I.A. KAPANDJI

PHYSIOLOGIE ARTICULAIRE

5e edition

3. TRONC ET RACHIS



Le rachis
dans son ensemble

La ceinture pelvienne
et les articulations
sacro-iliaques

Le rachis lombaire

Le rachis dorsal
et la respiration

Le rachis cervical

MALOINE

I. A. KAPANDJI

ANCIEN INTERNE DES HOPITAUX DE PARIS
ANCIEN CHEF DE CLINIQUE CHIRURGICALE - ASSISTANT DES HOPITAUX DE PARIS
MEMBRE ASSOCIÉ DE LA SOCIÉTÉ FRANÇAISE D'ORTHOPÉDIE ET DE TRAUMATOLOGIE

PHYSIOLOGIE ARTICULAIRE

SCHÉMAS COMMENTÉS DE MÉCANIQUE HUMAINE

FASCICULE III

TRONC ET RACHIS

I. — LE RACHIS DANS SON ENSEMBLE

II. — LA CEINTURE PELVIENNE ET LES ARTICULATIONS SACRO-ILIAQUES

III. — LE RACHIS LOMBAIRE

IV. — LE RACHIS DORSAL ET LA RESPIRATION

V. — LE RACHIS CERVICAL

PRÉFACE DU PROFESSEUR R. MERLE D'AUBIGNÉ

397 DESSINS ORIGINAUX DE L'AUTEUR

MALOINE
27, RUE DE L'ÉCOLE DE MÉDECINE - PARIS
2003

PRÉFACE

A qui veut comprendre les lésions de l'appareil moteur, une connaissance approfondie de sa physiologie est indispensable. Sa partie mécanique, étroitement liée à l'anatomie du squelette, a été peu étudiée. Depuis l'admirable ouvrage de Duchenne de Boulogne qui n'étudie que les fonctions des muscles et non les servitudes qui leur sont imposées par la configuration articulaire, aucun ouvrage d'ensemble n'est paru. Cette partie de la physiologie, peu cultivée pendant les études médicales, n'était guére comprise par les chirurgiens, même specialisés dans les affections de l'appareil moteur.

Il fallait qu'un homme se consacrât à ce travail, qu'il eut le sens de la mécanique, le goût de la précision, la vision de l'espace à trois dimensions. Il fallait aussi, pour rendre accessible cette matière parfois rebutante, le sens pédagogique et l'esprit simplificateur.

Ce sont les qualités de KAPANDJI : au service de cette rigueur, de cette précision des mouvements dans l'espace, il met un véritable talent d'artiste — d'artiste représentatif chez qui l'exactitude n'exclut nullement l'esthétique, et aussi une ingéniosité étonnante dans la présentation. Nous savons tous que c'est par les schémas que nous avons appris l'anatomie, mais ils étaient plats et fixes. KAPANDJI, avec le découpage a créé le schéma mobile à trois dimensions.

Cette performance, déjà remarquable dans les deux premiers volumes s'accentue dans celui que j'ai l'honneur de présenter qui est consacré à la colonne vertébrale. La tâche était plus difficile que pour les membres, car au niveau du rachis les mouvements complexes sont plus ardus à comprendre et à expliquer.

Le succès est, à mon avis, complet. J'envie les jeunes chirurgiens d'avoir un tel ouvrage à leur disposition. Je ne doute pas qu'en facilitant la compréhension de la mécanique rachidienne, en expliquant les contraintes qui causent les déformations, ce livre ne contribue grandement aux progrès si importants que fait et fera la thérapeutique des lésions du rachis.

Pr. R. MERLE d'AUBIGNÉ

TABLE DES MATIÈRES

CHAPITRE I — LE RACHIS DANS SON ENSEMBLE 8

Le rachis, axe haubanné 10
Le rachis, axe du corps et protecteur de l'axe nerveux 12
Les courbures du rachis pris dans son ensemble 14
L'apparition des courbures rachidiennes 16
Constitution de la vertèbre-type 18
Les courbures rachidiennes 20
Structure du corps vertébral 22
Les divisions fonctionnelles du rachis 24
Les éléments de liaison intervertébrale 26
Structure du disque intervertébral 28
Le nucléus assimilé à une rotule 30
L'état de précontrainte du disque et l'autostabilité de l'articulation disco-vertébrale 32
La migration d'eau dans le nucléus 34
Les efforts de compression sur le disque 36
Variations du disque suivant l'étage 38
Comportement du disque intervertébral dans les mouvements élémentaires 40
Rotation automatique du rachis lors de l'inflexion latérale 42
Amplitudes globales de la flexion-extension du rachis 44
Amplitudes globales d'inflexion latérale du rachis dans son ensemble 46
Amplitudes globales de rotation du rachis dans son ensemble 48
Appréciation clinique des amplitudes globales du rachis 50

CHAPITRE II — LA CEINTURE PELVIENNE ET LES ARTICULATIONS SACRO-ILIAQUES 52

La ceinture pelvienne chez l'homme et chez la femme 54
Architecture de la ceinture pelvienne 56
Les surfaces articulaires de l'articulation sacro-iliaque 58
La facette auriculaire du sacrum 60
La nutation et la contre-nutation 64
Les différentes théories de la nutation 66
La symphyse pubienne et l'articulation sacro-coccygienne 68
Influence de la position sur les articulations de la ceinture pelvienne 70

CHAPITRE III — LE RACHIS LOMBAIRE 72

Le rachis lombaire dans son ensemble 74
Constitution des vertèbres lombaires 76
Le système ligamentaire au niveau du rachis lombaire 78
Flexion-extension et inflexion du rachis lombaire 80

Rotation dans le rachis lombaire 82
Charnière lombo sacrée et spondylolisthesis 84
Les ligaments ilio-lombaires et les mouvements dans la charnière lombo-sacrée 86
Les muscles du tronc sur une coupe horizontale 88
Muscles postérieurs du tronc 90
Rôle de la troisième vertébre lombaire et la douzième vertèbre dorsale 92
Muscles latéraux du tronc 94
Les muscles de la paroi abdominale : le grand droit et le transverse 96
Muscles de la paroi abdominale : petit oblique et grand oblique 98
Muscles de la paroi abdominale : le galbe de la taille 100
Muscles de la paroi abdominale : la rotation du tronc 102
Muscles de la paroi abdominale : la flexion du tronc 104
Muscles de la paroi abdominale : le redressement de la lordose lombaire 106
Le tronc considéré comme une structure gonflable 108
Statique du rachis lombaire en position debout 110
Amplitude de flexion-extension du rachis lombaire 114
Amplitude de l'inclinaison du rachis lombaire 116
Amplitude de rotation du rachis dorso-lombaire 118
Le trou de conjugaison et le collet radiculaire 120
Différents types de hernie discale 122
Hernie discale et mécanisme de la compression radiculaire 124
Le signe de Lasègue 126

CHAPITRE IV — LE RACHIS DORSAL ET LA RESPIRATION 128

La vertèbre dorsale type et la douzième dorsale 130
Flexion-extension et inflexion latérale du rachis dorsal 132
Rotation axiale du rachis dorsal 134
Les articulations costo-vertébrales 136
Mouvements des côtes autour des articulations costo-vertébrales 138
Mouvements des cartilages costaux et du sternum 140
Les déformations du thorax dans le plan sagittal lors de l'inspiration 142
Mécanisme des muscles intercostaux et du muscle triangulaire du sternum 144
Le diaphragme et son mécanisme 146
Les muscles de la respiration 148
Relation d'antagonisme-synergie entre le diaphragme et les muscles abdominaux 150
La circulation aérienne dans les voies respiratoires 152
Les volumes respiratoires 154
Physiopathologie respiratoire — les types respiratoires 156
L'espace mort 158
La compliance thoracique 160
Le jeu élastique des cartilages costaux 162
Mécanisme de la toux-fermeture de la glotte 164
Les muscles du larynx et la protection des voies aériennes lors de la déglutition 166

CHAPITRE V — LE RACHIS CERVICAL 168
Le rachis cervical dans son ensemble 170
Constitution schématique des trois premières vertèbres cervicales 172
Les articulations atloïdo-axoïdiennes 174
La flexion-extension dans les articulations atloïdo-axoïdiennes et atloïdo-odontoïdiennes ... 176
Rotation dans les articulations atloïdo-axoïdiennes et atloïdo-odontoïdiennes 178
Les surfaces de l'articulation occipito-atloïdienne 180
La rotation dans les articulations occipito-atloïdiennes 182
L'inclinaison latérale et la flexion extension dans l'articulation occipito-atloïdienne 184
Les ligaments du rachis sous-occipital 186
Les ligaments sous-occipitaux 188
Les ligaments sous-occipitaux (suite) 190
Constitution d'une vertèbre cervicale 192
Les ligaments du rachis cervical inférieur 194
Flexion extension dans le rachis cervical inférieur 196
Les mouvements dans les articulations unco-vertébrales 198
L'orientation des facettes articulaires l'axe mixte de rotation-inclinaison 200
Les mouvements combinés d'inclinaison-rotation dans le rachis cervical inférieur 202
Détermination géométriques des composantes d'inclinaison et de rotation 204
Modèles mécaniques du rachis cervical 206
Les mouvements d'inclinaison-rotation sur le modèle de rachis cervical 208
Comparaisons entre le modèle et le rachis cervical lors des mouvements d'inclinaison rotation .. 210
Les compensations au niveau du rachis sous-occipital 212
Amplitude articulaire au niveau du rachis cervical 214
Equilibre de la tête sur le rachis cervical 216
Constitution et action du muscle sterno-cleïdo-mastoïdien 218
Les muscles pré-vertébraux : le long du cou 220
Les muscles pré-vertébraux : le grand et le petit droits antérieurs de la tête, le droit latéral . 222
Les muscles pré-vertébraux : les scalènes 224
Les muscles pré-vertébraux dans leur ensemble 226
La flexion de la tête et du cou 228
Les muscles de la nuque 230
Les muscles sous-occipitaux 232
Action des muscles sous-occipitaux : inclinaison et extension 234
Action rotatoire des muscles sous-occipitaux 236
Les muscles de la nuque : le premier et le quatrième plans 238
Les muscles de la nuque : les deuxième et troisième plans 240
L'extension du rachis cervical par les muscles de la nuque 242
Synergie-Antagonisme des muscles pré-vertébraux et du sterno cleïdo-mastoïdien 244
Les amplitudes globales du rachis cervical 246
Rapports de l'axe nerveux avec le rachis cervical 248
Rapport des racines cervicales avec le rachis 250

CHAPITRE I

LE RACHIS DANS SON ENSEMBLE

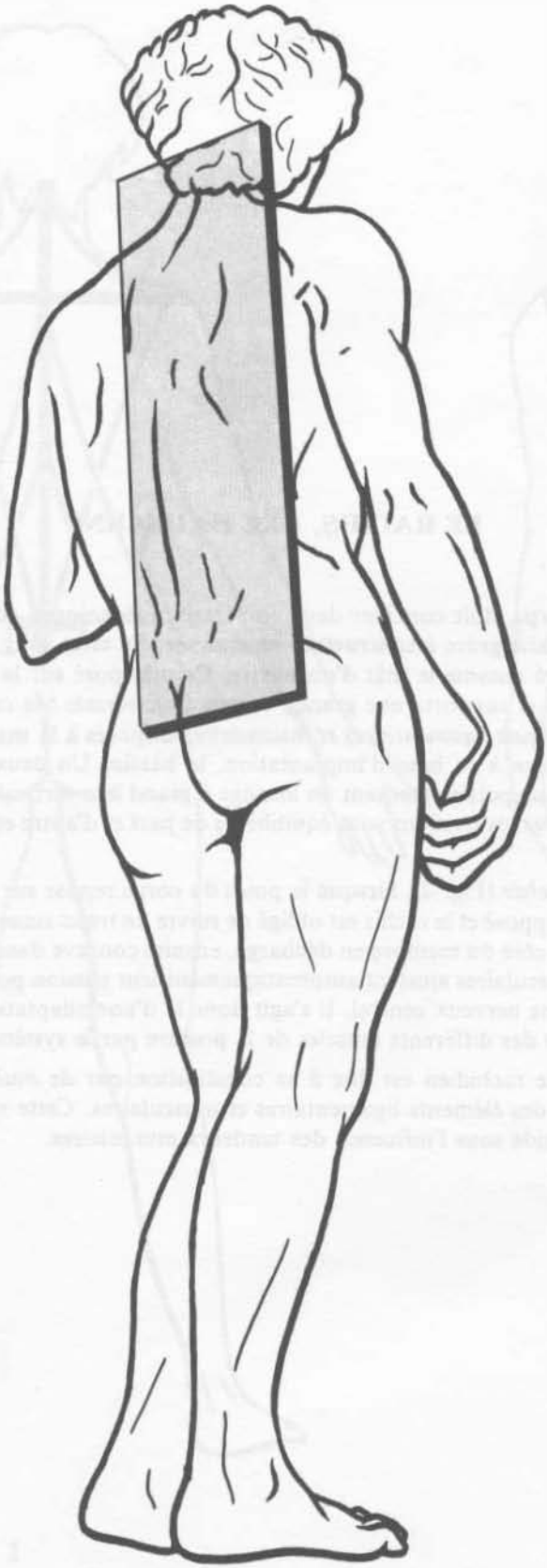

LE RACHIS, AXE HAUBANNÉ

Le rachis, axe du corps, doit concilier deux impératifs mécaniques contradictoires : la *rigidité* et la *souplesse*. Il peut le faire grâce à sa **structure haubannée**. En effet, (Fig. 1) le rachis dans son ensemble peut être considéré comme le mât d'un navire. Ce mât posé sur le bassin, s'élève jusqu'à la tête au niveau des épaules et supporte une grande vergue transversale : la ceinture scapulaire. A tous les étages il existe des *tendeurs ligamentaires et musculaires* disposés à la manière de haubans, c'est-à-dire reliant le mât lui-même à sa base d'implantation, le bassin. Un deuxième système de hauban est disposé sur la ceinture scapulaire formant un losange à grand axe vertical et à petit axe transversal. Dans la *position symétrique* les tensions sont équilibrées de part et d'autre et le mât est vertical et rectiligne.

Dans la *position hanchée* (Fig. 2), lorsque le poids du corps repose sur un seul membre inférieur le bassin bascule du côté opposé et le rachis est obligé de suivre un trajet sinueux : d'abord convexe dans sa partie lombaire vers le côté du membre en décharge, ensuite concave dans sa partie dorsale et enfin convexe. Les tendeurs musculaires ajustent automatiquement leur tension pour rétablir l'équilibre, ceci sous l'influence du système nerveux central. Il s'agit donc là d'une adaptation active grâce à l'ajustement permanent du tonus des différents muscles de la posture par le système extra-pyramidal.

La *souplesse* de l'axe rachidien est dûe à sa constitution par de *multiples pièces superposées*, reliées l'une à l'autre par des éléments ligamentaires et musculaires. Cette structure peut donc se déformer tout en restant rigide sous l'influence des tendeurs musculaires.

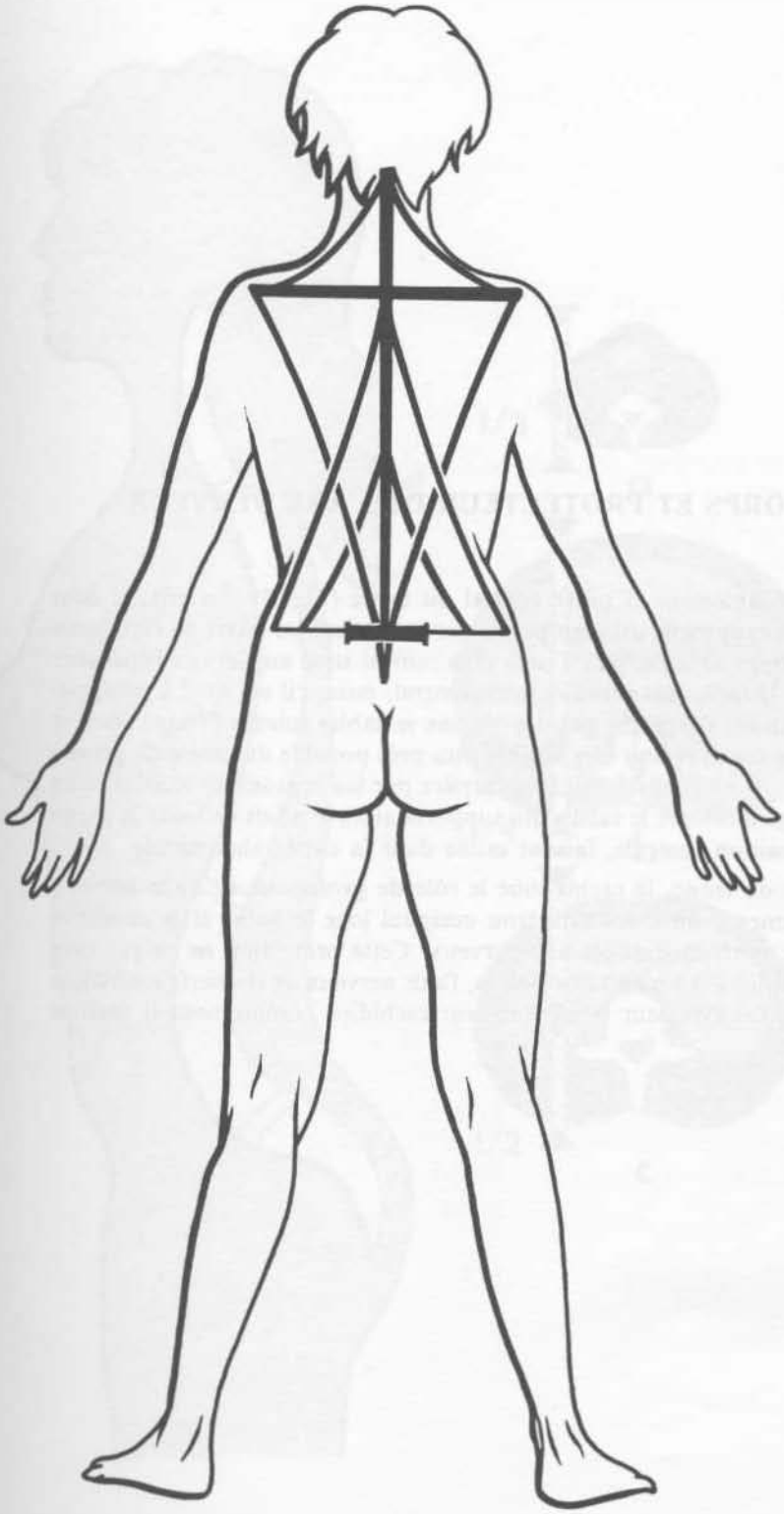

1

2

LE RACHIS, AXE DU CORPS ET PROTECTEUR DE L'AXE NERVEUX

La colonne vertébrale forme véritablement le **pilier central du tronc** (Fig. 3). En effet si dans sa partie *dorsale* (coupe b) le rachis se rapproche du plan postérieur étant situé au quart de l'épaisseur du thorax, dans sa partie *cervicale* (coupe a) le rachis est déjà plus central situé au tiers de l'épaisseur du cou. Dans sa portion *lombaire* (c) le rachis est véritablement central, puisqu'il est situé à mi-épaisseur du tronc. Cette différence de situation s'explique par des raisons variables suivant l'étage. Dans sa portion cervicale, le rachis supporte le crâne et doit être situé le plus près possible du centre de gravité du crâne. Dans sa portion thoracique le rachis est refoulé en arrière par les organes du médiastin en particulier le cœur. Par contre à l'étage lombaire le rachis qui supporte alors le poids de toute la partie supérieure du tronc réintègre une position centrale, faisant saillie dans la cavité abdominale.

Outre cette fonction de support du tronc, le rachis joue le rôle de **protecteur de l'axe nerveux** (Fig. 4) : le canal rachidien qui commence au niveau du trou occipital loge le bulbe et la moelle et représente ainsi un protecteur souple et efficace de cet axe nerveux. Cette protection ne va pas sans contrepartie car, dans certaines conditions et en certains points, l'axe nerveux et les nerfs rachidiens qui en émanent peuvent entrer en conflit avec leur étui protecteur rachidien comme nous le verrons plus loin.

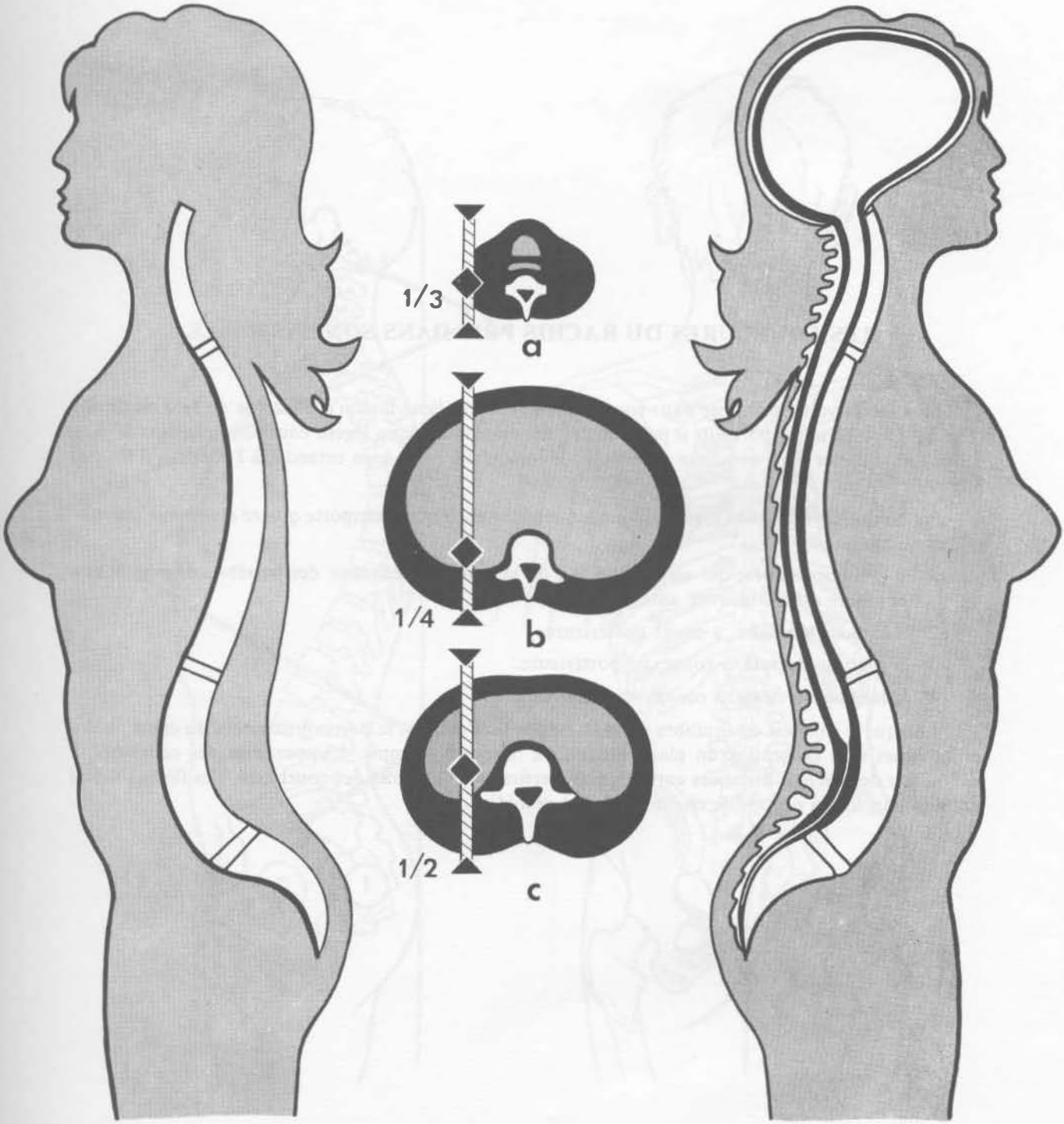

3

4

LES COURBURES DU RACHIS PRIS DANS SON ENSEMBLE

La colonne vertébrale prise dans son ensemble est *rectiligne* lorsqu'elle est vue *de face ou de dos* (Fig. 5). Chez certains individus il peut exister néanmoins quelque légère courbure transversale sans qu'on puisse parler là de courbure pathologique lorsqu'elle reste, bien entendu, à l'intérieur d'étroites limites.

Par contre, *dans un plan sagittal* (fig. 6) la colonne vertébrale comporte *quatre courbures* qui sont de bas en haut :

1° la **courbure sacrée,** qui est fixe du fait de la soudure définitive des vertèbres sacrées. Cette courbure est à concavité antérieure.

2° la **lordose lombaire,** à cavité postérieure.

3° la **cyphose dorsale,** à convexité postérieure.

4° la **lordose cervicale,** à concavité postérieure.

Lorsque le sujet est en équilibre normal, en position debout, la partie postérieure du crâne, le dos et les fesses sont tangents à un plan vertical, un mur par exemple. L'importance des courbures se définit par des *flèches,* distances entre ce plan vertical et le sommet des courbures. Ces flèches seront définies plus loin à propos de chaque segment rachidien.

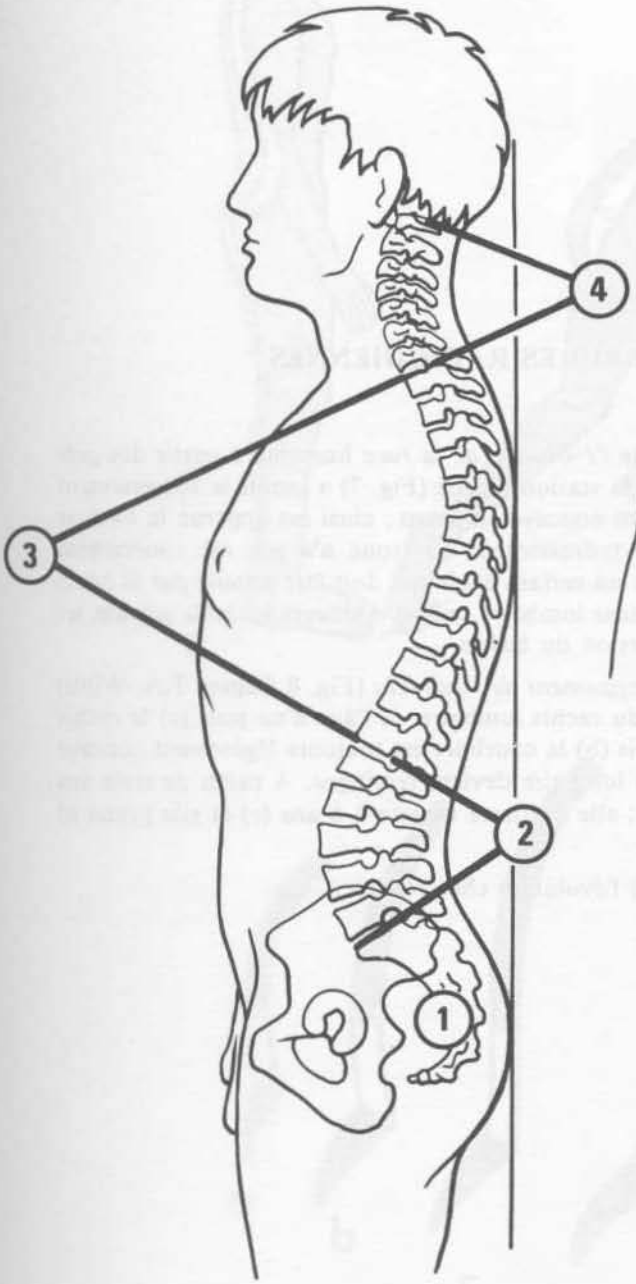

6

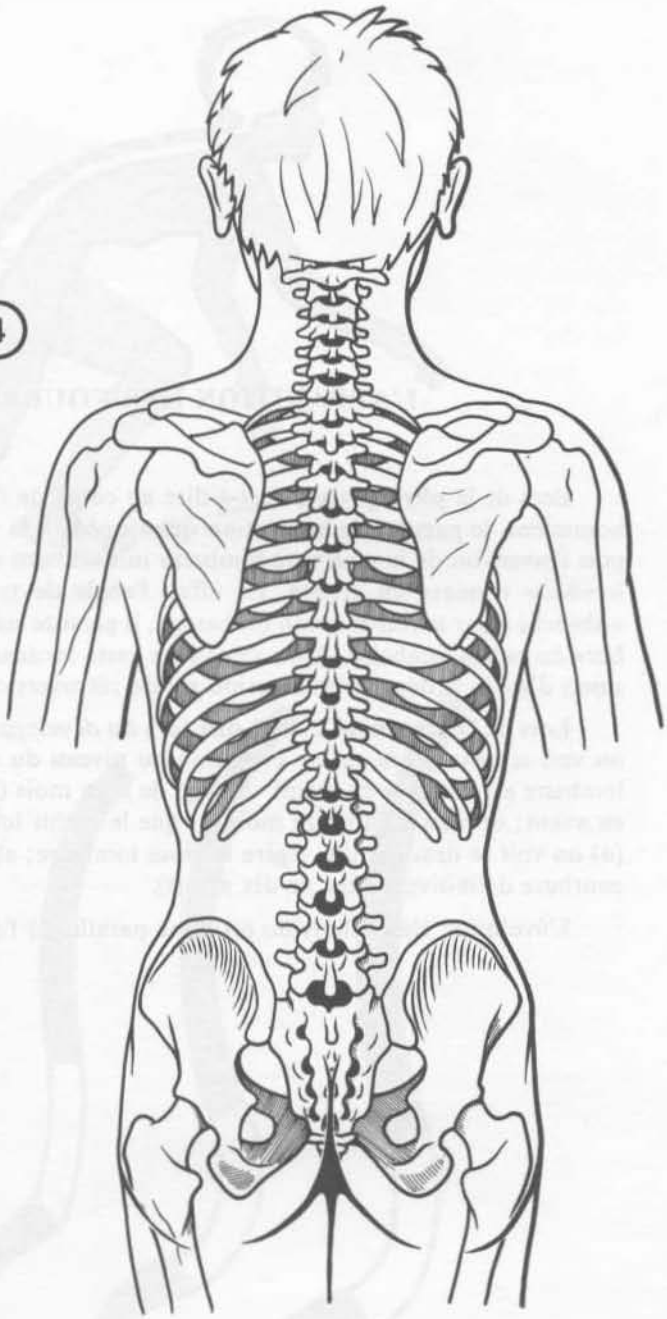

5

L'APPARITION DES COURBURES RACHIDIENNES

Lors de la **phylogénèse**, c'est-à-dire au cours de *l'évolution de la race* humaine à partir des préhominiens, le passage de la position quadrupède à la station bipède (Fig. 7) a induit le redressement puis l'inversion de la courbure lombaire initialement concave en avant ; ainsi est apparue la *lordose lombaire* concave en arrière. En effet, l'angle de redressement du tronc n'a pas été entièrement « absorbé » par la rétroversion du bassin ; il persiste un certain angle qui doit être annulé par la courbure du rachis lombaire. Ainsi s'explique cette lordose lombaire qui est d'ailleurs variable suivant les sujets d'après le degré d'antéversion ou de rétroversion du bassin.

Lors de **l'ontogénèse**, c'est-à-dire lors du *développement de l'individu* (Fig. 8 d'après T.A. Willis) on voit se dessiner la même évolution au niveau du rachis lombaire. A l'âge d'un jour (a) le rachis lombaire est concave en avant. A l'âge de cinq mois (b) la courbure est toujours légèrement concave en avant ; ce n'est qu'à treize mois (c) que le rachis lombaire devient rectiligne. A partir de trois ans (d) on voit se dessiner une légère lordose lombaire ; elle s'affirme ensuite à 8 ans (e) et elle prend sa courbure définitive à l'âge de dix ans (f).

L'évolution chez l'individu est donc parallèle à l'évolution chez l'espèce.

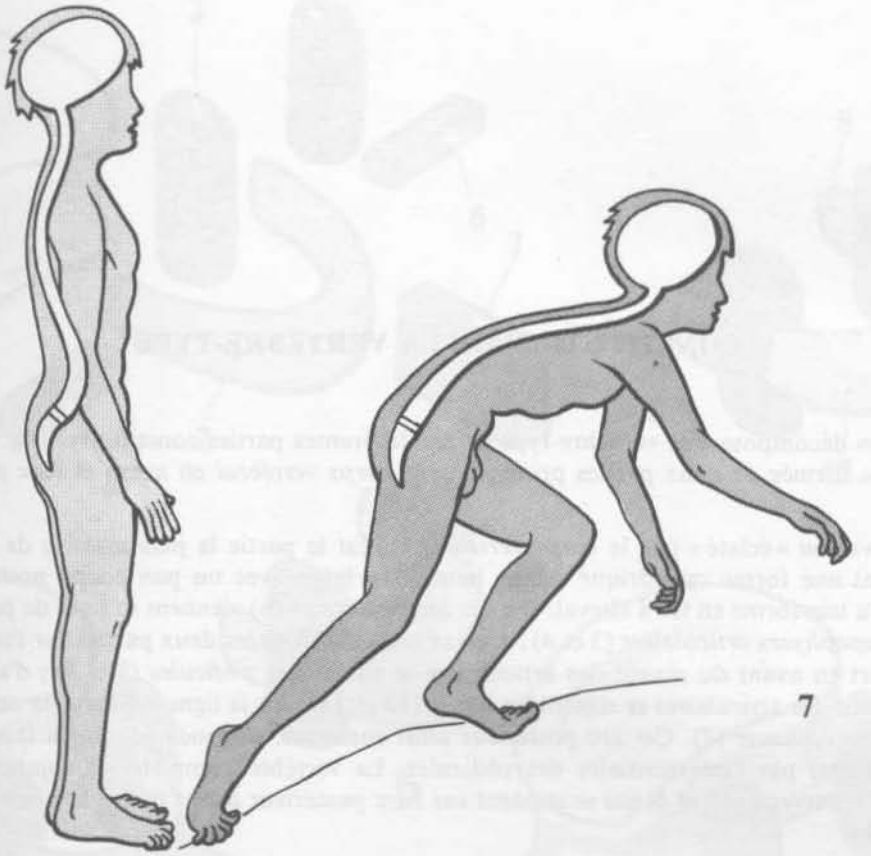

7

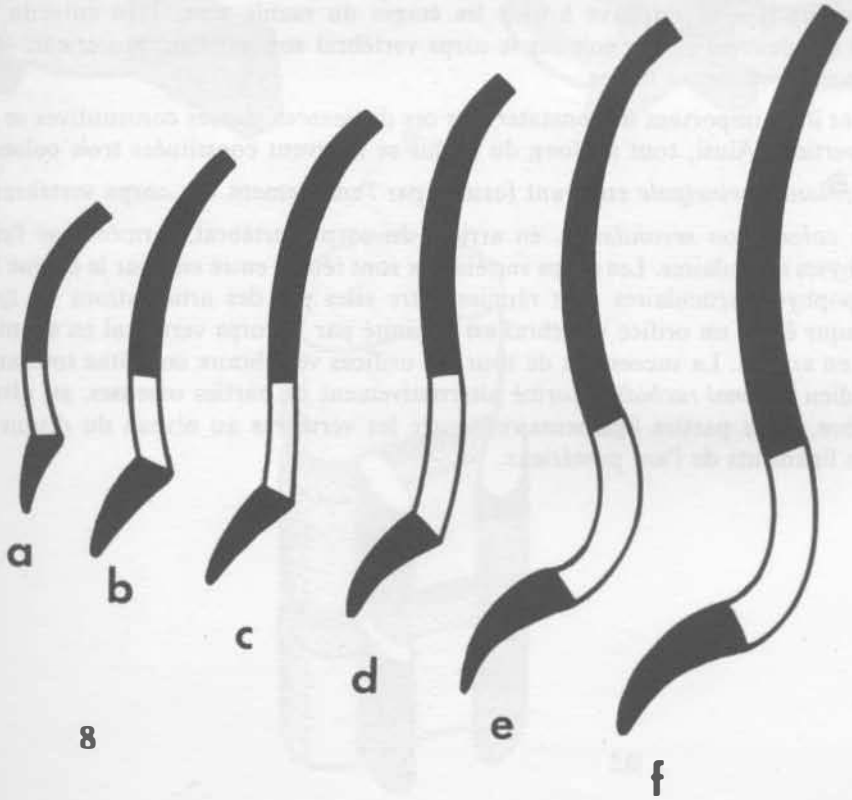

8

CONSTITUTION DE LA VERTÈBRE-TYPE

Lorsqu'on décompose une **verbèbre-type** en ses différentes parties constitutives (fig. 9), on constate qu'elle est formée de deux parties principales, le *corps vertébral* en avant et l'*arc postérieur* en arrière.

Sur une vue en « éclaté » (a), le *corps vertébral* (1) est la partie la plus massive de la vertèbre : il a en général une forme cylindrique moins haute que large avec un pan coupé postérieur. L'*arc postérieur* (2) a une forme en fer à cheval. Sur cet arc postérieur (b) viennent se fixer de part et d'autre le massif des *apophyses articulaires* (3 et 4) ; ainsi se trouve délimitées deux parties sur l'arc postérieur (c) : d'une part en avant du massif des articulaires se situent les *pédicules* (8 et 9) ; d'autre part en arrière du massif des articulaires se situent les *lames* (10 et 11); sur la ligne médiane en arrière vient se fixer l'*apophyse épineuse* (7). Cet arc postérieur ainsi constitué, se soude (d) sur la face postérieure du corps vertébral par l'intermédiaire des pédicules. La vertèbre complète (e) comporte en outre les *apophyses transverses* (5 et 6) qui se soudent sur l'arc postérieur à peu près à la hauteur du massif des articulaires.

Cette vertèbre-type se retrouve à tous les étages du rachis avec, bien entendu, de profondes modifications qui peuvent porter soit sur le corps vertébral soit sur l'arc postérieur, et généralement sur les deux parties en même temps.

Cependant il est important de constater que ces différentes parties constitutives se correspondent dans le sens vertical. Ainsi, tout au long du rachis se trouvent constituées **trois colonnes** (Fig. 10) :

— Une *colonne principale* en avant formée par l'empilement des corps vertébraux.

— Deux *colonnettes secondaires*, en arrière du corps vertébral, formées par l'empilement des apophyses articulaires. Les corps vertébraux sont réunis entre eux par le disque intervertébral ; les apophyses articulaires sont réunies entre elles par des articulations de type arthrodies. A chaque étage un orifice vertébral est délimité par le corps vertébral en avant et l'arc postérieur en arrière. La succession de tous ces orifices vertébraux constitue tout au long de l'axe rachidien le *canal rachidien* formé alternativement de parties osseuses, au niveau de chaque vertèbre, et de parties ligamentaires, entre les vertèbres au niveau du disque intervertébral et des ligaments de l'arc postérieur.

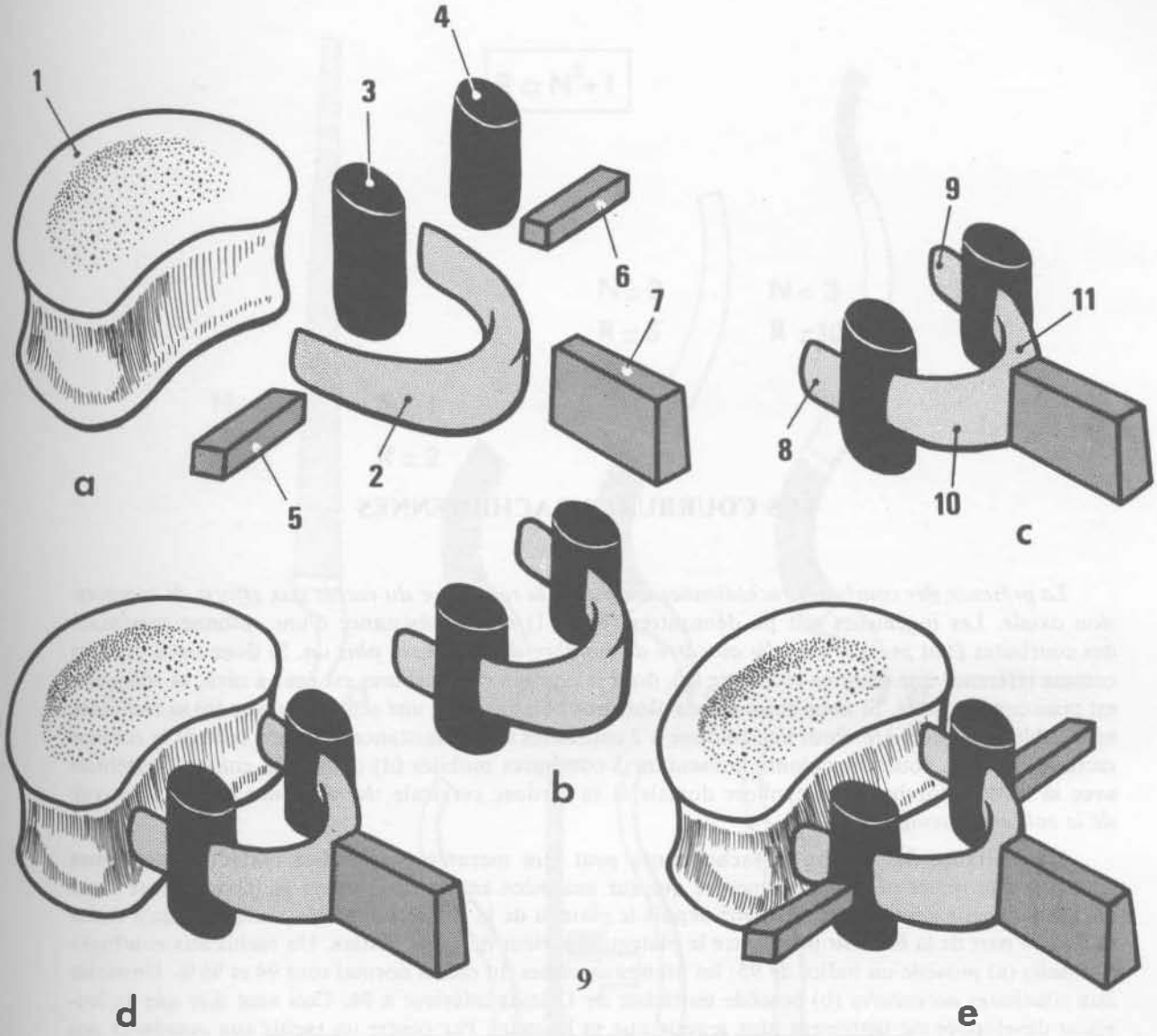

9

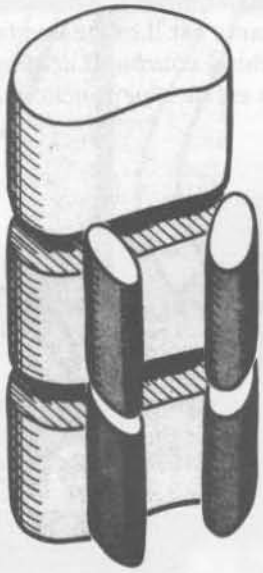

10

LES COURBURES RACHIDIENNES

La présence des courbures rachidiennes augmente la résistance du rachis aux efforts de compression axiale. Les ingénieurs ont pu démontrer (Fig. 11) que la résistance d'une colonne présentant des courbures était *proportionnelle au carré du nombre de courbures plus un.* Si donc nous prenons comme référence une colonne rectiligne (a), dont le nombre de courbures est égal à zéro, sa résistance est prise comme unité. Si nous considérons alors une colonne avec une seule courbure (b) sa résistance est double de la première. Pour une colonne à 2 courbures (c) sa résistance est 5 fois celle de la colonne rectiligne. Enfin, pour une colonne présentant 3 courbures mobiles (d) comme la colonne vertébrale avec sa lordose lombaire, sa cyphose dorsale et sa lordose cervicale, *la résistance est dix fois celle de la colonne rectiligne.*

L'importance des courbures rachidiennes peut être mesurée par l'**indice rachidien de Delmas** (Fig. 12). Cet indice ne peut être mesuré que sur une pièce anatomique : c'est le rapport entre d'une part la *longueur développée du rachis* depuis le plateau de la première vertèbre sacrée jusqu'à l'atlas et d'autre part de la *hauteur* prise entre le plateau supérieur de S_1 et l'Atlas. Un rachis aux *courbures normales* (a) possède un indice de 95; les limites extrêmes du rachis normal sont 94 et 96 %. Un rachis aux *courbures accentuées* (b) possède un indice de Delmas inférieur à 94. Ceci veut dire que sa longueur développée est nettement plus grande que sa hauteur. Par contre un rachis aux *courbures peu accentuées* (c), c'est-à-dire presque rectiligne possède un indice de Delmas supérieur à 96 %. Cette classification anatomique est très importante car il existe une relation entre elle et le type fonctionnel. A. Delmas a démontré en effet que le rachis à *courbures accentuées* est de *type fonctionnel dynamique* tandis que le rachis à *courbures effacées* est de *type fonctionnel statique.*

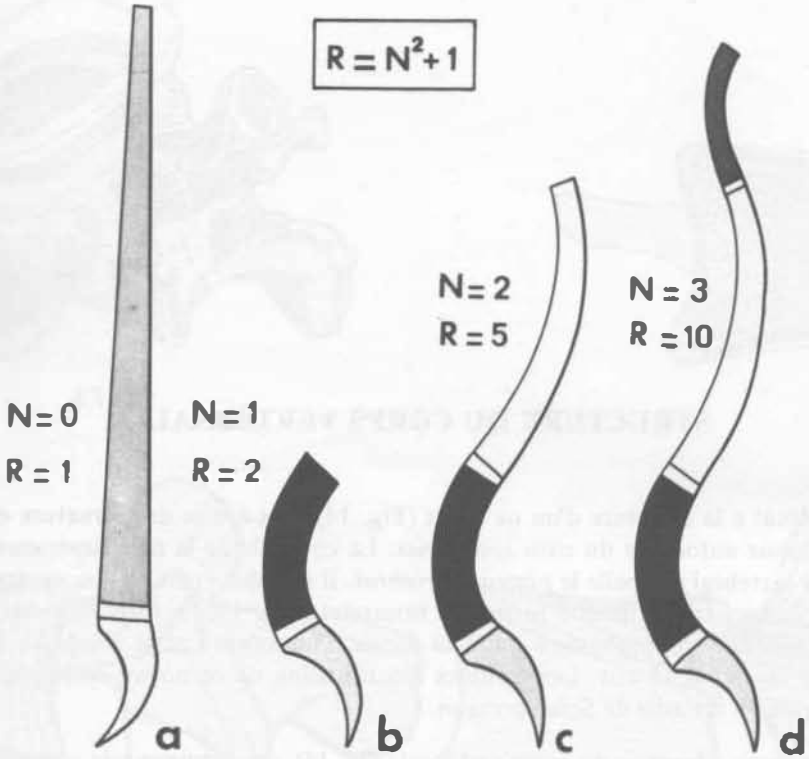

11

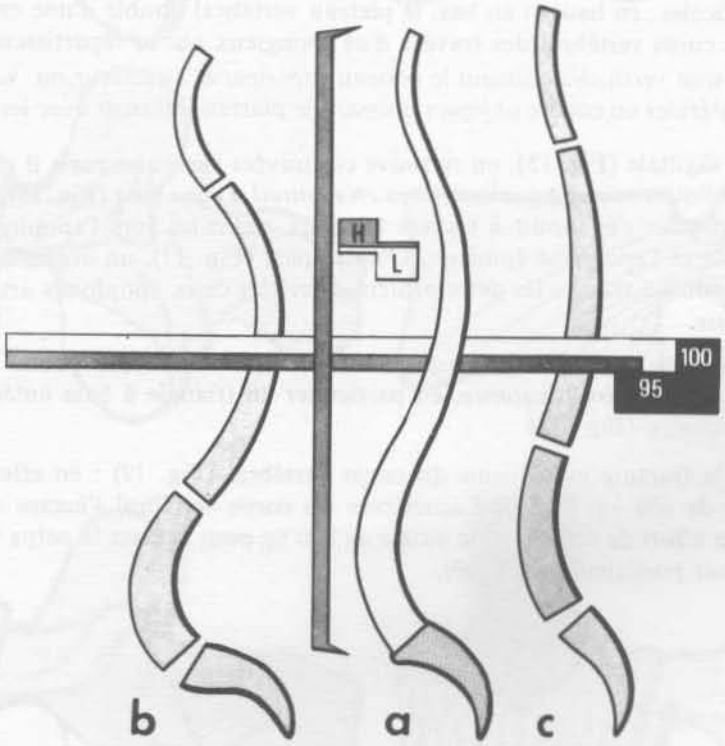

12

INDICE COURBURES TYPE	faible	94	moyen	96	élévé
	accentuées	intermédiaires		atténuées	
	dynamique	intermédiaire		statique	
Indice rachidien de DELMAS	H (hauteur) × 100				
	L (longueur développée)				

STRUCTURE DU CORPS VERTÉBRAL

Le corps vertébral a la structure d'un os court (Fig. 14) c'est-à-dire une structure en coque avec une *corticale* d'os dense entourant du *tissu spongieux*. La corticale de la face supérieure et de la face inférieure du corps vertébral s'appelle le *plateau vertébral*. Il est plus épais en son centre où se trouve une partie cartilagineuse. La périphérie forme un bourrelet (Fig. 13), le *listel marginal* (1). Ce listel dérive du point d'ossification épiphysaire qui a la forme d'un anneau et se soude au reste du corps vertébral vers l'âge de 14 ou 15 ans. Les troubles d'ossification de ce noyau épiphysaire constituent l'épiphysite vertébrale ou maladie de Schauermann.

Sur une coupe vertico-frontale du corps vertébral (Fig. 14), on distingue très nettement, de chaque côté, d'épaisses corticales; en haut et en bas, le plateau vertébral doublé d'une couche cartilagineuse et dans le centre du corps vertébral des travées d'os spongieux qui se répartissent suivant des *lignes de force*. Ces lignes sont *verticales* unissant le plateau supérieur et l'inférieur, ou *horizontales* unissant les deux corticales latérales ou encore *obliques* unissant le plateau inférieur avec les corticales latérales.

Sur une coupe sagittale (Fig. 15), on retrouve ces travées verticales mais il existe en outre deux systèmes de fibres obliques encore appelées *fibres en éventail*. D'une part (Fig. 16), un éventail partant du *plateau supérieur* pour s'épanouir à travers les deux pédicules vers l'apophyse articulaire supérieure de chaque côté et l'apophyse épineuse. D'autre part (Fig. 17), un éventail partant du *plateau inférieur* pour s'épanouir à travers les deux pédicules vers les deux apophyses articulaires inférieures et l'apophyse épineuse.

L'entrecroisement de ces trois systèmes trabéculaires constitue des points de forte résistance mais aussi *un point de moindre résistance*, en particulier un triangle à base antérieure où n'existent que des travées verticales (Fig. 18).

Ceci explique la fracture cunéiforme du corps vertébral (Fig. 19) : en effet sous un effort de compression axiale de 600 kg, la partie antérieure du corps vertébral s'écrase : c'est une *fracture-tassement*. Il faut un effort de compression axiale de 800 kg pour écraser le corps vertébral en totalité et faire céder le « mur postérieur » (Fig. 20).

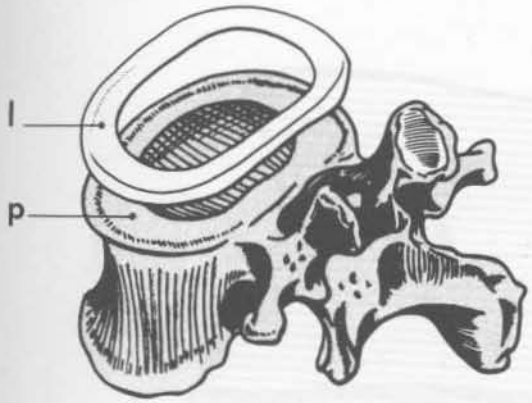

13

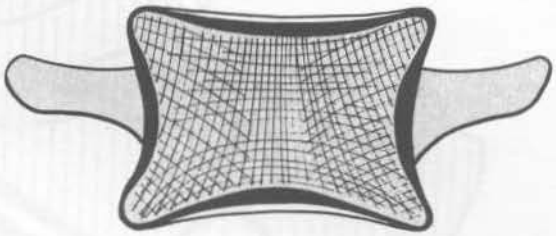

14

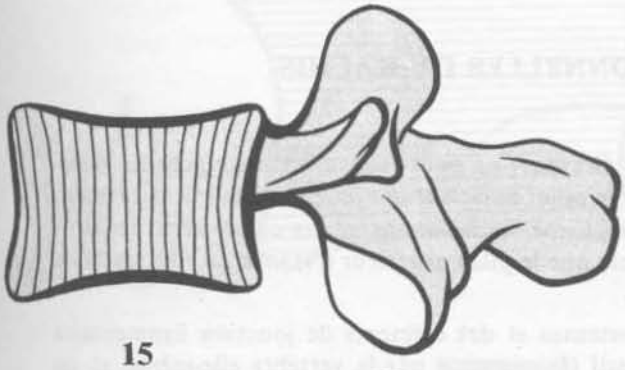

15

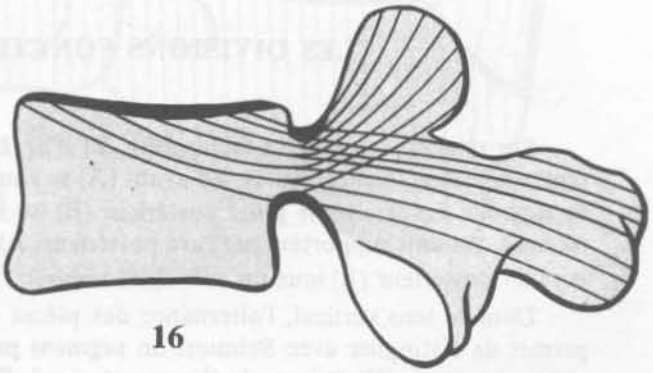

16

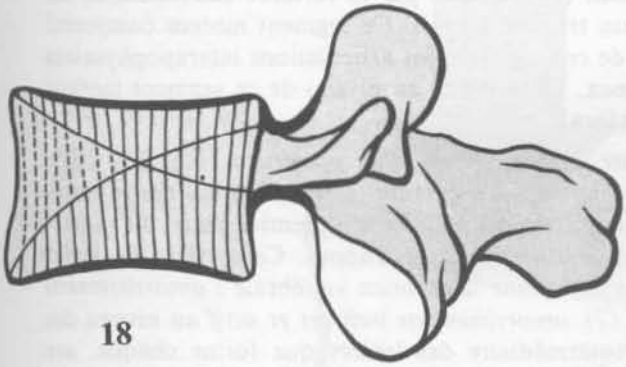

18

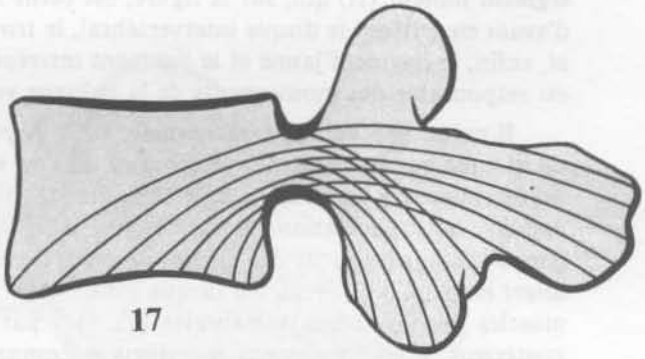

17



19

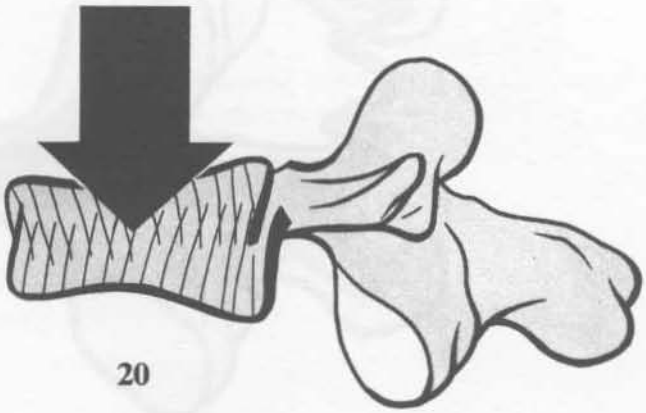

20

LES DIVISIONS FONCTIONNELLES DU RACHIS

Sur une vue latérale du rachis (Fig. 21 d'après Brueger) on peut facilement distinguer les différentes divisions fonctionnelles. En avant (A) se situe le **pilier antérieur** qui joue un rôle essentiellement de *support*. En arrière, le **pilier postérieur** (B) où se situent, nous l'avons vu, les colonnettes des *articulaires*, qui sont supportées par l'arc postérieur. Alors que le pilier antérieur (A) joue un *rôle statique*, le pilier postérieur (B) joue un *rôle dynamique*.

Dans le sens vertical, l'alternance des pièces osseuses et des éléments de jonction ligamentaire permet de distinguer avec Schmorl un **segment passif** (I) constitué par la vertèbre elle-même, et un **segment moteur** (II) qui, sur la figure, est cerné d'un trait noir épais. Ce segment moteur comprend d'avant en arrière : le disque intervertébral, le trou de conjugaison, les articulations interapophysaires et, enfin, le ligament jaune et le ligament interépineux. La mobilité au niveau de ce segment moteur est responsable des mouvements de la colonne vertébrale.

Il existe une *liaison fonctionnelle entre le pilier antérieur et le pilier postérieur* (Fig. 22). Elle est assurée par les pédicules vertébraux. Si l'on se reporte à la structure trabéculaire des corps vertébraux et des arcs postérieurs, on peut assimiler chaque vertèbre à un levier du premier genre, dit « interappui », où l'articulation interapophysaire (1) joue le rôle de point d'appui. Ce système de levier permet l'amortissement des efforts de compression axiale sur la colonne vertébrale : *amortissement direct et passif* au niveau du disque intervertébral (2), *amortissement indirect et actif* au niveau des muscles des gouttières vertébrales (3), ceci par l'intermédiaire des leviers que forme chaque arc postérieur. L'amortissement des efforts en compression est donc *à la fois passif et actif*.

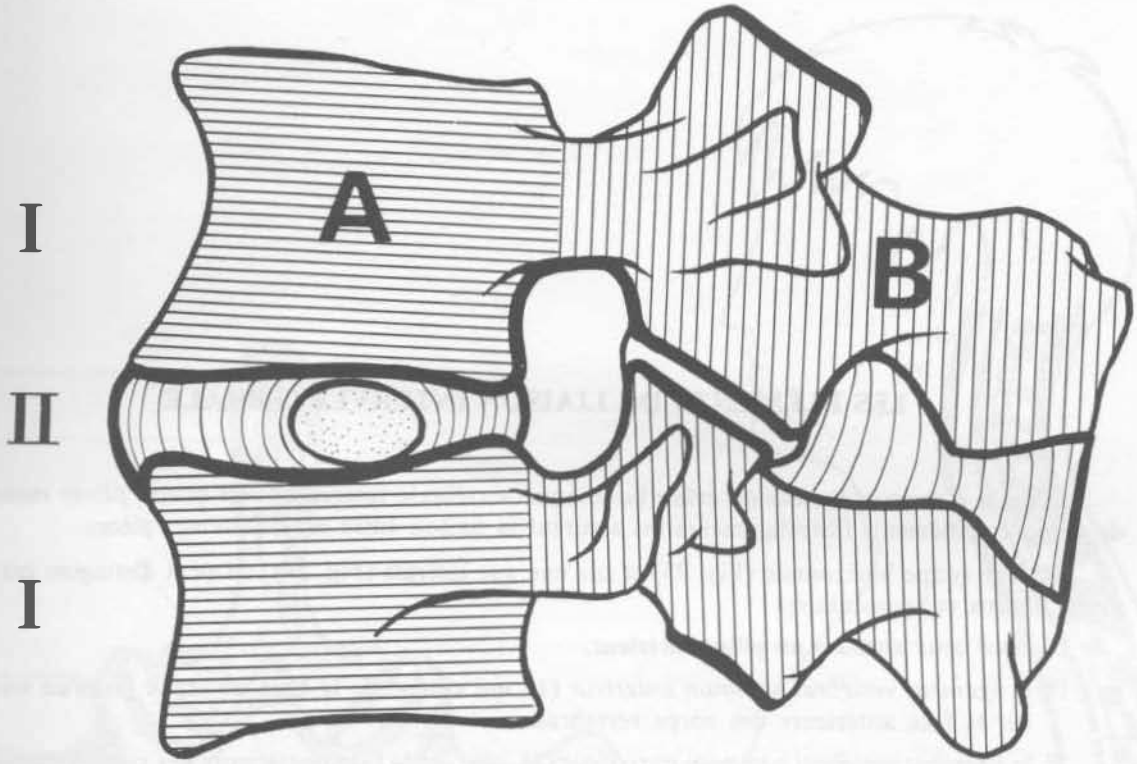

21

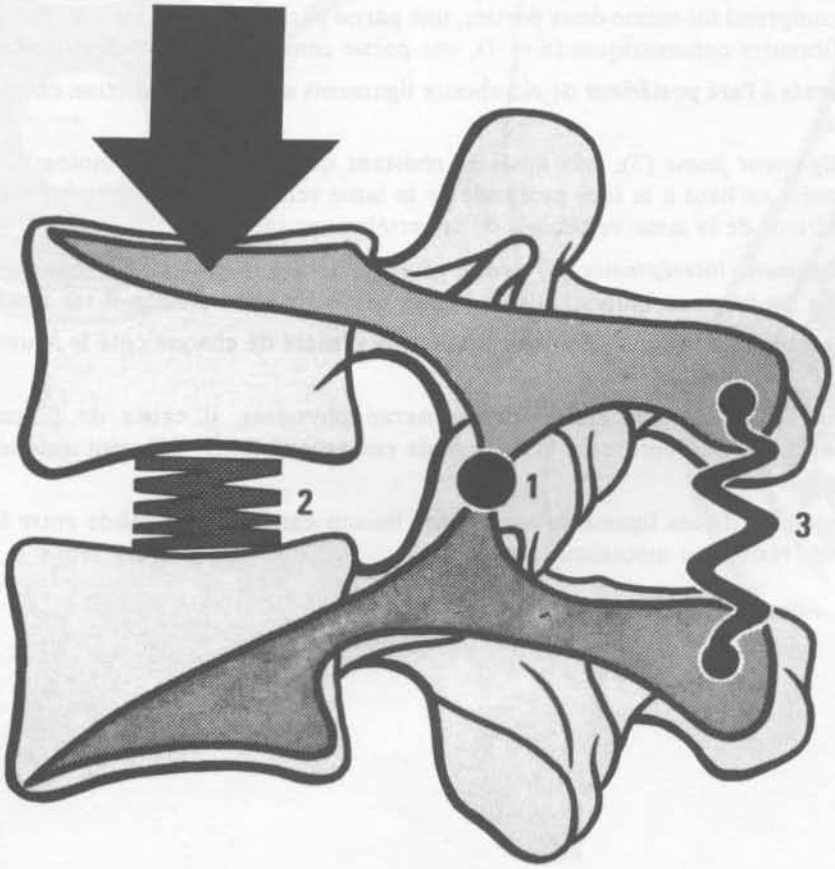

22

LES ÉLÉMENTS DE LIAISON INTERVERTÉBRALE

Entre la sacrum et la base du crâne la colonne vertébrale intercale *vingt-quatre pièces mobiles ;* de nombreux éléments fibro-ligamentaires assurent la liaison entre ces différentes pièces.

Sur une coupe horizontale (Fig. 23) et sur une vue latérale (Fig. 24), on peut distinguer ces éléments fibreux et ligamentaires :

D'abord ceux **annexés au pilier antérieur.**

1° le *ligament vertébral commun antérieur* (1), qui s'étend de la base du crâne jusqu'au sacrum sur la face antérieure des corps vertébraux.

2° le *ligament vertébral commun postérieur* (2), qui, sur la face postérieure des corps vertébraux, s'étend de l'apophyse basilaire de l'occipital jusqu'au canal sacré. Entre ces deux ligaments de grande étendue, à chaque étage, la liaison est assurée par le *dique intervertébral* (D) qui comprend lui-même deux parties, une partie périphérique, l'*annulus fibrosus* formé de couches fibreuses concentriques (6 et 7), une partie centrale, le *nucléus pulposus* (8).

Annexés à l'arc postérieur de nombreux ligaments assurent la jonction entre deux arcs vertébraux adjacents.

Le *ligament jaune* (3), très épais et résistant qui rejoint son homologue sur la ligne médiane et qui s'insère en haut à la face profonde de la lame vertébrale de la vertèbre sus-jacente et en bas au bord supérieur de la lame vertébrale de la vertèbre sus-jacente.

Le *ligament interépineux* (4) prolongé en arrière par le *ligament surépineux* (5). Ce ligament surépineux est très peu individualisé à l'étage lombaire ; par contre, il est très net à l'étage cervical.

Au sommet de chaque apophyse transverse s'insère de chaque côté le *ligament intertransversaire* (10).

Enfin au niveau des articulations interapophysaires, il existe de puissants *ligaments interapophysaires* (9) qui renforcent la *capsule* de ces articulations: ligament antérieur et ligament postérieur.

L'ensemble de ces ligaments assure une liaison extrêmement solide entre les vertèbres et donne une grande résistance mécanique au rachis.

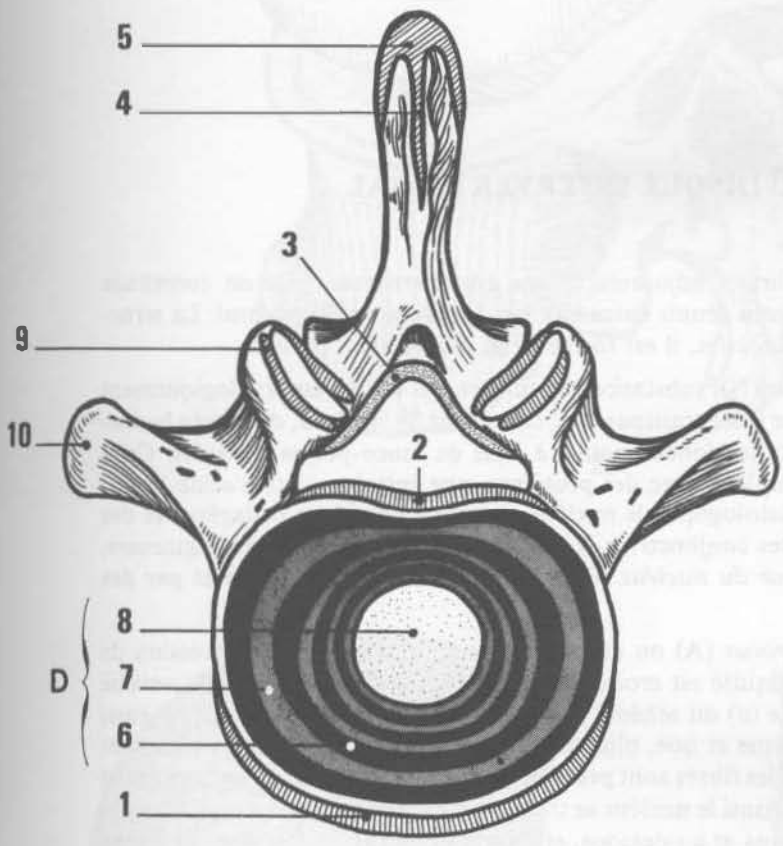

23

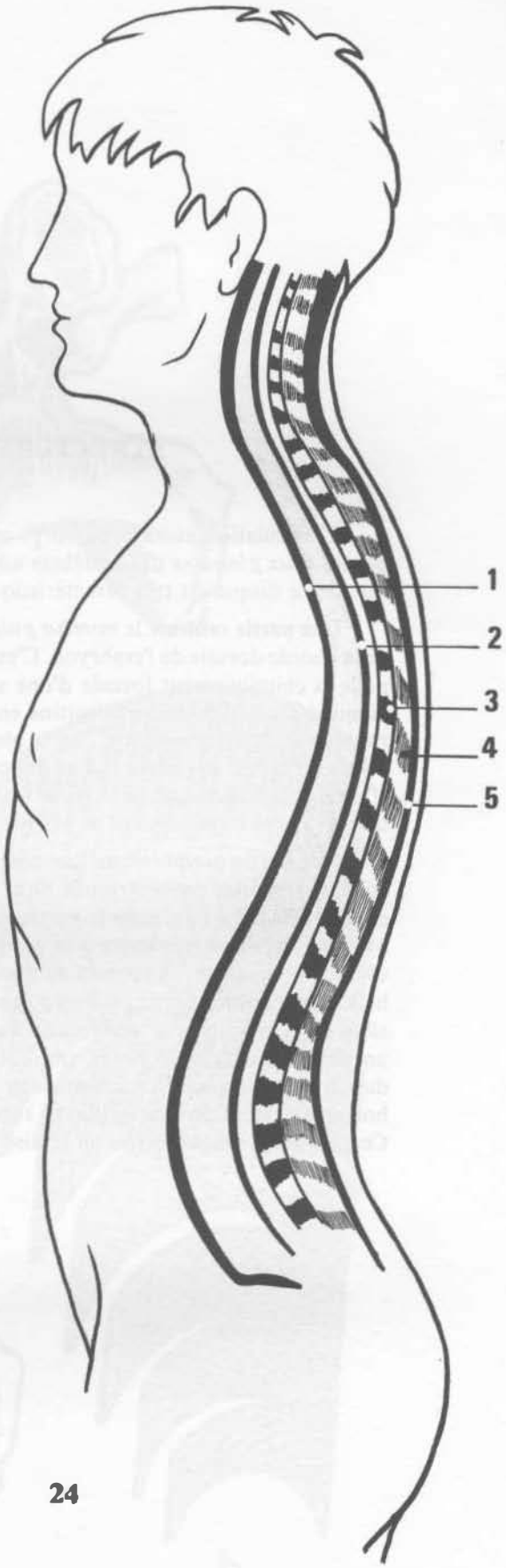

24

STRUCTURE DU DISQUE INTERVERTÉBRAL

L'articulation entre deux corps vertébraux adjacents et une **amphiarthrose.** Elle est constituée par les *deux plateaux* des vertèbres adjacentes réunis entre eux par le *disque intervertébral.* La structure de ce disque est très caractéristique. En effet, il est formé (Fig. 25) de deux parties.

Une partie centrale le *nucléus pulposus* (N), substance gélatineuse qui dérive embryologiquement de la chorde dorsale de l'embryon. C'est une gelée transparente, contenant 88 % d'eau, donc très hydrophile et chimiquement formée d'une substance fondamentale à base de muco-polysaccharides. On a identifié du sulfate de chondroïtine en complexe avec des protéïnes, une certaine sorte d'acide hyaluronique et du kérato-sulfate. Sur le plan histologique, le nucléus comporte des fibres collagènes et des cellules d'aspect chondrocytaire, des cellules conjonctives et de rares amas de cellules cartilagineuses. *Il n'existe ni vaisseaux, ni nerfs à l'intérieur du nucléus.* Par contre le nucléus est cloisonné par des tractus fibreux partant de la périphérie.

Une partie périphérique l'*annulus fibrosus* (A) ou anneau fibreux constitué d'une succession de couches fibreuses concentriques, dont l'obliquité est croisée lorsqu'on passe d'une couche à la voisine comme cela a été figuré sur la partie gauche (a) du schéma ; sur sa partie droite (b), on constate aussi que les fibres sont verticales à la périphérique et que, plus on se rapproche du centre, plus elles sont obliques. Au centre, au contact du nucléus, les fibres sont presque horizontales, décrivant un long trajet hélicoïdal pour aller d'un plateau à l'autre. Ainsi le nucléus se trouve-t-il enfermé dans une *loge inextensible* entre les plateaux vertébraux au-dessus et au-dessous, et l'annulus fibrosus. Cet anneau forme un véritable tissage de fibres, qui chez le sujet jeune empêche toute extériorisation de la substance du nucléus. Celui-ci est *contenu sous pression* dans sa logette, si bien que lorsqu'on coupe le disque horizontalement on voit saillir la substance gélatineuse du nucléus au-dessus du plan de la coupe. Ceci est aussi visible lorsqu'on réalise une coupe sagittale de la colonne vertébrale.

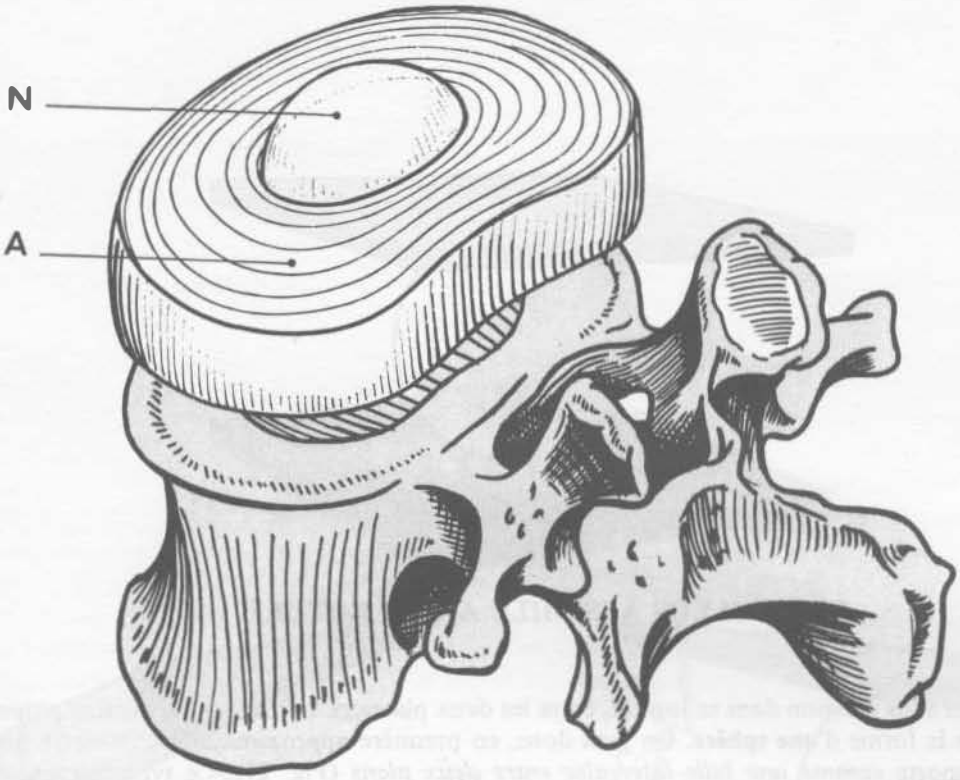

25

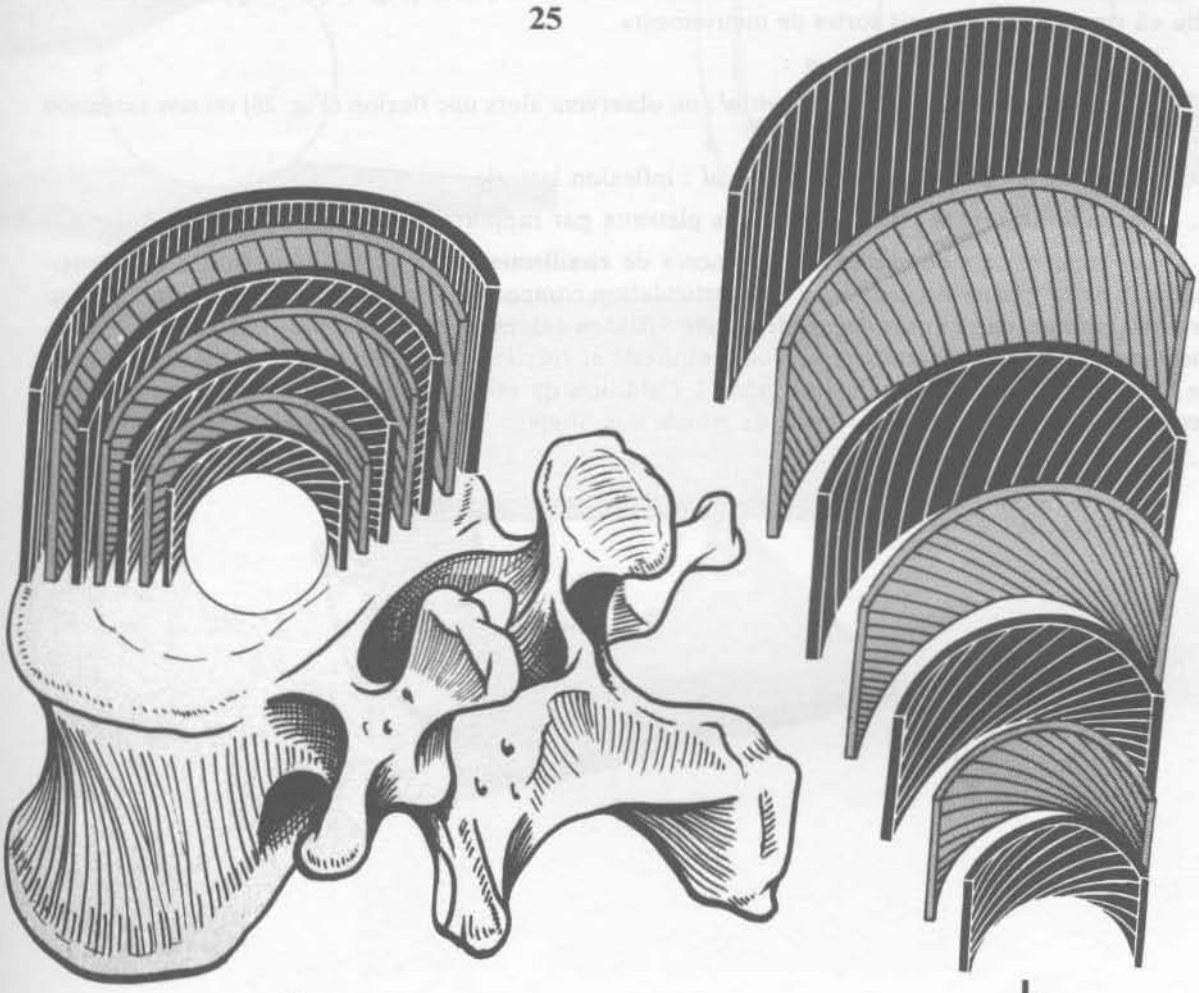

LE NUCLÉUS ASSIMILÉ A UNE ROTULE

Emprisonné sous pression dans sa logette, entre les deux plateaux vertébraux, le nucléus pulposus a grossièrement la forme d'une **sphère**. On peut donc, en première approximation, considérer que le nucléus se comporte *comme une bille intercalée entre deux plans* (Fig. 27). Ce type d'articulation dite « à rotule » permet trois sortes de mouvements.

Des mouvements d'**inclinaison** :

— soit *inclinaison dans le plan sagittal :* on observera alors une flexion (Fig. 28) ou une extension (Fig. 29),

— soit *inclinaison dans le plan frontal :* inflexion latérale.

Des mouvements de **rotation** d'un des plateaux par rapport à l'autre (Fig. 30).

Des mouvements de **glissement** ou encore de **cisaillement** d'un plateau sur l'autre par l'intermédiaire de la sphère. Au total, ce type d'articulation comporte donc une grande possibilité de mouvements, très exactement **six degrés de liberté** : flexion-extension, inclinaison de chaque côté, glissement sagittal, glissement transversal, rotation droite et rotation gauche ; mais chaque mouvement est de faible amplitude. C'est seulement grâce à l'addition de nombreuses articulations de ce type que peuvent être obtenus des mouvements de grande amplitude.

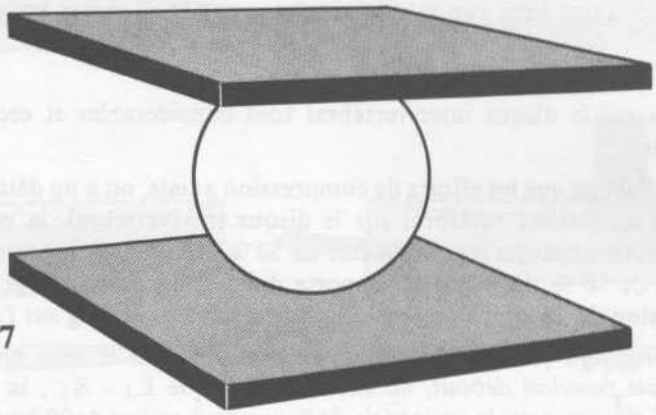

27

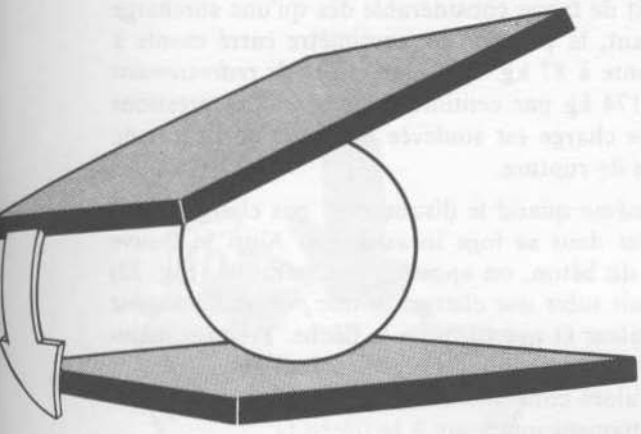

28

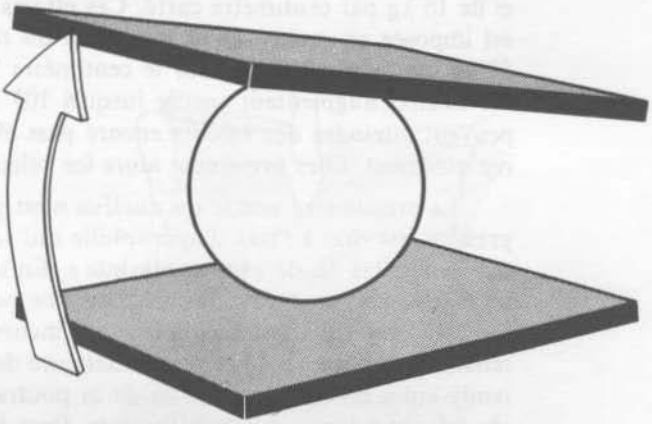

29

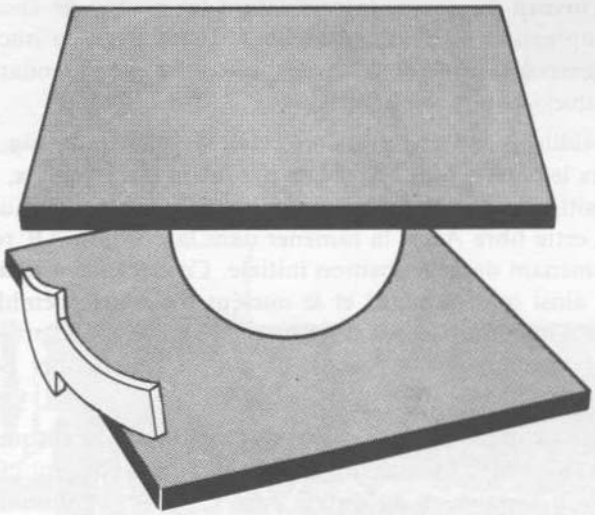

30

L'ÉTAT DE PRÉCONTRAINTE DU DISQUE ET L'AUTOSTABILITÉ DE L'ARTICULATION DISCO-VERTÉBRALE

Les efforts exercés sur le disque inter-vertébral sont considérables et ceci d'autant plus qu'on se rapproche du sacrum.

En ne considérant d'abord que les efforts de compression axiale, on a pu déterminer que lorsqu'une force est appliquée par un plateau vertébral sur le disque intervertébral, la pression exercée sur le nucléus est égale à la moitié de la charge augmentée de 50 % et la pression exercée sur l'annulus égale l'autre moitié diminuée de 50 %. Le nucléus supporte donc 75 % de la charge et l'annulus 25 %. Si bien que pour une pression de 20 kg il s'exerce 15 kg sur le nucléus et 5 kg sur l'annulus.

Cependant le nucléus agit comme *répartiteur de pression* dans le sens horizontal sur l'annulus (Fig. 31). Dans la *simple position debout*, au niveau du disque L_5 - S_1, la compression verticale exercée sur le nucléus se transmet sur la périphérie de l'annulus à raison de 28 kg par centimètre linéaire et de 16 kg par centimètre carré. Ces efforts augmentent de façon considérable dès qu'une surcharge est imposée au rachis. Dans la *flexion du tronc* en avant, la pression au centimètre carré monte à 58 kg tandis que la force sur le centimètre linéaire monte à 87 kg. Lors de l'*effort de redressement* ces chiffres augmentent encore jusqu'à 107 kg/cm² et 174 kg par centimètre linéaire. Les pressions peuvent atteindre des valeurs encore plus élevées si une charge est soulevée au cours de l'effort de redressement. Elles avoisinent alors les valeurs du point de rupture.

La pression au centre du nucléus n'est pas nulle, même quand le disque n'est pas chargé. Cette pression est dûe à l'état d'hydrophilie qui le fait gonfler dans sa loge inextensible. Ainsi se trouve réalisé un état dit de « **pré-contrainte** ». En technologie du béton, on appelle pré-contrainte (Fig. 32) un état de tension préalable créé dans une poutre qui doit subir une charge. Si une *poutre homogène* (A) est chargée d'un poids, on la voit s'incurver d'une valeur f1 qui s'appelle la flèche. Prenons maintenant une poutre (B), à la partie inférieure de laquelle on aura introduit un câble métallique fortement tendu entre les deux extrémités de la poutre ; on aura alors constitué une *poutre pré-contrainte* qui chargée du même poids se déformera d'une flèche f2 nettement inférieure à la flèche f1.

La pré-contrainte au niveau du disque intervertébral lui permet de la même manière de mieux résister aux efforts de compression et d'inflexion. Lorsqu'avec l'âge, le nucléus perd ses propriétés hydrophiles, sa pression interne décroît et l'état de pré-contrainte a tendance à disparaître, ce qui explique la perte de sa souplesse du rachis sénile.

Lorsqu'un disque est sollicité par une **pression axiale asymétrique** (Fig. 33) le plateau vertébral supérieur va s'infléchir vers le côté le plus chargé en basculant d'un angle a. Ainsi la fibre AB' va se trouver tendue dans la position AB, mais, simultanément, la pression du nucléus maximum du côté de la flèche va appuyer sur cette fibre AB et la ramener dans la position AB' redressant ainsi le plateau vertébral supérieur et le ramenant dans la position initiale. Ce **mécanisme d'autostabilité** est lié à l'état de précontrainte. On voit ainsi que l'annulus et le nucléus forment ensemble un *couple fonctionnel* dont l'efficacité dépend de l'intégrité de l'un et l'autre élément. Si la pression interne du nucléus diminue ou si l'étanchéité de l'annulus disparaît, ce couple fonctionnel perd immédiatement son efficacité.

L'état de pré-contrainte explique aussi les **réactions élastiques** du disque bien mises en évidence par l'*expérience de Hirsch* (Fig. 34) : lorsque sur un disque préalablement chargé (P) on impose une surcharge brutale (S), on voit l'épaisseur du disque passer par un minimum, puis par un maximum suivant une courbe oscillante, amortie sur une seconde. Si la surcharge est trop brutale l'intensité de cette réaction oscillante peut détruire les fibres de l'anneau. Ainsi s'expliquent les détériorations discales après des efforts violents répétés.

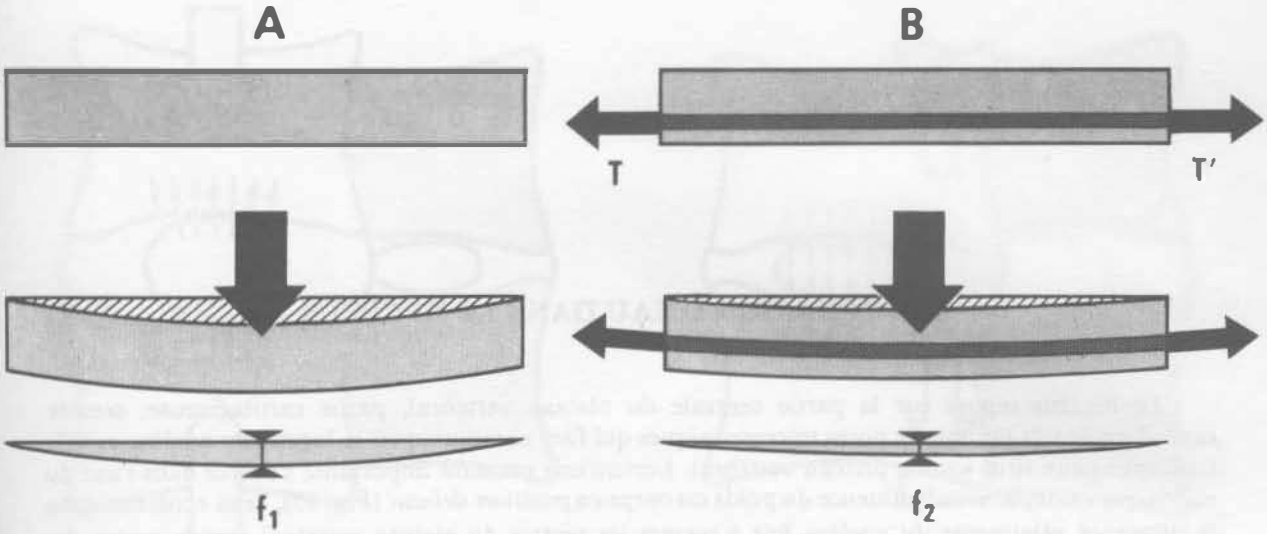

32

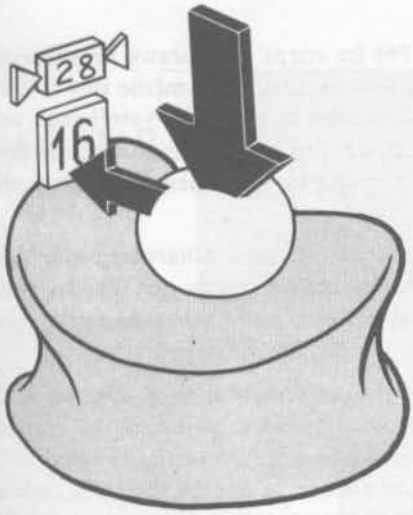

31

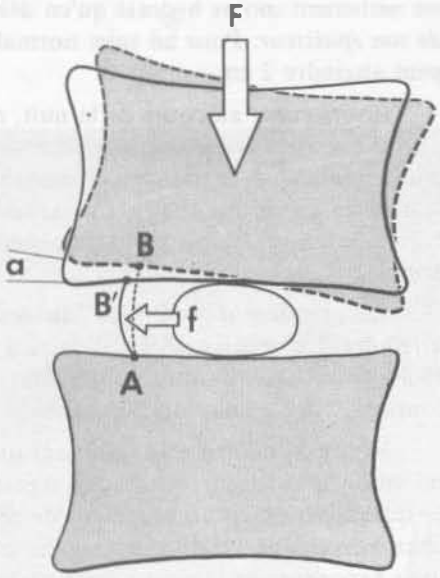

33

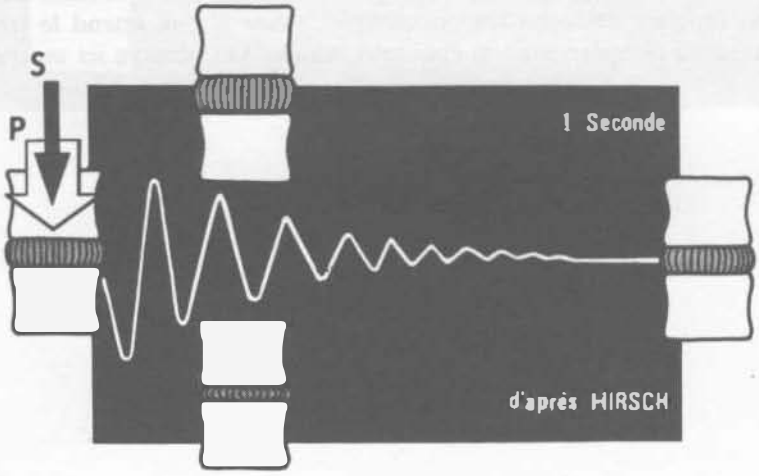

LA MIGRATION D'EAU DANS LE NUCLÉUS

Le nucléus repose sur la partie centrale du plateau vertébral, partie cartilagineuse, creusée cependant de très nombreux pores microscopiques qui font communiquer la logette du nucléus avec le tissu spongieux situé sous le plateau vertébral. Lorsqu'une pression importante s'exerce dans l'axe du rachis, par exemple sous l'influence du poids du corps *en position debout* (Fig. 35), l'eau contenue dans la substance gélatineuse du nucléus fuit à travers les pertuis du plateau vertébral vers le centre des corps vertébraux. Cette pression statique étant maintenue toute la journée, en fin de soirée le nucléus est nettement moins hydraté qu'en début de matinée : il s'ensuit que *le disque a perdu sensiblement de son épaisseur*. Pour un sujet normal cette perte d'épaisseur cumulée sur toute la hauteur du rachis peut atteindre 2 cm.

Inversement au cours de la nuit, *en décubitus dorsal* (Fig. 36) les corps vertébraux ne subissent plus la pression axiale dûe à la pesanteur, mais simplement le tonus musculaire, lui-même très relâché par le sommeil. A ce moment l'hydrophilie du nucléus attire l'eau qui repasse des corps vertébraux vers le nucléus. Le disque retrouve alors son épaisseur initiale. On est donc plus grand le matin que le soir. L'état de pré-contrainte étant plus marqué le matin que le soir, la souplesse rachidienne est ainsi plus grande au début de la journée.

La pression d'imbibition du nucléus est considérable puisque, d'après Charnley, elle peut atteindre 250 mmHg. Avec l'âge, cet état d'imbibition diminue en même temps que l'hydrophilie et il s'ensuit une diminution de l'état de pré-contrainte. Ceci explique la diminution de taille et de souplesse rachidienne des vieillards.

Hirsch a montré en appliquant une **charge constante** sur un disque vertébral (Fig. 37) que la diminution d'épaisseur du disque n'était pas linéaire mais *exponentielle* (1ère partie de la courbe) ce qui suggère bien un processus de déshydratation proportionnel au volume du nucléus. Lorsque la chargeest enlevée, le disque récupère son épaisseur initiale, mais, là encore, la courbe n'est pas linéaire mais exponentielle inverse (2ème partie de la courbe), et la restauration totale de l'épaisseur initiale du disque demande un certain temps. Si ces charges et ces décharges du disque sont répétées de façon *trop rapprochée*, le disque n'a pas le temps de reprendre son épaisseur initiale. De même si les charges et décharges sont répétées de façon *trop prolongée*, même si l'on attend le temps de récupération nécessaire, le disque ne récupère pas son épaisseur initiale. On observe ici un *phénomène de vieillissement*.

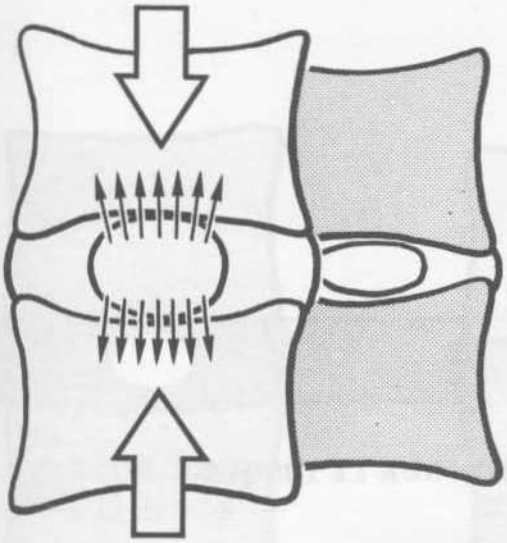

35

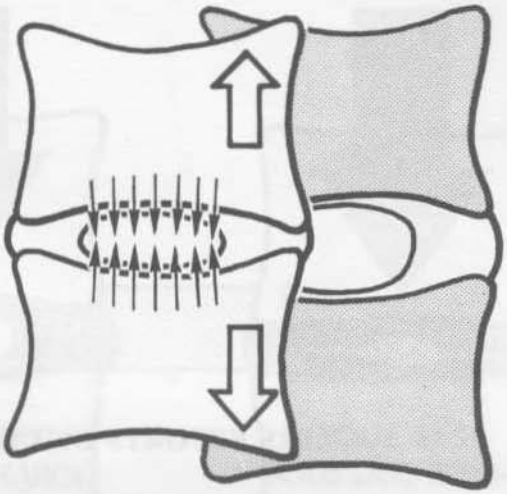

36

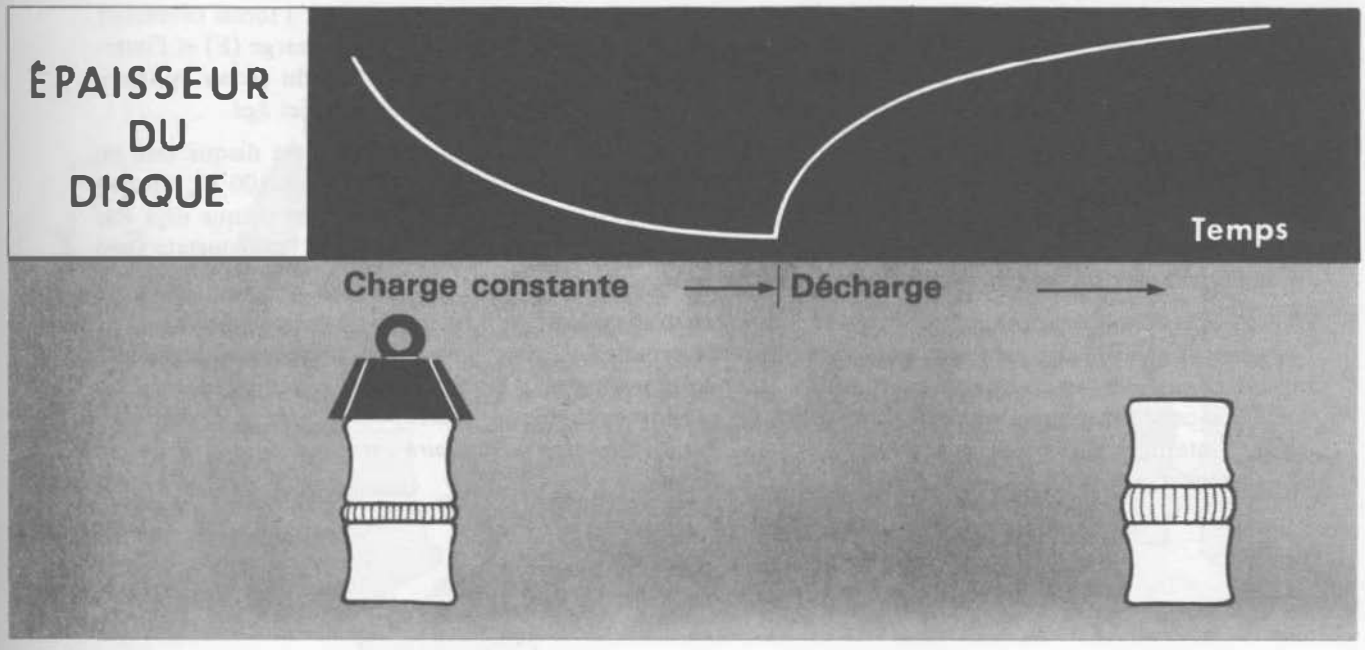

LES EFFORTS DE COMPRESSION SUR LE DISQUE

Les efforts de compression sur le disque sont d'autant plus importants qu'on se rapproche du sacrum. Ceci est compréhensible puisque le poids du corps supporté s'accroît avec la hauteur sus-jacente (Fig. 38). Pour un homme de 80 kg on compte que la tête pèse 3 kg, les membres supérieurs 14 kg et le tronc 30 kg. Si l'on estime qu'à la hauteur du disque L_5-S_1 le rachis ne supporte que les 2/3 du poids du tronc, on arrive quand même à une charge de 37 kg, soit *près de la moitié du poids du corps* (P). Il vient s'y ajouter le *tonus des muscles paravertébraux* (M_1) et (M_2) tonus nécessaire pour maintenir la statique et l'érection du tronc. Si l'on ajoute encore le port de charge (E) et l'intervention de surcharge brutale (S), on comprend que les disques les plus bas situés du rachis lombaire soient soumis à des efforts qui dépassent parfois leur résistance, surtout chez le sujet âgé.

La diminution de hauteur du disque n'est pas la même suivant que le disque est disque sain ou lésé (Fig. 39). Si partant d'un disque sain au repos (A), on le charge d'un poids de 100 kg, on voit qu'il s'écrase de 1,4 mm en même temps il s'élargit (B). Si maintenant on charge un disque déjà lésé d'un même poids de 100 kg, ceci entraîne une diminution de hauteur de 2 mm (C) et l'on constate aussi qu'*il récupère incomplètement* son épaisseur initiale après avoir été déchargé.

Cet écrasement progressif du disque lésé n'est pas sans retentir sur les articulations interapophysaires (Fig. 40) : lorsque l'épaisseur du disque est normale (A), les rapports des surfaces cartilagineuses au niveau des articulations interapophysaires sont normaux : l'interligne est parallèle et régulier. Lorsque le disque diminue de hauteur (B), les rapports articulaires interapophysaires sont perturbés et l'interligne baille en général vers l'arrière. *Cette distorsion articulaire est elle-même à la longue facteur d'arthrose.*

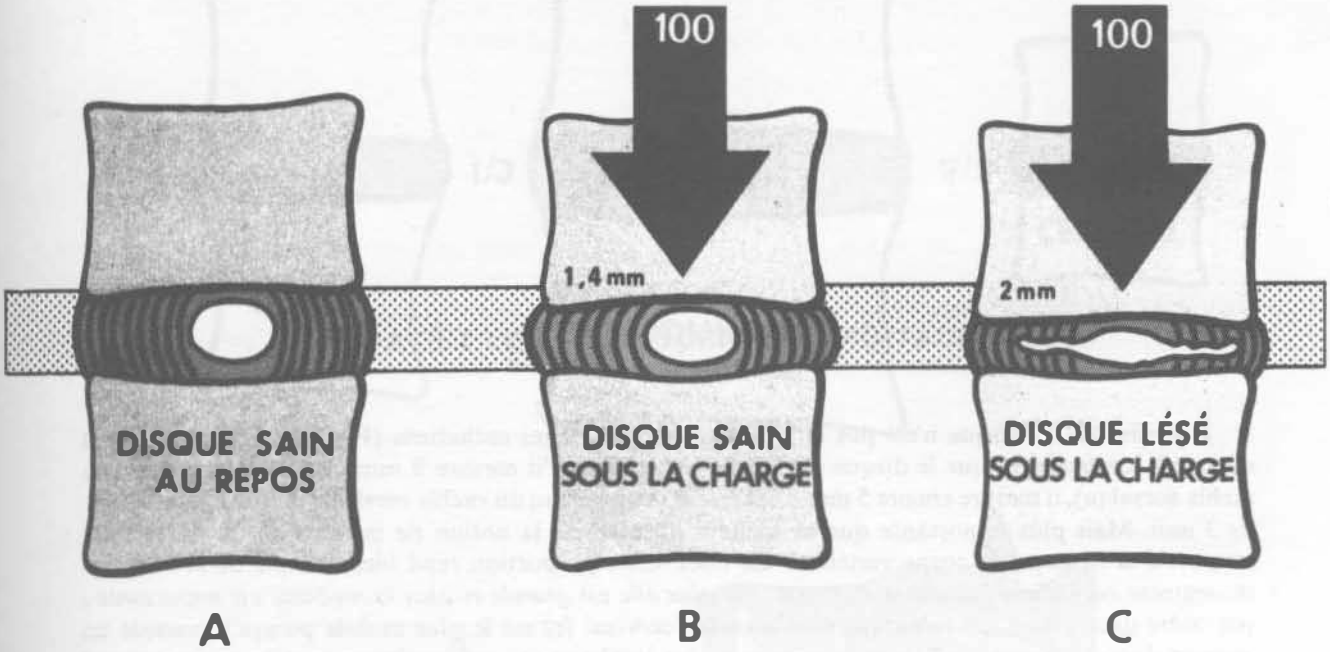
100
100
1,4 mm
2 mm
DISQUE SAIN
AU REPOS
DISQUE SAIN
SOUS LA CHARGE
DISQUE LÉSÉ
SOUS LA CHARGE
A
B
C

39

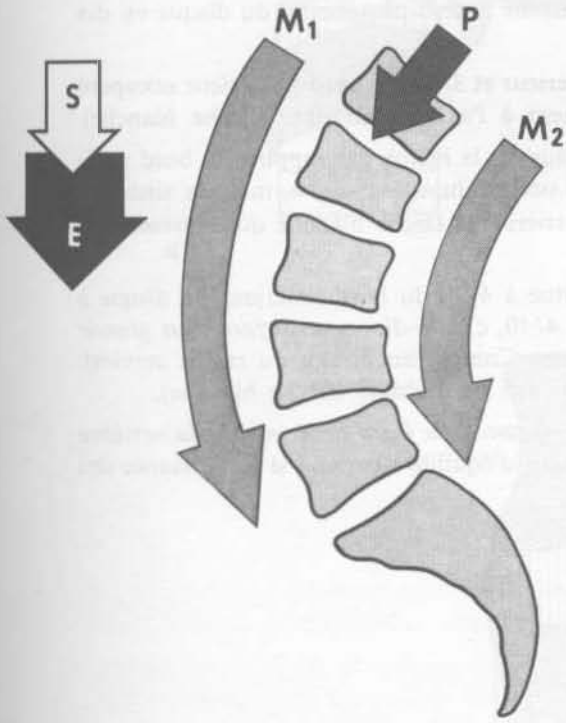
M1
P
M2
S
E

38

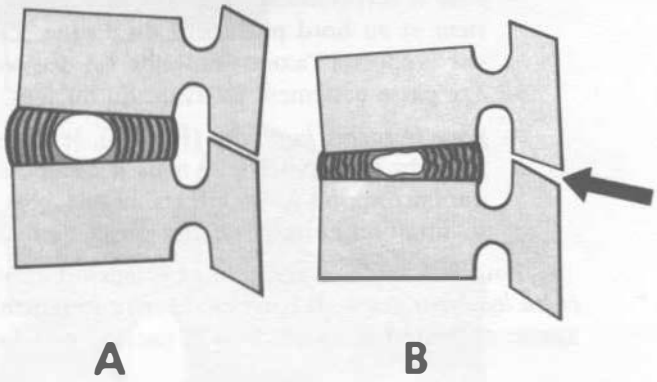
A
B

40

VARIATIONS DU DISQUE SUIVANT L'ÉTAGE

L'épaisseur du disque n'est pas la même à tous les étages rachidiens (Fig. 41). C'est au niveau du **rachis lombaire** (b) que le disque est *le plus épais* puisqu'il mesure 9 mm de haut. Au niveau du **rachis dorsal** (a), il mesure encore 5 mm d'épaisseur et au niveau du **rachis cervical** (c), son épaisseur est de 3 mm. Mais plus importante que sa hauteur absolue est la notion de proportion du disque par rapport à la hauteur du corps vertébral. En effet, cette proportion rend bien compte de la *mobilité du segment rachidien*, puisqu'on constate que *plus elle est grande et plus la mobilité est importante :* par ordre décroissant, on remarque que le rachis cervical (c) est le plus mobile puisqu'il possède un rapport disco-corporéal de 2/5, puis vient le rachis lombaire (b) un peu moins mobile que le cervical et qui possède un rapport disco-corporéal de 1/3. Enfin, le moins mobile des trois segments du rachis est le dorsal (a) : son rapport disco-corporéal est de 1/5.

Sur des coupes sagittales des différents segments du rachis, il apparaît que *le nucléus n'est pas situé exactement au centre du disque :* si l'on divise l'épaisseur antéro-postérieure du disque en dix parties égales le nucléus se situe :

— *pour le rachis cervical* (Fig. 42) à 4/10 du bord antérieur et 3/10 du bord postérieur occupant lui-même 3/10. Sa situation correspond exactement à l'axe de mobilité (flèche blanche).

— *pour le rachis dorsal* (Fig. 43), la situation du nucléus est la même par rapport au bord antérieur et au bord postérieur du disque. Le nucléus occupe lui-même 3/10, mais sa situation par rapport à l'axe de mobilité est décalée vers l'arrière : la flèche blanche qui représente cet axe passe nettement en avant du nucléus.

— *pour le rachis lombaire* (Fig. 44), le nucléus est situé à 4/10 du bord antérieur du disque à 2/10 du bord postérieur mais il occupe à lui seul 4/10, c'est-à-dire *une surface plus grande* qui correspond à des efforts axiaux plus importants. Comme au niveau du rachis cervical, sa situation correspond très exactement à celle de l'axe de mobilité (flèche blanche).

Pour Léonardi, le centre du nucléus est situé *à égale distance du bord antérieur de la vertèbre et du ligament jaune.* Il correspond manifestement à un point d'équilibre comme si la puissance des ligaments postérieurs « attirait » le nucléus vers l'arrière.

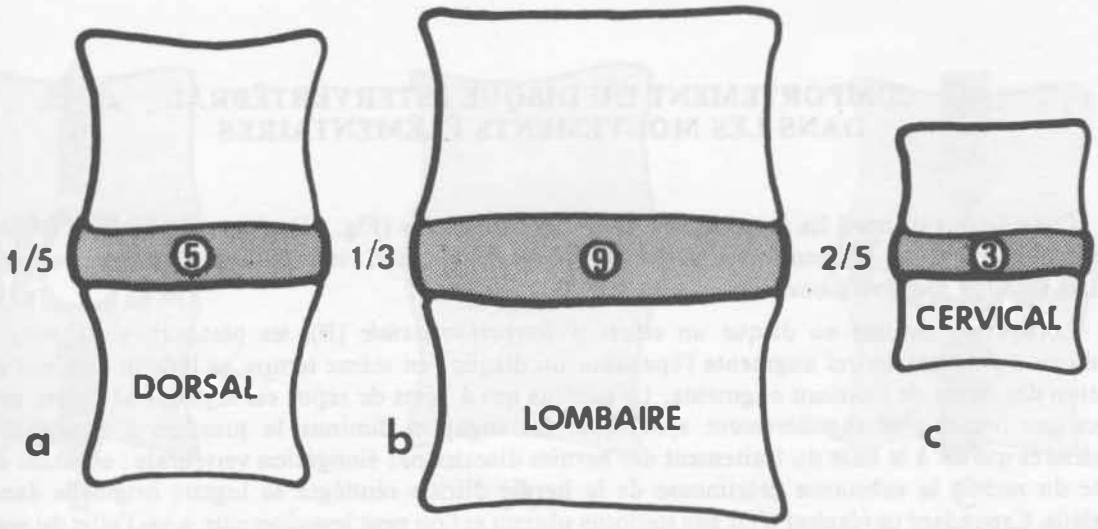

41

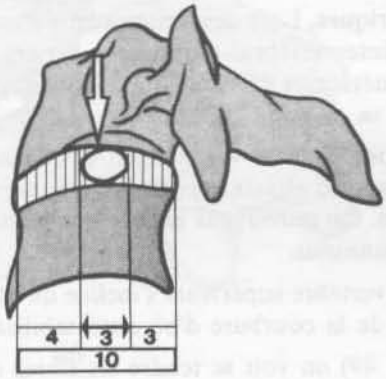

42

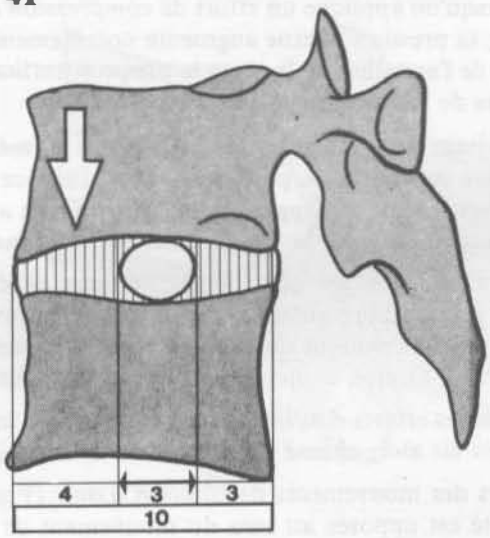

43

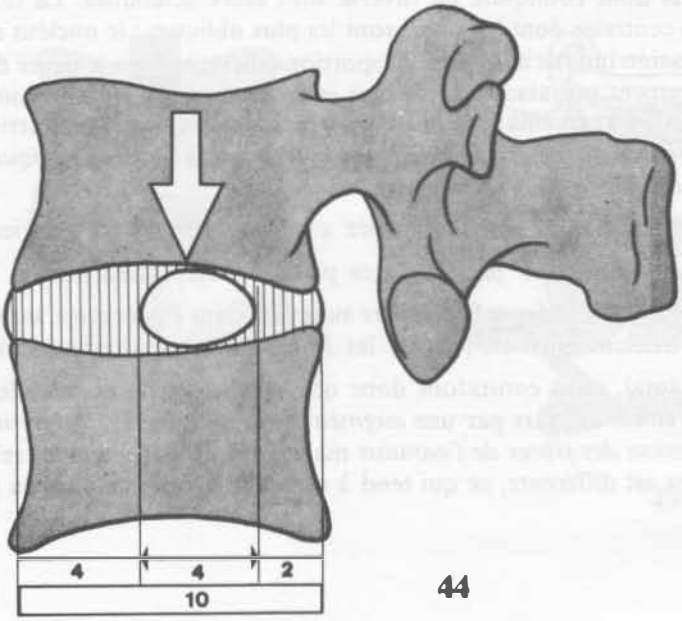

44

COMPORTEMENT DU DISQUE INTERVERTÉBRAL DANS LES MOUVEMENTS ÉLÉMENTAIRES

Considérons d'abord les mouvements **dans l'axe du rachis** (Fig. 45). Avant tout effort (A) nous avons vu qu'il existait une tension préalable des fibres de l'annulus, sous la pression du nucléus, ce qui définit l'*état de pré-contrainte*.

Lorsqu'on imprime au disque un effort d'*élongation axiale* (B), les plateaux vertébraux ont tendance à s'écarter, ce qui augmente l'épaisseur du disque ; en même temps, sa largeur diminue et la tension des fibres de l'anneau augmente. Le nucléus qui à l'état de repos est légèrement aplati, prend alors une forme plus régulièrement sphérique. L'élongation diminue la pression à l'intérieur du nucléus ce qui est à la base du traitement des hernies discales par élongation vertébrale : en tirant dans l'axe du rachis, la substance gélatineuse de la hernie discale réintègre sa logette originelle dans le nucléus. Cependant ce résultat n'est pas toujours obtenu et l'on peut imaginer que, sous l'effet du resserrement des fibres centrales de l'anneau, la pression interne du nucléus augmente.

Lorsqu'on applique un effort de *compression axiale* (C), le disque s'écrasse et s'élargit, le nucléus s'aplatit, sa pression interne augmente notablement et se transmet latéralement vers les fibres les plus internes de l'annulus ; de la sorte la pression verticale est transformée en efforts latéraux et la tension des fibres de l'anneau augmente.

Envisageons maintenant les **contraintes asymétriques.** Lors des mouvements d'*extension* (Fig. 46) la vertèbre supérieure se porte en arrière, l'espace intervertébral diminue en arrière et le nucléus est chassé vers l'avant. Il s'appuie ainsi sur les fibres antérieures de l'anneau, dont il augmente la tension ce qui tend à ramener la vertèbre supérieure dans sa position initiale.

Lors de la *flexion* (Fig. 47) la vertèbre supérieure glisse vers l'avant et l'espace intervertébral diminue près du bord antérieur ; le nucléus se trouve ainsi chassé vers l'arrière appuyant sur les fibres postérieures de l'annulus dont il augmente la tension. On retrouve là encore le mécanisme d'autostabilisation dû à l'action conjuguée du couple nucléus-annulus.

Dans les efforts *d'inflexion latérale* (Fig. 48) la vertèbre supérieure s'incline du côté de l'inflexion, le nucléus est alors chassé du côté de la convexité de la courbure d'où autostabilisation.

Lors des mouvements de *rotation axiale* (Fig. 49) on voit se tendre les fibres de l'anneau dont l'obliquité est opposée au sens du mouvement de rotation. Par contre les fibres des couches intermédiaires dont l'obliquité est inverse sont alors détendues. La tension est maximum au niveau des couches centrales dont les fibres sont les plus obliques ; le nucléus se trouve donc fortement comprimé et sa pression interne augmente proportionnellement avec le degré de rotation. On comprend alors que le mouvement qui associe la flexion et la rotation axiale ait tendance à la fois à déchirer l'anneau fibreux et, en augmentant sa pression, à chasser le nucléus vers l'arrière à travers les fissures de l'anneau.

Lors des *efforts statiques sur une vertèbre légèrement oblique* (Fig. 50) la force verticale (F) se décompose en:

— une force N perpendiculaire au plateau vertébral inférieur,

— et une force T parallèle à ce plateau vertébral.

La force N applique la vertèbre supérieure sur l'inférieure, tandis que la force T la fait glisser vers l'avant, mettant ainsi en tension les fibres obliques alternativement dans chaque couche fibreuse.

Au total, nous constatons donc que, quelle soit la contrainte imposée au disque intervertébral, elle se traduit toujours par une *augmentation de la pression interne du nucléus et une augmentation de la tension des fibres de l'annulus* mais grâce au déplacement relatif du nucléus, la mise en tension des fibres est différente, ce qui tend à ramener le système dans sa position initiale.

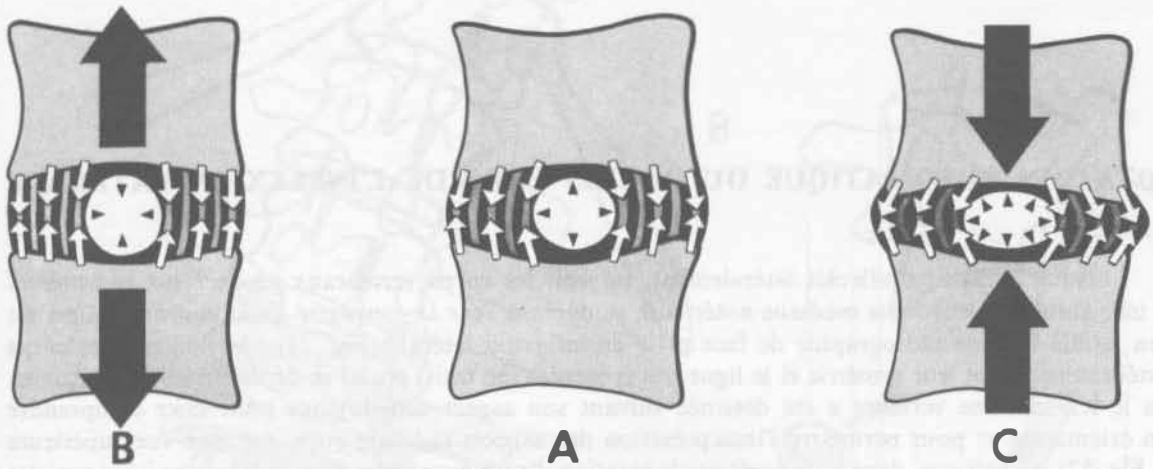

45

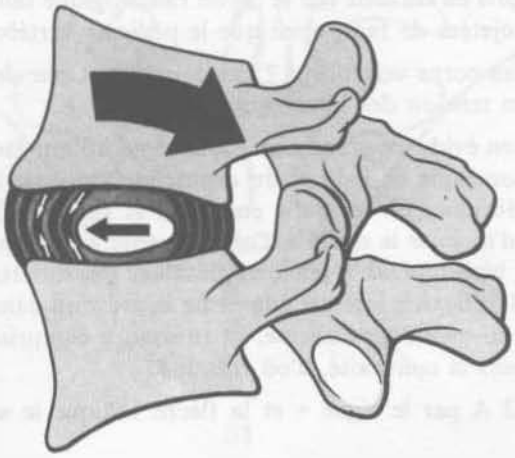

46

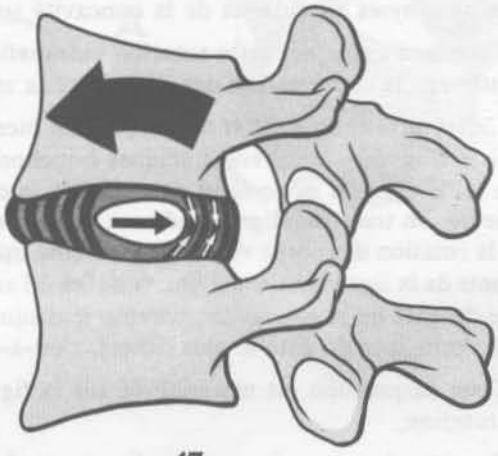

47

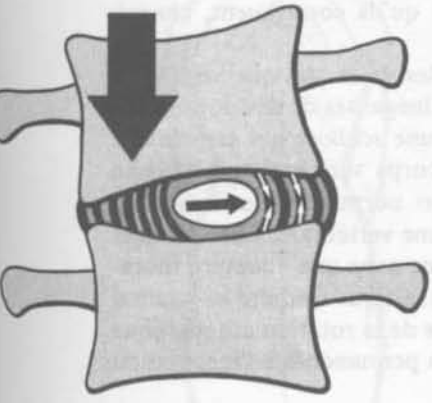

48

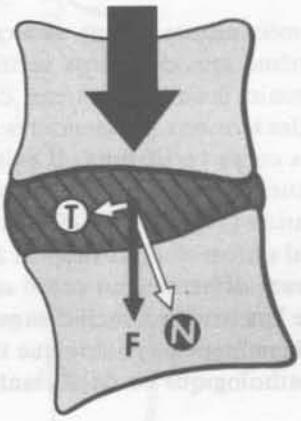

50

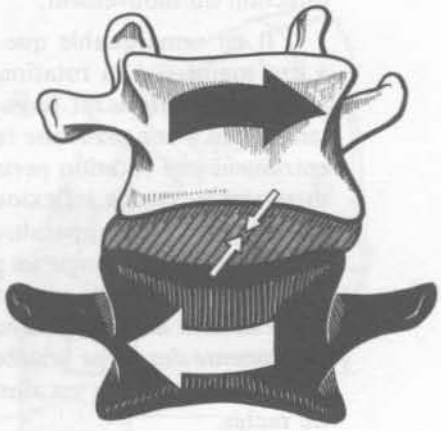

49

ROTATION AUTOMATIQUE DU RACHIS LORS DE L'INFLEXION LATÉRALE

Lorsque le rachis s'infléchit latéralement, on voit les corps vertébraux *tourner sur eux-mêmes* de telle sorte que leur ligne médiane antérieure se déplace *vers la convexité de la courbure*. Ceci est bien visible sur une radiographie de face prise en inflexion latérale (Fig. 51) : les images des corps vertébraux perdent leur symétrie et la ligne des épineuses (en traits épais) se déplace vers la concavité. Sur le schéma, une vertèbre a été dessinée suivant son aspect ostéologique pour faire comprendre son orientation et pour permettre l'interprétation des aspects radiologiques. Sur une vue supérieure (A Fig. 52), on voit que, dans cette position de rotation, l'apophyse transverse de la concavité se projette en vraie grandeur, tandis que l'apophyse transverse de la convexité se projette en raccourci. En outre, les interlignes inter-apophysaires de la convexité sont pris en enfilade par le rayon radiologique tandis que les apophyses articulaires de la concavité sont projetées de face, ainsi que le pédicule vertébral.

Comment expliquer cette **rotation automatique** des corps vertébraux ? Essentiellement par *deux mécanismes :* la compression des disques et la mise en tension des ligaments.

L'effet de la *compression des disques* est bien mis en évidence grâce à un modèle mécanique facile à réaliser (Fig. 53) : on prend quelques bouchons qu'on taille en coin et du caoutchouc mousse lui-même taillé en coin pour faire des disques intervertébraux ; on les colle ensemble et sur leur face antérieure, on trace une ligne médiane ; il suffit alors d'incliner le modèle d'un côté pour voir se produire la rotation des corps vertébraux du côté opposé, bien repérable grâce au décalage des différents segments de la ligne médiane d'une vertèbre à l'autre. L'inflexion latérale augmente la pression dans le disque du côté de la concavité ; comme le disque est lui-même cunéiforme, sa substance comprimée tend à s'échapper du côté le plus ouvert, c'est-à-dire vers la convexité, d'où rotation.

Cette surpression est matérialisée sur la figure 52 A par le signe + et la flèche indique le sens de la rotation.

Par un mécanisme inverse, les ligaments de la convexité *mis en tension* par l'inflexion latérale tendant à se déplacer vers la ligne médiane pour emprunter le trajet le plus court. Ceci est matérialisé sur la figure 52 A par le signe — au niveau d'un ligament intertransversaire et la flèche indique la direction du mouvement.

Il est remarquable que ces deux mécanismes soient *synergiques* et qu'ils contribuent, chacun à leur manière, à la rotation dans le même sens des corps vertébraux.

Cette rotation est physiologique, mais, dans certains cas, des troubles de la statique vertébrale tenant tant à une mauvaise répartition des tensions ligamentaires qu'à des inégalités de développement entraînent une rotation permanente des corps vertébraux. Il existe alors une *scoliose* qui associe une *incurvation* ou une inflexion permanente du rachis à une *rotation* des corps vertébraux. L'examen clinique peut faire apparaître cette rotation (Fig. 54). En effet sur un sujet normal (A) la flexion du tronc en avant détermine un profil dorsal symétrique par rapport à la colonne vertébrale. Chez un sujet scoliotique (B) la flexion du tronc en avant détermine un profil asymétrique avec une voussure thoracique saillant *du côté de la convexité* de l'incurvation rachidienne. Ceci ne fait que traduire la *rotation permanente des corps vertébraux*. Le phénomène physiologique transitoire de la rotation automatique des corps vertébraux est ainsi devenu pathologique en s'associant de façon permanente à l'incurvation du rachis.

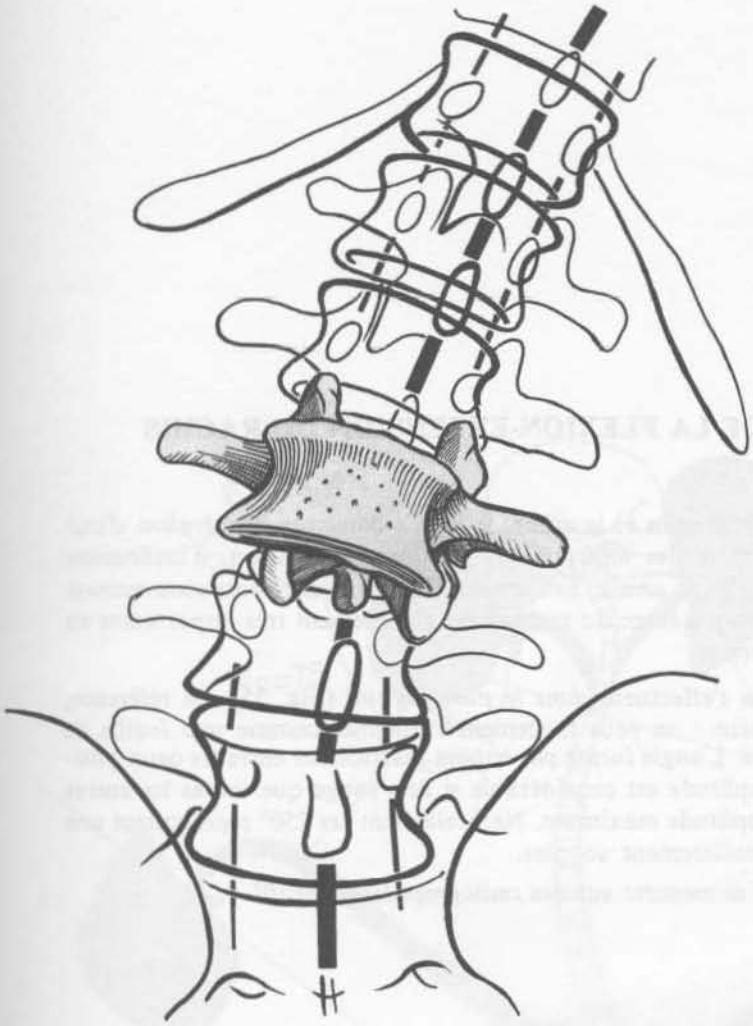

51

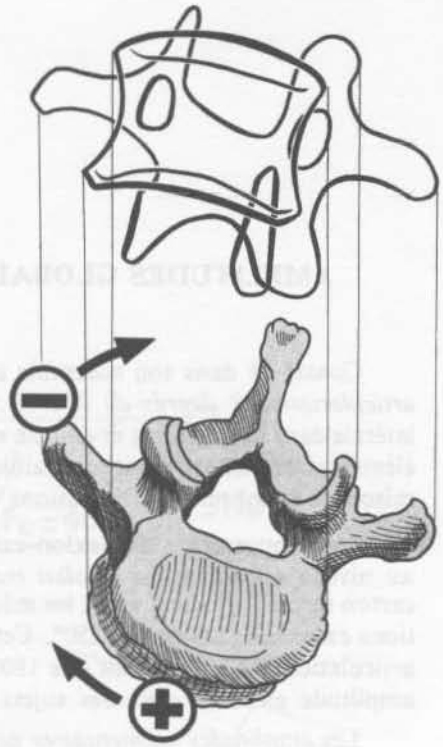

52

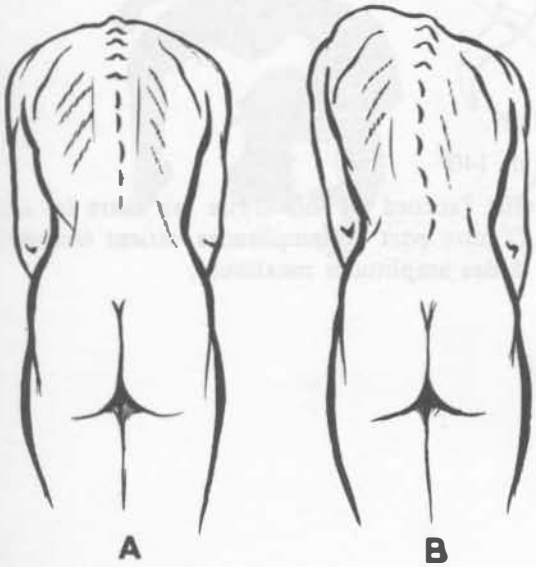

54

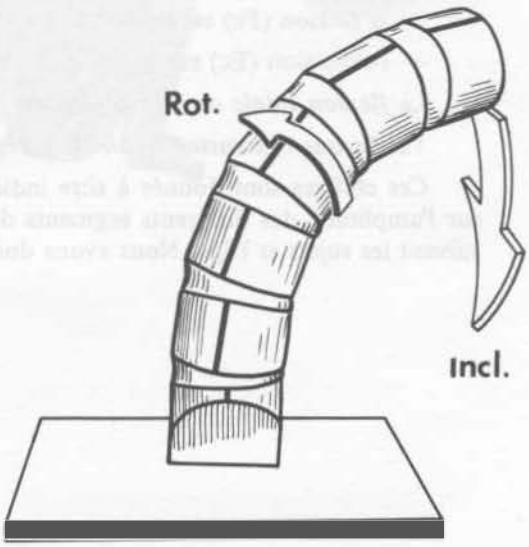

53

AMPLITUDES GLOBALES DE LA FLEXION-EXTENSION DU RACHIS

Considéré dans son ensemble entre le sacrum et le crâne, le rachis constitue l'*équivalent d'une articulation à 3 degrés de liberté* : il permet des mouvements de flexion-extension, d'inclinaison latérale dans le sens droit et gauche et de rotation axiale. Les amplitudes de ces différents mouvements élémentaires bien qu'étant très faibles à chaque étage du rachis sont globalement très importantes en raison du nombre des articulations vertébrales.

Les mouvements de **flexion-extension** s'effectuent *dans le plan sagittal* (Fig. 55). La référence, au niveau du crâne, est le *plan masticateur* : on peut facilement l'imaginer comme une feuille de carton serrée fortement entre les mâchoires. L'angle formé par le plan masticateur entre les deux positions extrêmes (At) est de 250°. Cette amplitude est considérable si l'on songe que toutes les autres articulations du corps n'ont que 180° d'amplitude maximum. Naturellement ces 250° représentent une amplitude extrême chez des sujets particulièrement souples.

Les *amplitudes segmentaires* peuvent se mesurer sur des *radiographies de profil*.

Au niveau du **rachis lombaire** :

— la flexion (Fl) est de 60° ;

— l'extension (El) est de 35° ;

Pour l'ensemble du **rachis dorso-lombaire** :

— la flexion (Fdl) est de 105° ;

— l'extension (Edl) est de 60° ;

Au niveau du **rachis cervical** :

— la flexion (Fc) est de 40° ;

— l'extension (Ec) est de 75° ;

La *flexion totale du rachis* (Ft) est donc de 110°.

Tandis que l'*extension totale du rachis* (Et) est de 140°.

Ces chiffres sont donnés à titre indicatif ; en effet l'accord est loin d'être fait entre les auteurs sur l'amplitude des différents segments du rachis. D'autre part ces amplitudes varient énormément suivant les sujets et l'âge. Nous avons donc donné là des amplitudes maximum.

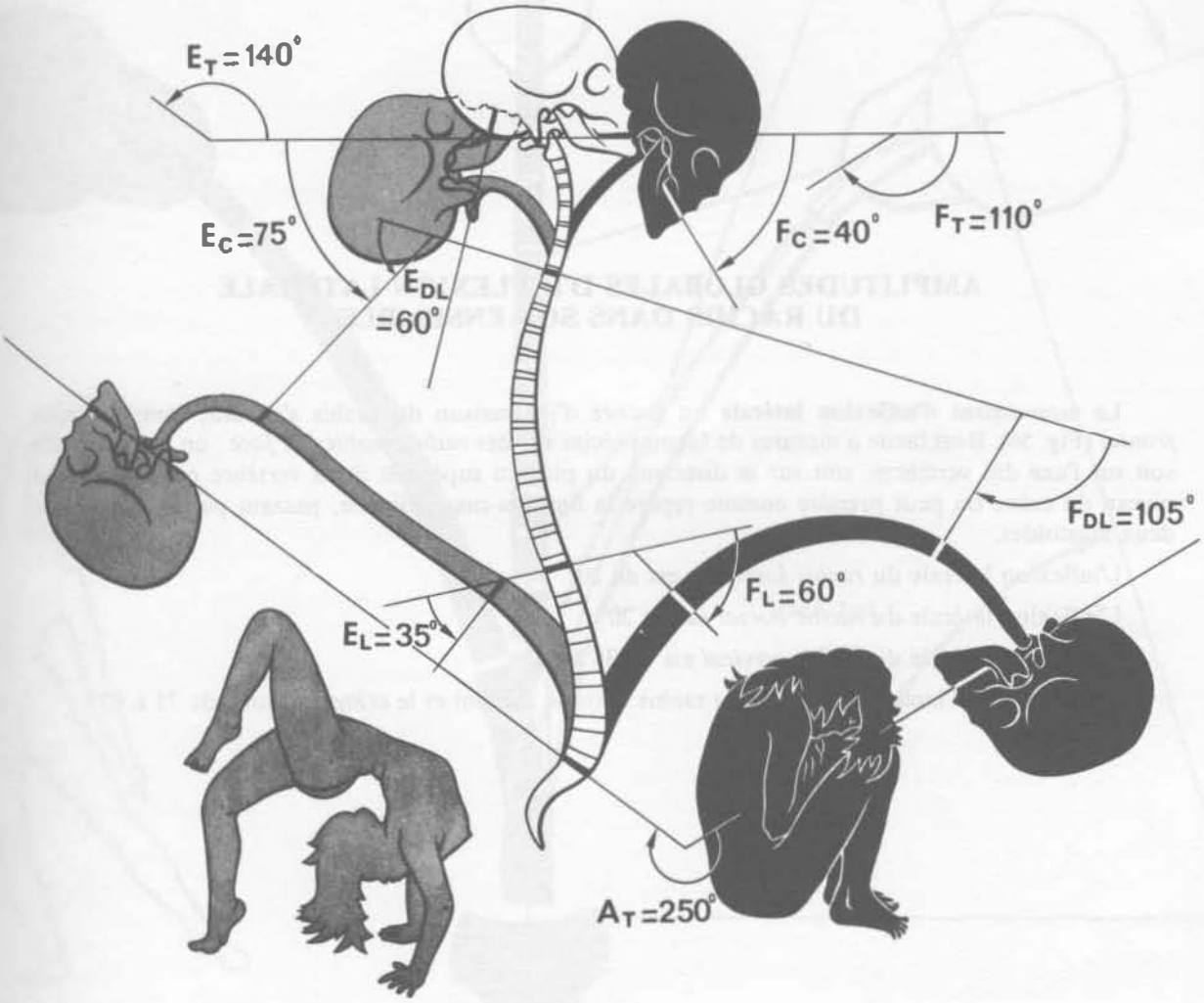

55

AMPLITUDES GLOBALES D'INFLEXION LATÉRALE DU RACHIS DANS SON ENSEMBLE

Le mouvement d'**inflexion latérale** ou encore d'inclinaison du rachis s'effectue *dans un plan frontal* (Fig. 56). Il est facile à mesurer de façon précise sur des *radiographies de face ;* on peut se baser soit sur l'axe des vertèbres, soit sur la direction du plateau supérieur de la vertèbre considérée. Au niveau du crâne on peut prendre comme repère la ligne bi-mastoïdienne, passant par la pointe des deux mastoïdes.

L'inflexion latérale du *rachis lombaire* est de 20°.

L'inflexion latérale du *rachis dorsal* est de 20°.

L'inflexion latérale du *rachis cervical* est de 35 à 45°.

L'inflexion ou l'inclinaison totale du rachis entre le sacrum et le crâne est donc de 75 à 85°.

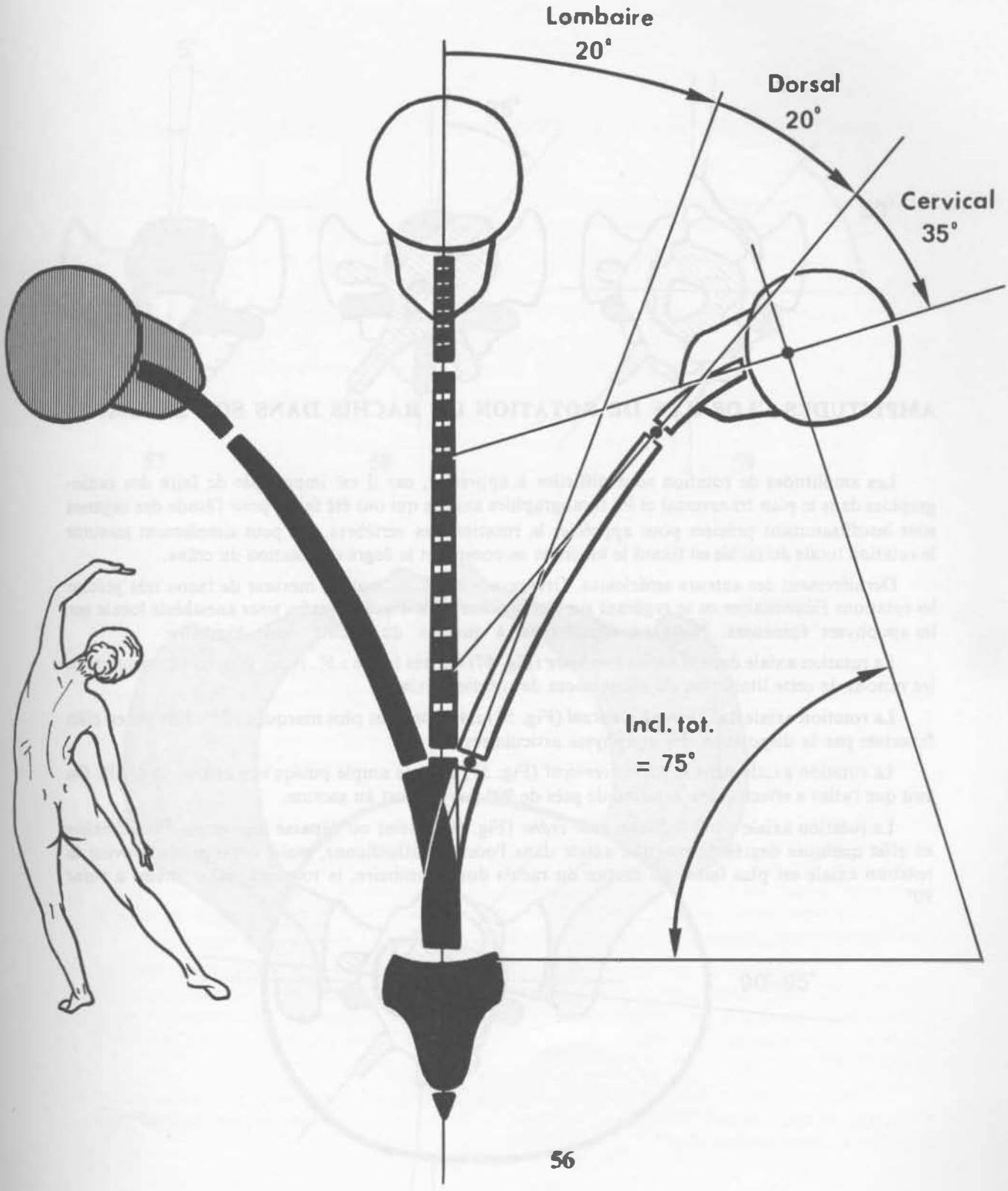
Lombaire
20°
Dorsal
20°
Cervical
35°
Incl. tot.
= 75°
56

AMPLITUDES GLOBALES DE ROTATION DU RACHIS DANS SON ENSEMBLE

Les amplitudes de rotation sont difficiles à apprécier, car il est impossible de faire des radiographies dans le plan transversal et les tomographies axiales qui ont été faites pour l'étude des organes sont insuffisamment précises pour apprécier la rotation des vertèbres. On peut simplement mesurer la rotation totale du rachis en fixant le bassin et en comptant le degré de rotation du crâne.

Dernièrement des auteurs américains, Greggersen et Lucas, ont pu mesurer de façon très précise les rotations élémentaires en se repérant sur des broches métalliques insérées sous anesthésie locale sur les apophyses épineuses. Nous en reparlerons à propos du rachis dorso-lombaire.

La rotation axiale dans le *rachis lombaire* (Fig. 57) est très faible : 5°. Nous verrons ultérieurement les raisons de cette limitation du mouvement de rotation axiale.

La rotation axiale dans le *rachis dorsal* (Fig. 58) est nettement plus marquée : 35°. Elle est en effet favorisée par la disposition des apophyses articulaires.

La rotation axiale dans le *rachis cervical* (Fig. 59) est très ample puisqu'elle atteint 45 à 50°. On voit que l'atlas a effectué une rotation de près de 90° par rapport au sacrum.

La rotation axiale *entre le bassin et le crâne* (Fig. 60) atteint ou dépasse légèrement 90°. Il existe en effet quelques degrés de rotation axiale dans l'occipito-atloïdienne, mais, comme très souvent la rotation axiale est plus faible au niveau du rachis dorso-lombaire, la rotation totale atteint à peine 90°

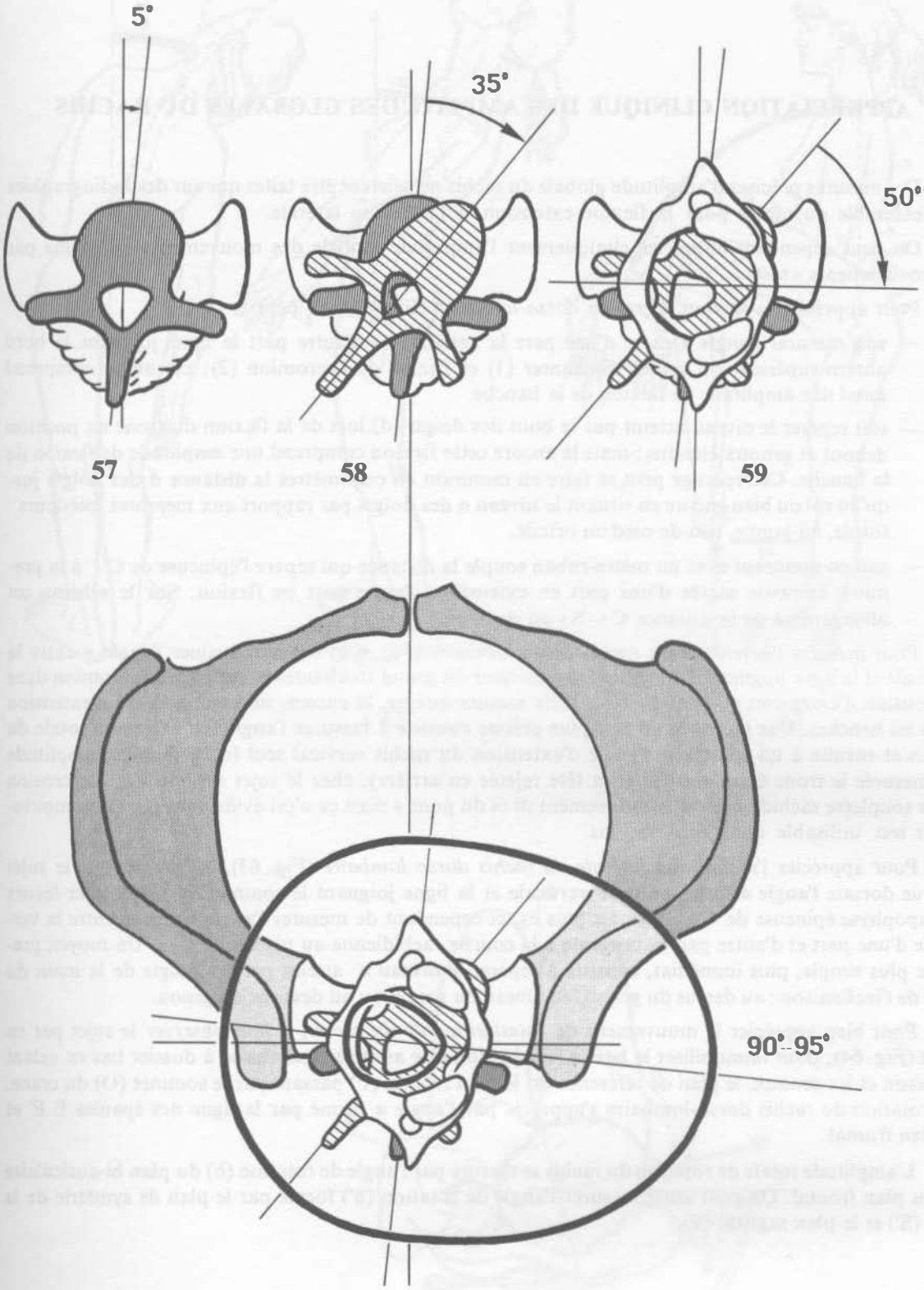
5°
35°
50°
57
58
59
90°-95°
60

APPRÉCIATION CLINIQUE DES AMPLITUDES GLOBALES DU RACHIS

Des mesures précises d'amplitude globale du rachis ne peuvent être faites que sur des radiographies de l'ensemble du rachis pour la flexion-extension et l'inflexion latérale.

On peut cependant apprécier cliniquement l'amplitude globale des mouvements du rachis par des mouvements « tests ».

Pour apprécier la *flexion du rachis dorso-lombaire* (Fig. 61), on peut :

— soit mesurer l'**angle a** entre d'une part la verticale et d'autre part la ligne joignant le bord antéro-supérieur du grand trochanter (1) et l'angle de l'acromion (2); cet angle comprend aussi une amplitude de flexion de la hanche.

— soit repérer le niveau atteint par le bout des doigts (d) lors de la flexion du tronc en position debout et genoux étendus; mais là encore cette flexion comprend une amplitude de flexion de la hanche. Ce repérage peut se faire en mesurant en centimètres la **distance d** des doigts jusqu'au sol ou bien encore en situant le **niveau n** des doigts par rapport aux membres inférieurs : rotule, mi-jambe, cou-de-oied ou orteils.

— soit en mesurant avec un mètre-ruban souple la distance qui sépare l'épineuse de C_7 à la première épineuse sacrée d'une part en extension, d'autre part en flexion. Sur le schéma cet allongement de la distance C_7 - S_1 est de 5 cm.

Pour mesurer l'*extension du rachis dorso-lombaire* (Fig. 6 c) on peut évaluer l'**angle a** entre la verticale et la ligne joignant le bord antéro-supérieur du grand trochanter et l'angle de l'acromion dans la position d'extension maximum. Mais cette mesure intègre, là encore, un certain degré d'extension dans les hanches. Une méthode un peu plus précise consiste à mesurer l'**angle b** d'extension totale du rachis et ensuite à lui soustraire l'angle d'extension du rachis cervical seul (cette dernière amplitude est mesurée le tronc étant vertical et la tête rejetée en arrière); chez le sujet un bon test d'extension et de souplesse rachidienne est le mouvement di t« du pont » mais ce n'est évidement pas là un mouvement test utilisable dans tous les cas.

Pour apprécier l'*inclinaison latérale du rachis dorso lombaire* (Fig. 63), on mesure sur le sujet en vue dorsale l'**angle a** formé entre la verticale et la ligne joignant le sommet du sillon inter-fessier et l'apophyse épineuse de C_7. Il serait plus exact cependant de mesurer l'**angle b** formé entre la verticale d'une part et d'autre part la tangente à la courbe rachidienne au niveau de C . Un moyen pratique plus simple, plus immédiat, consiste à répérer le **niveau n** atteint par les doigts de la main du côté de l'inclinaison : au dessus du genou, au niveau du genou ou au dessous du genou.

Pour bien apprécier le mouvement de *rotation axiale du rachis*, il faut observer le sujet par en haut (Fig. 64); pour immobiliser le bassin le sujet doit être assis sur une chaise à dossier bas en calant le bassin et les genoux, le plan de référence est le plan frontal (F) passant par le sommet (O) du crâne. La rotation du rachis dorso-lombaire s'apprécie par l'**angle a** formé par la ligne des épaules E E' et le plan frontal.

L'amplitude totale de rotation du rachis se mesure par l'angle de rotation (b) du plan bi-auriculaire et du plan frontal. On peut aussi mesurer l'angle de rotation (b') formé par le plan de symétrie de la tête (S') et le plan sagittal (S).

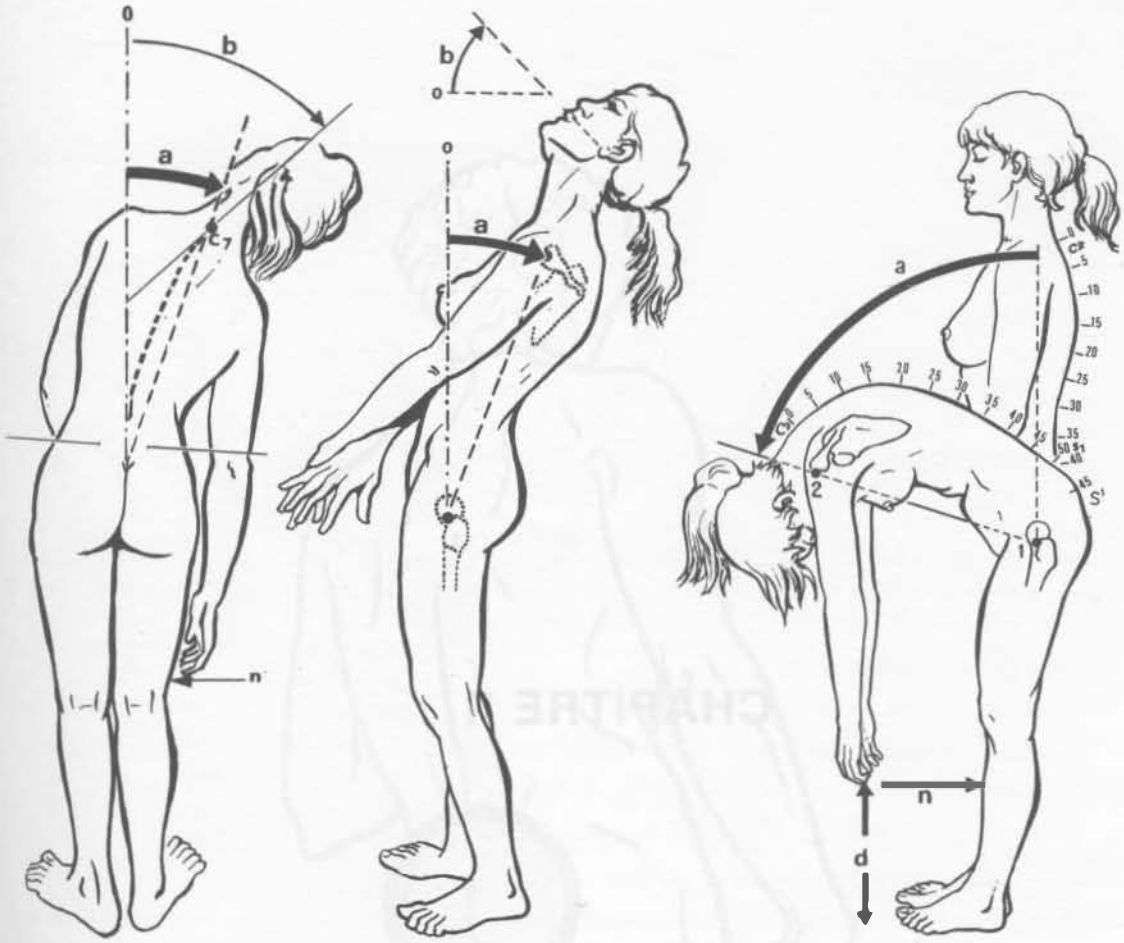

63 62 61

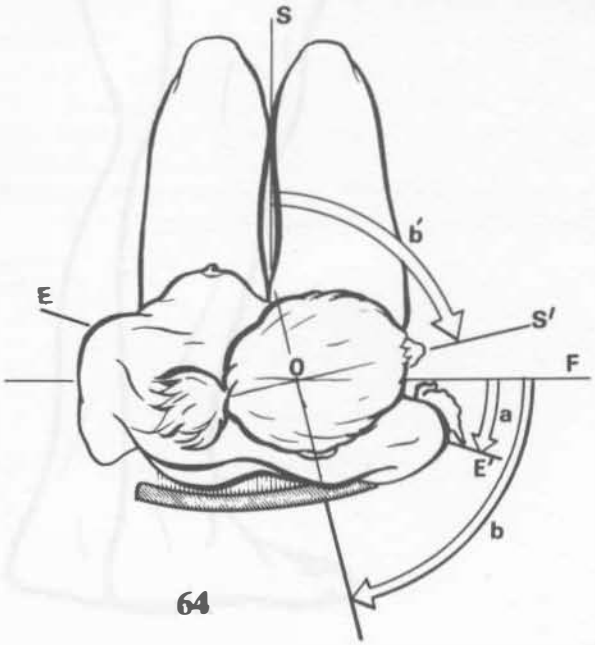

64

CHAPITRE II

LA CEINTURE PELVIENNE ET LES ARTICULATIONS SACRO-ILIAQU

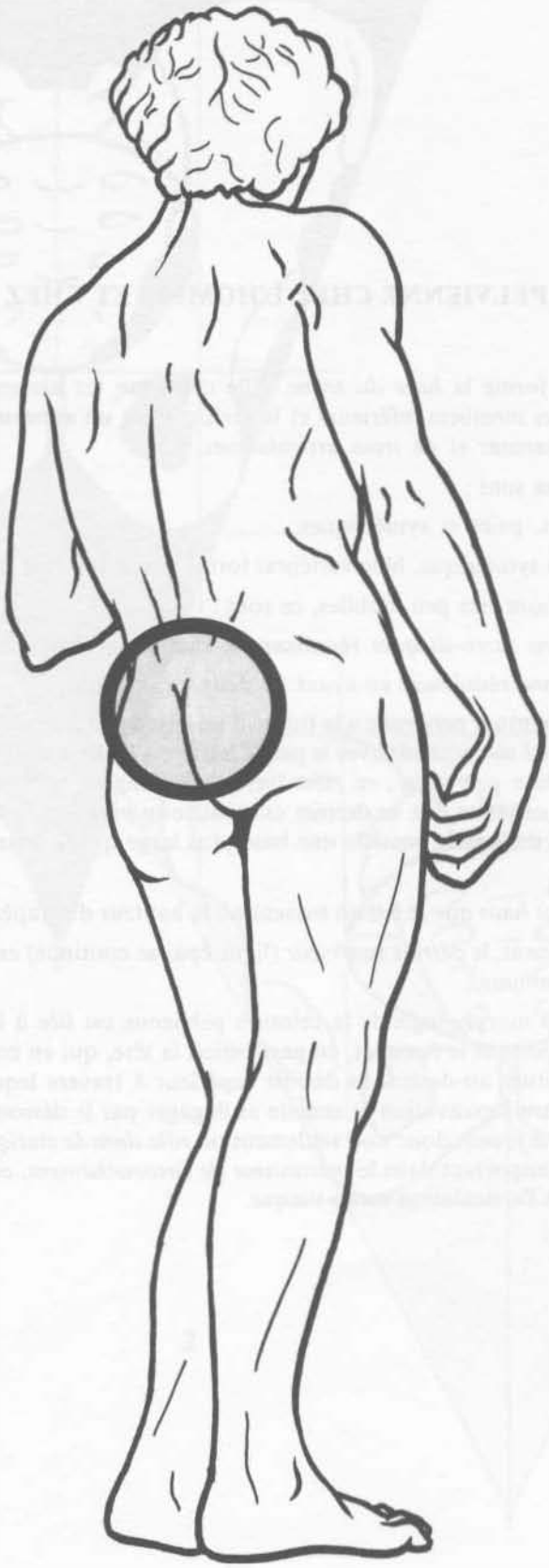

LA CEINTURE PELVIENNE CHEZ L'HOMME ET CHEZ LA FEMME

La ceinture pelvienne forme la *base du tronc*. Elle constitue les assises mêmes de l'abdomen et réalise la jonction entre les membres inférieurs et le rachis. C'est **un anneau ostéo-articulaire fermé** constitué de *trois pièces osseuses* et de *trois articulations*.

Les **trois pièces osseuses** sont :

— les *deux os iliaques*, pairs et symétriques;

— le *sacrum*, impair et symétrique, bloc vertébral formé par la soudure de cinq vertèbres sacrées.

Les **trois articulations** sont très peu mobiles, ce sont :

— les *deux articulations sacro-iliaques* réunissant le sacrum et chaque os iliaque.

— la *symphyse pubienne* réunissant en avant les deux os iliaques.

Dans son ensemble la ceinture pelvienne a la forme d'un entonnoir à grande base supérieure faisant communiquer la grande cavité abdominale avec le pelvis à travers le détroit supérieur. Le dimorphisme sexuel est net pour la ceinture pelvienne ; en effet lorsqu'on compare le bassin masculin (Fig. 1) au bassin féminin (Fig. 2), on constate que ce dernier est beaucoup *plus large*, beaucoup plus évasé : le triangle à l'intérieur duquel il s'inscrit possède une base plus large que le triangle dans lequel s'inscrit le bassin masculin.

D'autre part il est *moins haut* que le bassin masculin : la hauteur du trapèze inscrit est plus faible.

Enfin, proportionnellement, le *détroit supérieur* (ligne épaisse continue) *est plus large*, plus ouvert chez la femme que chez l'homme.

Cette différence dans la morphologie de la ceinture pelvienne est liée à la fonction de gestation et surtout d'accouchement puisque le fœtus et, en particulier, la tête, qui en constitue la partie la plus volumineuse, est d'abord située au-dessus du détroit supérieur à travers lequel elle doit passer lors du travail pour s'engager dans l'excavation et ensuite se dégager par le détroit inférieur. Les articulations de la ceinture pelvienne jouent donc non seulement un *rôle dans la statique du tronc en position érigée*, mais encore un rôle important dans le *mécanisme de l'accouchement*, comme nous le verrons à propos de la physiologie de l'articulation sacro-iliaque.

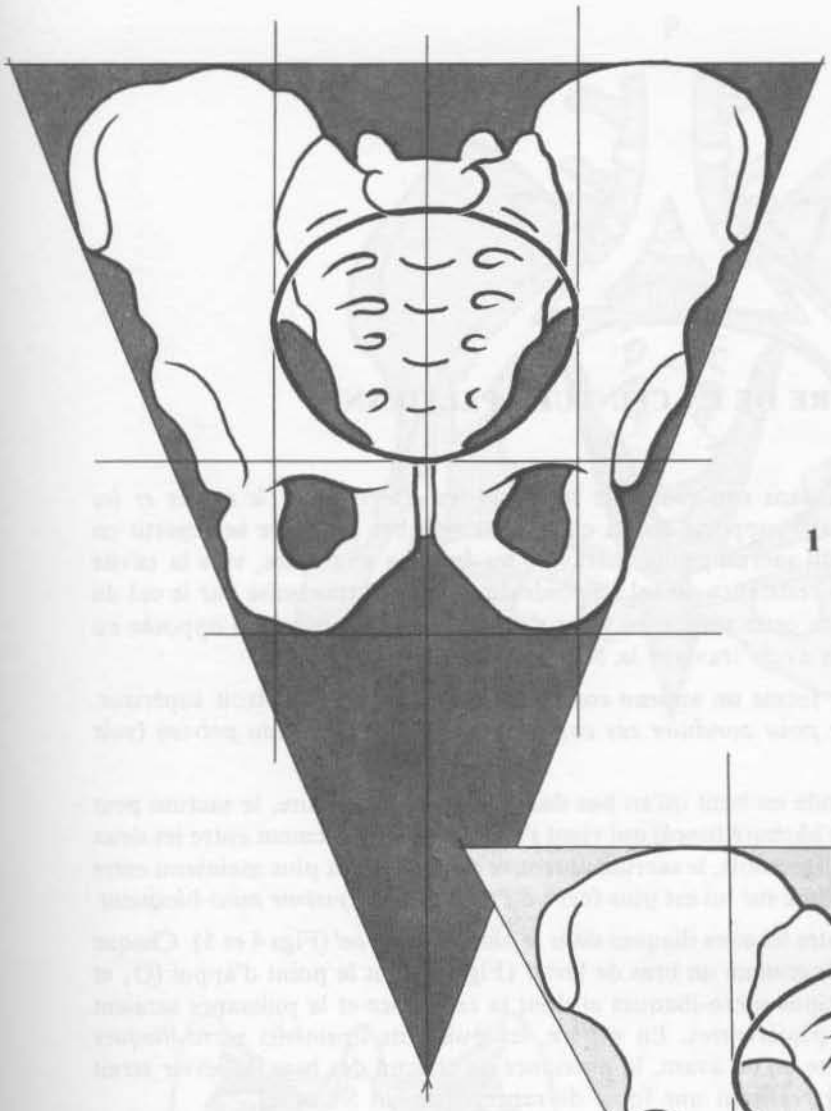

1

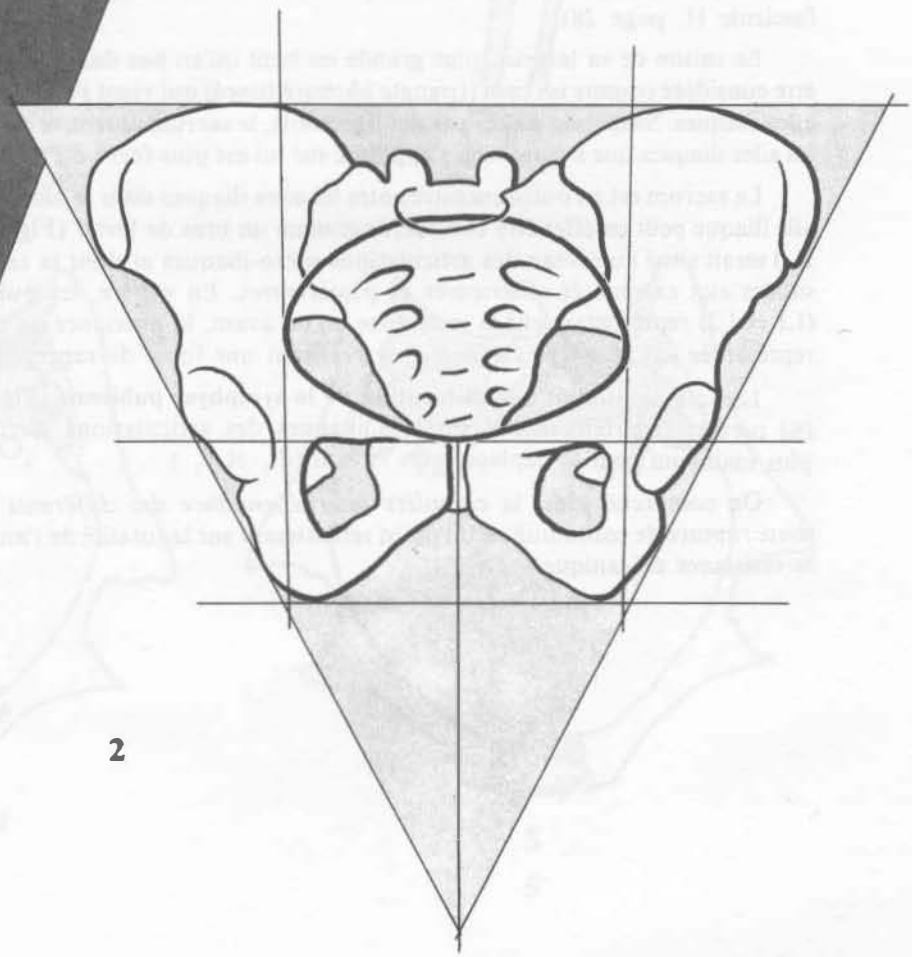

2

ARCHITECTURE DE LA CEINTURE PELVIENNE

La ceinture pelvienne considérée dans son ensemble *transmet les efforts entre le rachis et les membres inférieurs* (Fig. 3) : le poids (P) supporté par la cinquième vertèbre lombaire se répartit en deux parties égales vers les ailerons du sacrum, puis, à travers les éperons sciatiques, vers la cavité cotyloïdienne. A ce niveau est reçue la résistance du sol au poids du corps (R) transmise par le col du fémur et la tête fémorale ; une partie de cette résistance vient s'annuler avec la résistance opposée au niveau de la symphyse pubienne après avoir traversé la branche horizontale du pubis.

L'ensemble de ces lignes de force forme **un anneau complet**, matérialisé par le détroit supérieur. *Il existe tout un système trabéculaire pour conduire ces contraintes à travers l'anneau pelvien* (voir fascicule II, page 28).

En raison de sa largeur, plus grande en haut qu'en bas dans sa partie articulaire, le sacrum peut être considéré comme *un coin* (triangle hâchuré foncé) qui vient s'encastrer verticalement entre les deux ailes iliaques. Suspendu à elles par des ligaments, le sacrum se trouve ainsi d'autant plus maintenu entre les ailes iliaques que le poids qui s'applique sur lui est plus fort : il s'agit là d'un *système auto-bloquant.*

Le sacrum est en outre encastré entre les ailes iliaques *dans le plan transversal* (Figs 4 et 5). Chaque aile iliaque peut en effet être considérée comme un bras de levier (Fig. 4) dont le point d'appui (O_1 et O_2) serait situé au niveau des articulations sacro-iliaques et dont la résistance et la puissance seraient situées aux extrémités antérieures et postérieures. En arrière, les puissants *ligaments sacro-iliaques* (L1 et L2) représenteraient la résistance et, en avant, la puissance de chacun des bras de levier serait représentée par la *symphyse pubienne* réalisant une force de rapprochement S1 et S2.

Lorsque se produit une dislocation de la symphyse pubienne (Fig. 5), le diastasis des deux pubis (S) permet l'écartement des surfaces iliaques des articulations sacro-iliaques et le sacrum n'étant plus maintenu peut se déplacer vers l'avant (d_1 et d_2).

On comprend ainsi la *complète interdépendance des différents éléments de l'anneau pelvien,* toute rupture de continuité en un point retentissant sur la totalité de l'anneau pelvien et compromettant sa résistance mécanique.

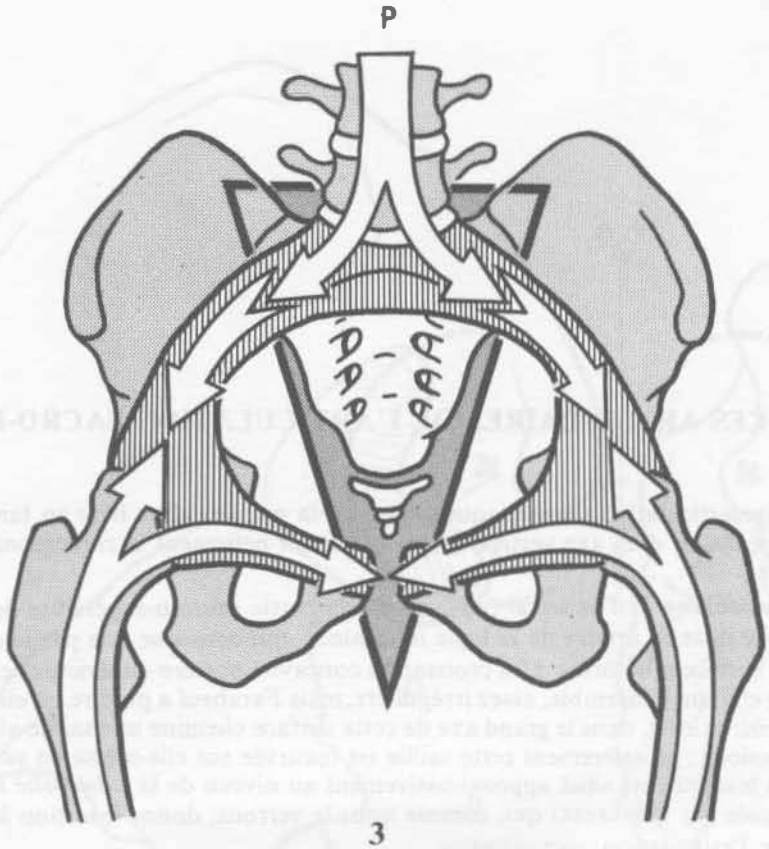

3

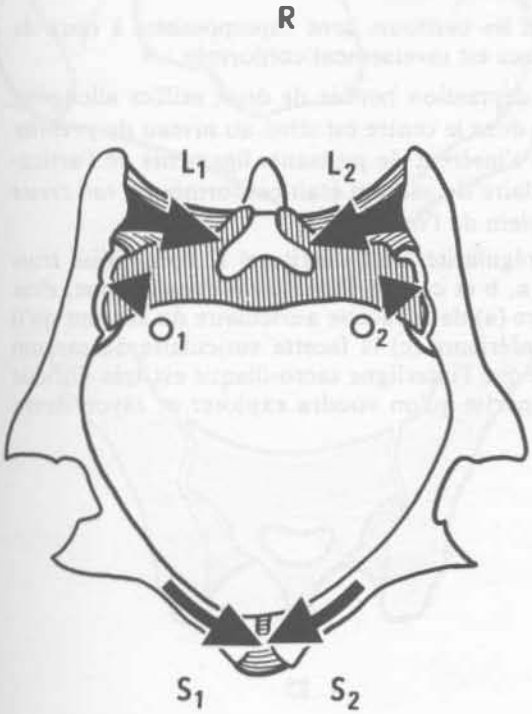

4

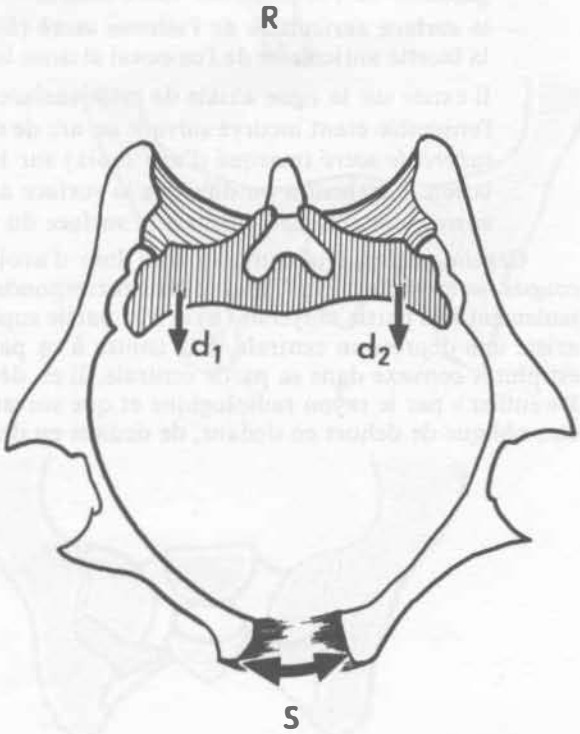

5

LES SURFACES ARTICULAIRES DE L'ARTICULATION SACRO-ILIAQUE

Si l'on ouvre une articulation sacro-iliaque (Fig. 6) à la manière d'un livre en faisant pivoter les deux pièces osseuses autour d'un axe vertical (a, b, c) on voit nettement la *correspondance des deux surfaces auriculaires :*

— **la facette auriculaire de l'os coxal** (A), située à la partie postéro-supérieure de la face interne de l'os iliaque juste en arrière de la ligne innominée, qui constitue une partie du détroit supérieur. Cette surface a la forme d'un croissant à concavité postéro-supérieure; elle est encroutée de cartilage et, dans l'ensemble, assez irrégulière, mais Farabeuf a pu dire qu'elle avait la forme d'un *rail plein:* en effet, dans le grand axe de cette surface chemine une saillie allongée séparant deux dépressions ; grossièrement cette saillie est incurvée sur elle-même en suivant un arc de cercle, dont le centre est situé approximativement au niveau de la *tubérosité iliaque* ou pyramide (marquée par une croix) qui, comme nous le verrons, donne insertion à de puissants ligaments de l'articulation sacro-iliaque.

— **la surface auriculaire de l'aileron sacré** (B) dont les contours sont superposables à ceux de la facette auriculaire de l'os coxal et dont la surface est inversement conformée :

Il existe sur la ligne axiale de cette surface une dépression bordée de deux saillies allongées, l'ensemble étant incurvé suivant un arc de cercle dont le centre est situé au niveau du *premier tubercule sacré* (marqué d'une croix) sur lequel s'insèrent de puissants ligaments de l'articulation. Farabeuf a pu dire que la surface auriculaire du sacrum était conformée en *rail creux* correspondant exactement à la surface du rail plein de l'os iliaque.

Cependant ces deux surfaces sont loin d'avoir la régularité ainsi décrite et si l'on réalise *trois coupes horizontales* (Fig. 7) au niveau correspondant à a, b et c de la figure 6 on constate que, c'est seulement à la partie moyenne (b) et à la partie supérieure (a) de la facette auriculaire du sacrum qu'il existe une dépression centrale. Par contre à sa partie inférieure (c) la facette auriculaire du sacrum est plutôt convexe dans sa partie centrale. Il en découle que l'interligne sacro-iliaque est très difficile à « enfiler » par le rayon radiologique et que suivant la partie qu'on voudra explorer ce rayon devra être oblique de dehors en dedans, de dedans en dehors.

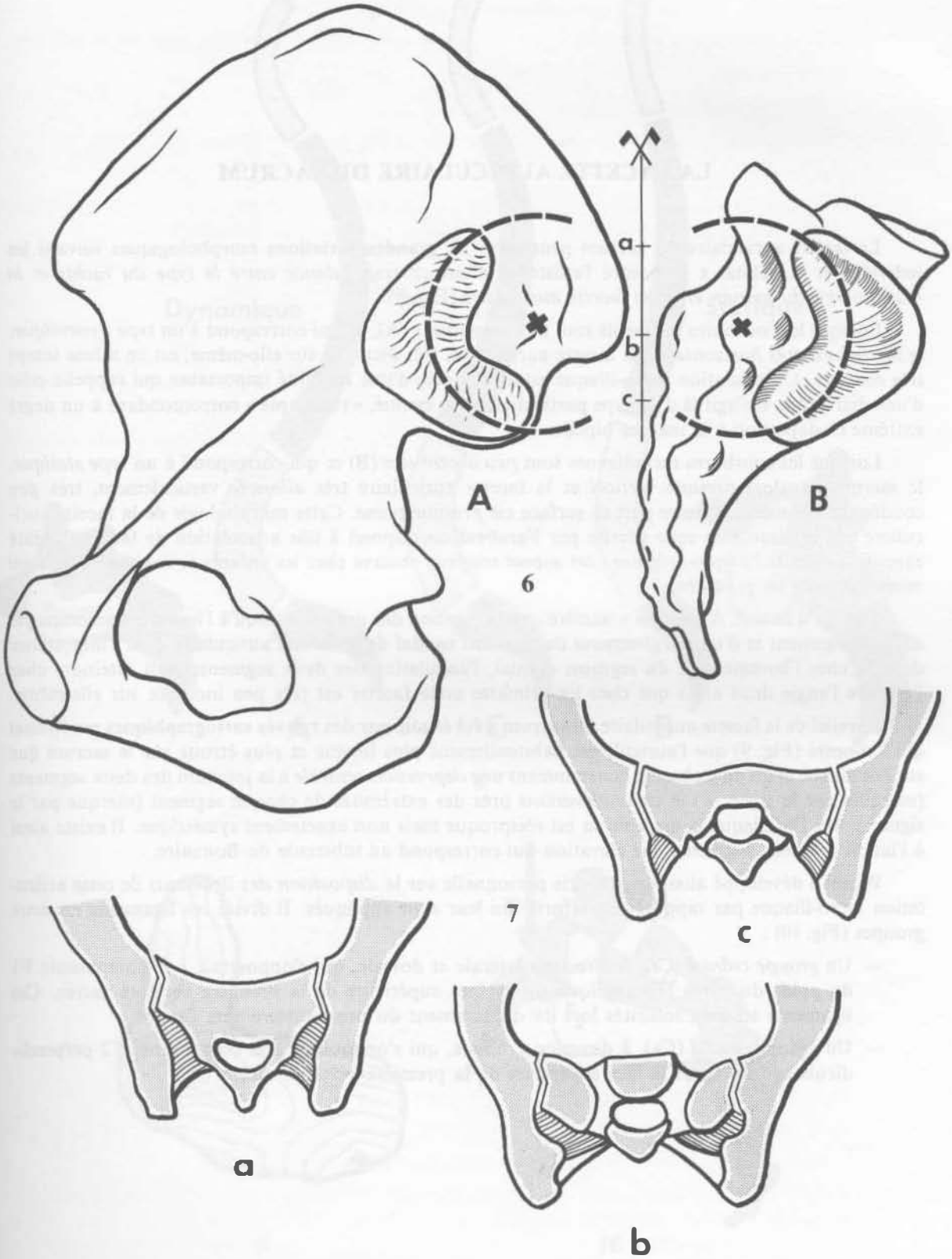
a
b
c
A
B
6
7
a
b
c

LA FACETTE AURICULAIRE DU SACRUM

La facette auriculaire du sacrum peut subir de **grandes variations** morphologiques suivant les individus et A.Delmas a démontré l'existence d'une *correspondance entre le type du rachis et la morphologie du sacrum et de sa facette auriculaire* (Fig. 8).

Lorsque les courbures du rachis sont *très accentuées* (A), ce qui correspond à un *type dynamique, le sacrum est très horizontal* et la facette auriculaire, très *incurvée* sur elle-même, est en même temps très *concave*. L'articulation sacro-iliaque est alors dotée d'une mobilité importante qui rappelle celle d'une diarthrose, il s'agit là d'un type particulièrement évolué, « suradapté » correspondant à un degré extrême d'adaptation à la marche bipède.

Lorsque les courbures rachidiennes sont *peu accentuées* (B) ce qui correspond à un *type statique*, le sacrum est alors presque *vertical* et la facette auriculaire très *allongée* verticalement, très peu coudée sur elle-même, d'autre part sa surface est *presque plane*. Cette morphologie de la facette auriculaire très différente de celle décrite par Farabeuf correspond à une articulation de faible mobilité rappelant celle de l'amphi-arthrose; cet aspect souvent observé chez les enfants se rapproche de celui rencontré chez les primates.

Quoiqu'il en soit, A.Delmas a montré que l'évolution des primates jusqu'à l'homme s'accompagne d'un allongement et d'un élargissement du segment caudal de la facette auriculaire dont l'importance dépasse, chez l'homme celle du segment cranial, l'angulation des deux segments peut atteindre chez l'homme l'angle droit alors que chez les primates cette facette est très peu incurvée sur elle-même.

Le relief de la facette auriculaire du sacrum a été étudié par des **relevés cartographiques** par Weisel qui a montré (Fig. 9) que l'auricule est habituellement plus longue et plus étroite sur le sacrum que sur l'os iliaque et qu'on y observe constamment une *dépression centrale* à la jonction des deux segments (marqués par le signe —) et *deux élévations* près des extrémités de chaque segment (marqué par le signe +). Sur l'os iliaque la disposition est réciproque mais non exactement symétrique. Il existe ainsi à l'union des deux segments une élévation qui correspond au tubercule de Bonnaire.

Weisel a développé aussi une théorie personnelle sur la *disposition des ligaments* de cette articulation sacro-iliaque par rapport aux efforts qui leur sont appliqués. Il divise ces ligaments en deux groupes (Fig. 10) :

— Un *groupe crânial* (Cr), à direction latérale et dorsale, qui s'opposerait à la composante F1 du poids du corps (P) appliqué sur la face supérieure de la première vertèbre sacrée. Ces ligaments seraient sollicités lors du déplacement du promontoire vers l'avant.

— Un *groupe caudal* (Ca), à direction crâniale, qui s'opposerait à la composante F2 perpendiculaire au plan de la face supérieure de la première vertèbre sacrée.

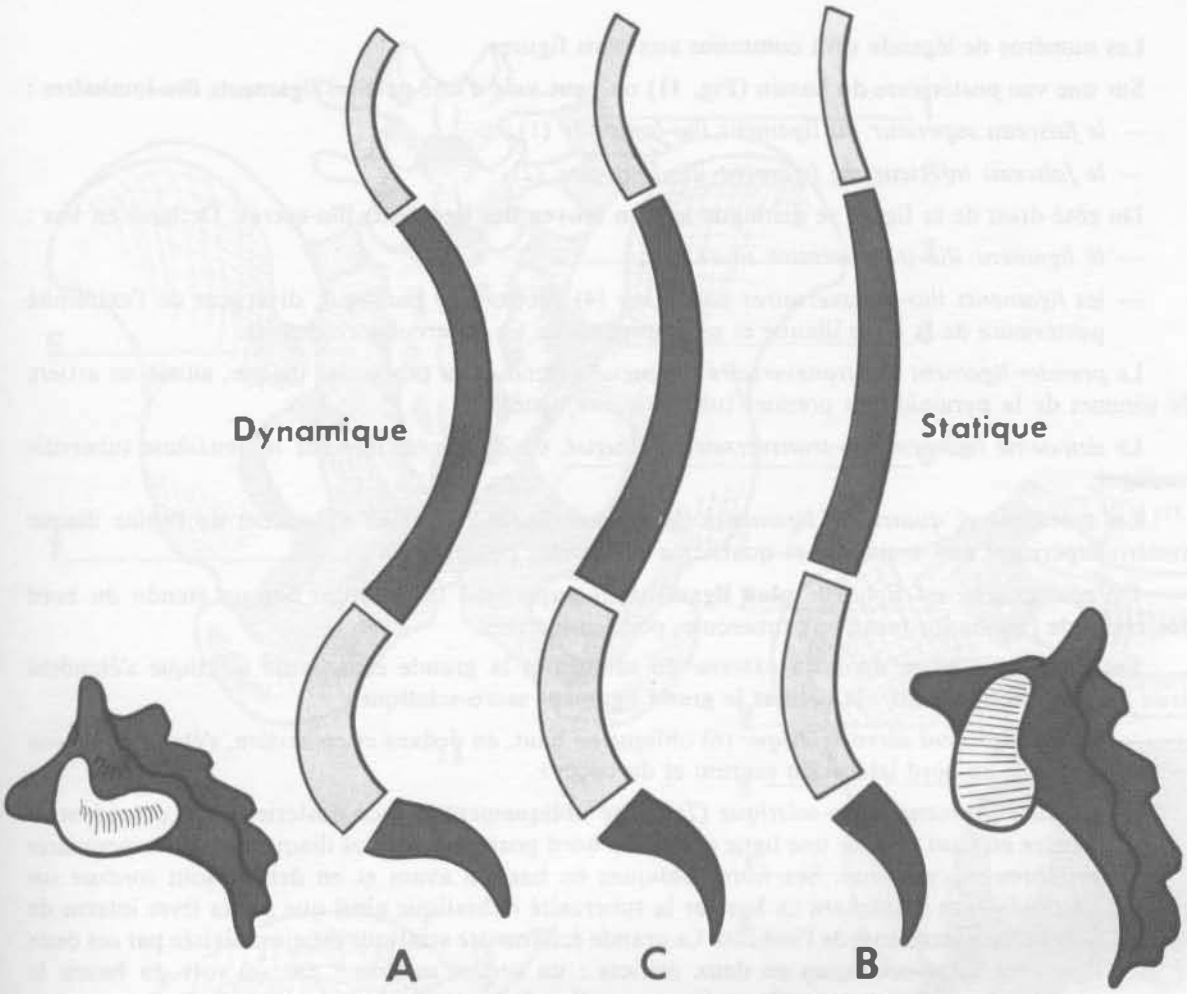

8

9

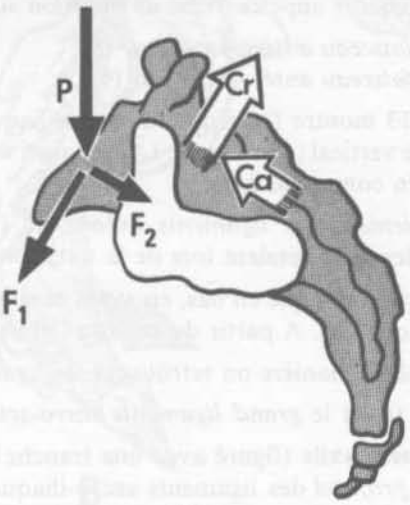

10

LES LIGAMENTS DE LA SACRO-ILIAQUE

Les numéros de légende sont communs aux trois figures.

Sur une vue postérieure du bassin (Fig. 11) on peut voir d'une part les **ligaments ilio-lombaires :**

— *le faisceau supérieur du ligament ilio-lombaire* (1) ;

— *le faisceau inférieur du ligament ilio-lombaire* (2).

Du côté droit de la figure se distingue le **plan moyen des ligaments ilio-sacrés.** De haut en bas :

— *le ligament ilio-transversaire sacré* (3);

— les *ligaments ilio-transversaires conjugués* (4) décrits par Farabeuf, divergent de l'extrémité postérieure de la crête iliaque et se terminent sur les tubercules conjugués.

Le *premier ligament ilio-transversaire conjugué* s'étend de la tubérosité iliaque, située en arrière du sommet de la pyramide au premier tubercule conjugué.

Le *deuxième ligament ilio-transversaire conjugué,* de Zaglas, se fixe sur le deuxième tubercule conjugué.

Les *troisième et quatrième ligaments ilio-transversaires conjugués* s'étendent de l'épine iliaque postéro-supérieure aux troisième et quatrième tubercules conjugués.

Du côté gauche est figuré le **plan ligamentaire superficiel** (5) éventail fibreux étendu du bord postérieur de l'os iliaque jusqu'aux tubercules postéro-internes.

Entre la partie basse du bord externe du sacrum et la grande échancrure sciatique s'étendent deux importants ligaments : **le petit et le grand ligament sacro-sciatique :**

— *le petit ligament sacro-sciatique* (6) oblique en haut, en dedans et en arrière, s'étend de l'épine sciatique au bord latéral du sacrum et du coccyx.

— *le grand ligament sacro-sciatique* (7) croise obliquement la face postérieure du précédent. Il s'insère en haut suivant une ligne qui va du bord postérieur de l'os iliaque aux deux premières vertèbres coccygiennes. Ses fibres obliques en bas, en avant et en dehors sont *tordues sur elles-mêmes* et s'attachent en bas sur la tubérosité ischiatique ainsi que sur la lèvre interne de la branche ascendante de l'ischion. La grande échancrure sciatique est ainsi divisée par ces deux ligaments sacro-sciatiques en deux orifices : un *orifice supérieur* par où sort du bassin le *muscle pyramidal* et un *orifice inférieur,* orifice de sortie de l'*obturateur interne.*

Sur une vue antérieure (Fig. 12) on retrouve les ligaments ilio-lombaires (1 et 2), le grand (7) et le petit (6) ligaments sacro-sciatiques, mais on voit aussi le **ligament sacro-iliaque antérieur,** formé de deux faisceaux encore appelés *freins de nutation supérieur et inférieur :*

— un *faisceau antéro-supérieur* (8)
— un *faisceau antéro-inférieur* (9)

La figure 13 montre l'articulation sacro-iliaque droite, avec ses ligaments, ouverte par rotation autour d'un axe vertical ; l'os iliaque (A) est ainsi vu par sa face interne et le sacrum (B) est vu par sa face externe. On comprend ainsi :

— l'*enroulement des ligaments* autour de l'articulation sacro-iliaque et les conditions dans lesquelles ils se tendent lors de la nutation et de la contre nutation.

— la direction oblique en bas, en avant et en dedans des *freins de la nutation* (8 et 9) à partir de l'os iliaque (A). A partir du sacrum (B) ils sont obliques en haut, en avant et en dehors.

— de la même manière on retrouvera les *ligaments ilio-transversaires conjugués* (5) ;

— le *petit* (6) et le *grand ligaments sacro-sciatiques* (7).

— le **ligament axile** (figuré avec une tranche blanche sur les deux moitiés du dessin) constitue le *plan profond* des ligaments sacro-iliaque et se fixe en dehors sur la tubérosité iliaque, en particulier sur la pyramide et en dedans sur les deux premières fosses criblées du sacrum. Encore appelé interosseux ou ligament vague, il représente pour les auteurs classiques l'axe autour duquel s'exécutent les mouvements du sacrum, d'où son nom.

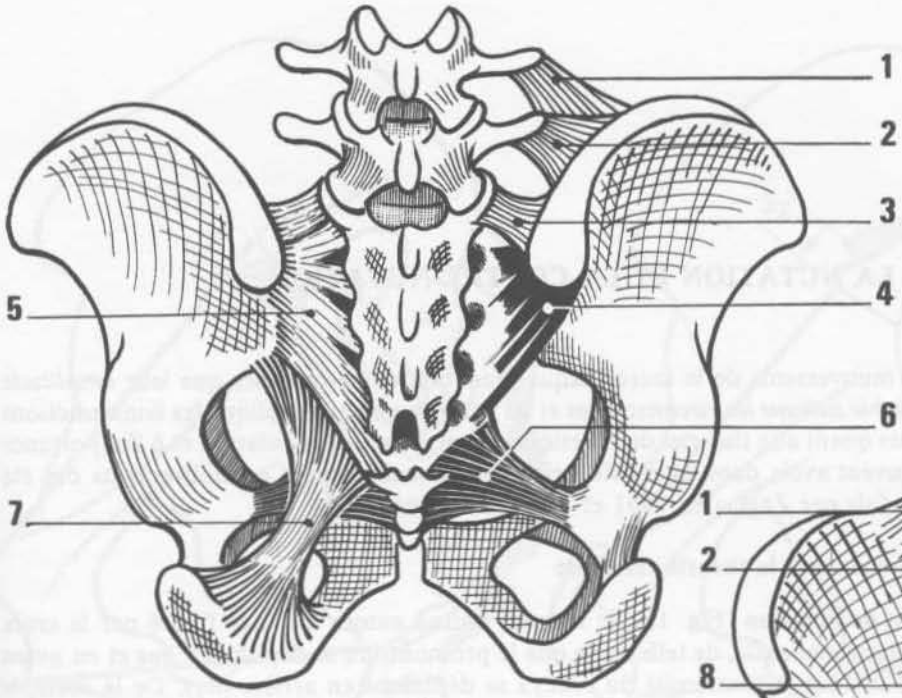

11

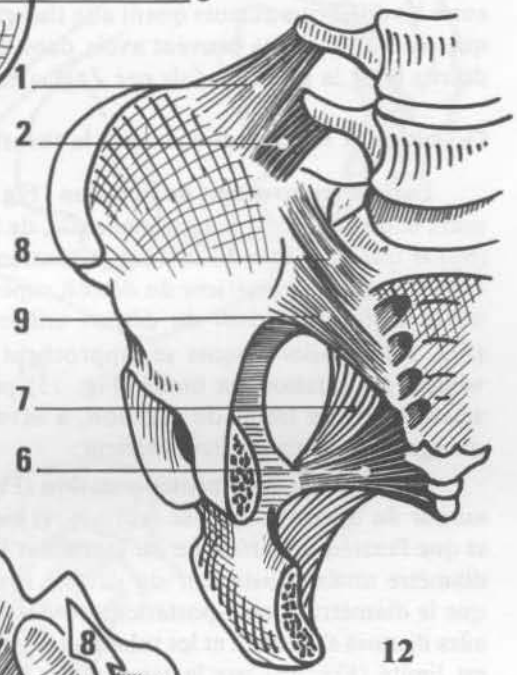

12

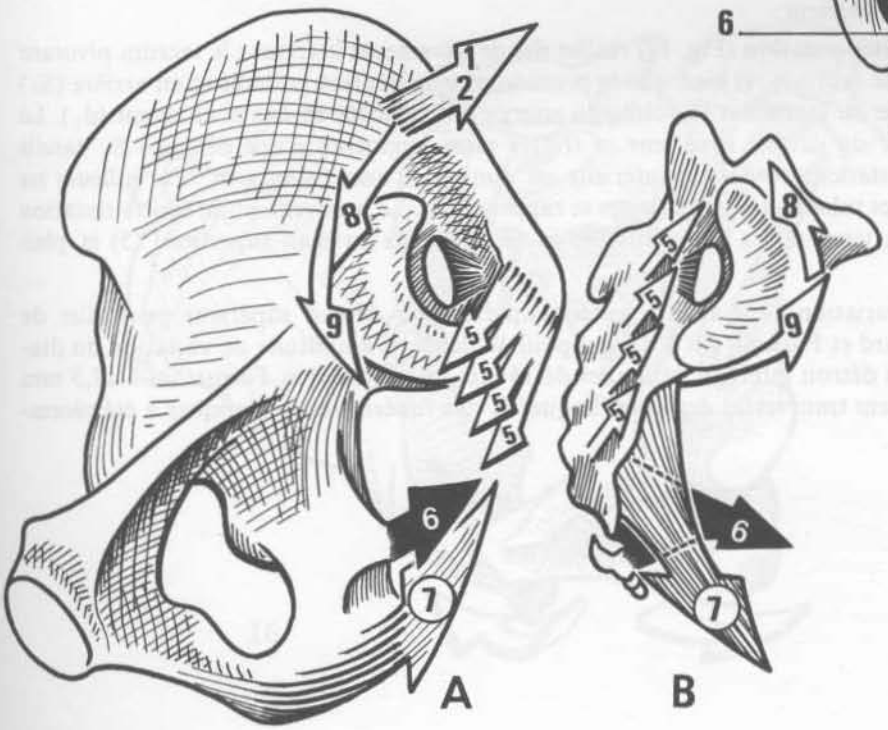

13

LA NUTATION ET LA CONTRE-NUTATION

Avant d'étudier les mouvements de la sacro-iliaque il est bon de se rappeler que leur *amplitude est faible* et, de plus, *variable suivant les circonstances et les individus* ce qui explique les contradictions entre les différents auteurs quant aux théories de fonctionnement de cette articulation et à l'importance que ces mouvements peuvent avoir dans la physiologie de l'accouchement. Ces mouvements ont été décrits pour la première fois par Zaglas en 1851 et par Duncan en 1854.

Définition et Mécanismes suivant la théorie classique

Lors du **mouvement de nutation** (Fig. 15), le sacrum tourne autour de l'axe figuré par la croix noire et constitué par le ligament axile, de telle sorte que le promontoire se déplace en bas et en avant (S_2) et que la pointe du sacrum et l'extrémité du coccyx se déplacent en arrière (d_2). De la sorte, le diamètre antéro-postérieur du détroit supérieur se trouve diminué de la distance S_2, tandis que le diamètre antéro-postérieur du détroit inférieur se trouve augmenté de la distance d_2. Simultanément (Fig. 16), les ailes iliaques se rapprochent tandis que les tubérosités ischiatiques s'écartent. Le mouvement de nutation est limité (Fig. 13) par la tension du grand (7) et du petit (6) ligament sacro-sciatique et des freins de nutation, à savoir les faisceaux antéro-supérieur (8) et antéro-inférieur (9) du ligament sacro-iliaque antérieur.

Le **mouvement de contre-nutation** (Fig. 14) réalise des déplacements inverses : le sacrum pivotant autour du ligament axile se redresse, si bien que le promontoire se déplace en haut et en arrière (S_1) et que l'extrémité inférieure du sacrum et la pointe du coccyx se déplacent en bas et en avant (d_1). Le diamètre antéro-postérieur du détroit supérieur se trouve ainsi augmenté d'une distance S_1 tandis que le diamètre antéro-postérieur du détroit inférieur est diminué d'une distance d_1 Par ailleurs les ailes iliaques s'écartent et les tubérosités ischiatiques se rapprochent. Le mouvement de contre-nutation est limité (Fig. 13) par la tension des ligaments ilio-sacrés, répartis en plan superficiel (5) et plan profond (4).

A titre indicatif, la variation de diamètre antéro-supérieur du détroit supérieur peut aller de 3 mm pour Bonnaire, Pinard et Pinzani, à 8 à 13 mm pour Walcher. L'amplitude de variation du diamètre antéro-postérieur du détroit inférieur peut aller de 15 mm pour Borcel et Fernström à 17,5 mm pour Thoms. Le déplacement transversal des ailes iliaques et des tubérosités ischiatiques a été récemment confirmé par Weisel.

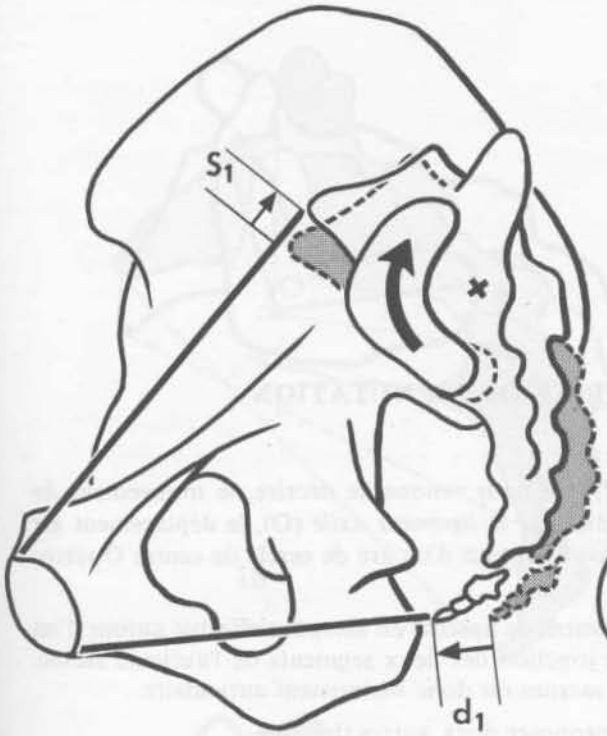

14

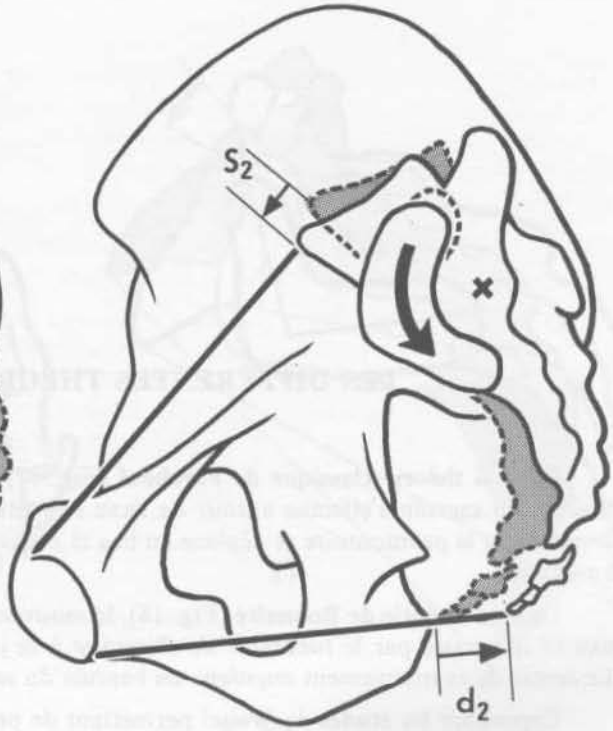

15

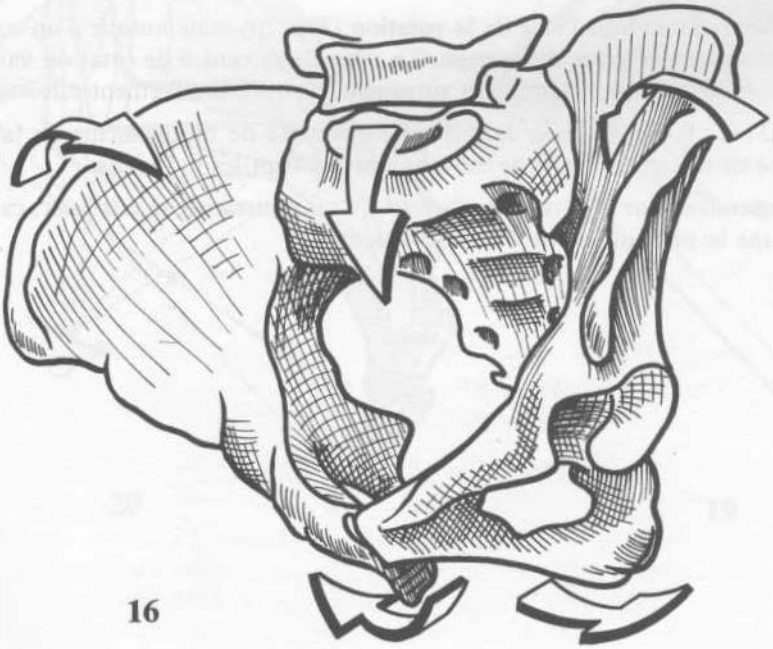

16

LES DIFFÉRENTES THÉORIES DE LA NUTATION

Dans la **théorie classique de Farabeuf** (Fig. 17) que nous venons de décrire, le mouvement de bascule du sacrum s'effectue autour de l'axe constitué par le *ligament axile* (O), le déplacement est *angulaire* et le promontoire se déplace en bas et en avant autour d'un arc de cercle de centre O rétro-auriculaire.

Dans la **Théorie de Bonnaire** (Fig. 18), le mouvement de bascule du sacrum s'effectue autour d'un axe O' qui passe par le *tubercule de Bonnaire* à la jonction des deux segments de l'auricule sacrée. Le centre de ce mouvement *angulaire* de bascule du sacrum est donc maintenant auriculaire.

Cependant les études de Weisel permettent de proposer deux autres théories :

— **une théorie de translation pure** (Fig. 19) suivant laquelle le sacrum glisserait le long de l'axe de la portion inférieure de l'auricule. Il s'agirait alors d'une *translation* suivant une distance d qui affecterait dans le même sens le promontoire sacré et la pointe du sacrum.

— une autre hypothèse reprendrait l'idée de la **rotation** (Fig. 20) mais autour d'un *axe préauriculaire* O" situé en bas et en avant du sacrum. Le siège de ce centre de rotation varierait d'un individu à l'autre et chez le même individu suivant le type du mouvement effectué.

La variété de ces théories laisse supposer la difficulté d'analyse de mouvements de faible amplitude et aussi la possibilité de différents types de mouvements suivant les individus.

Ces notions n'ont cependant pas le caractère abstrait qu'on pourrait leur attribuer, car ces mouvements interviennent dans la physiologie de l'accouchement.

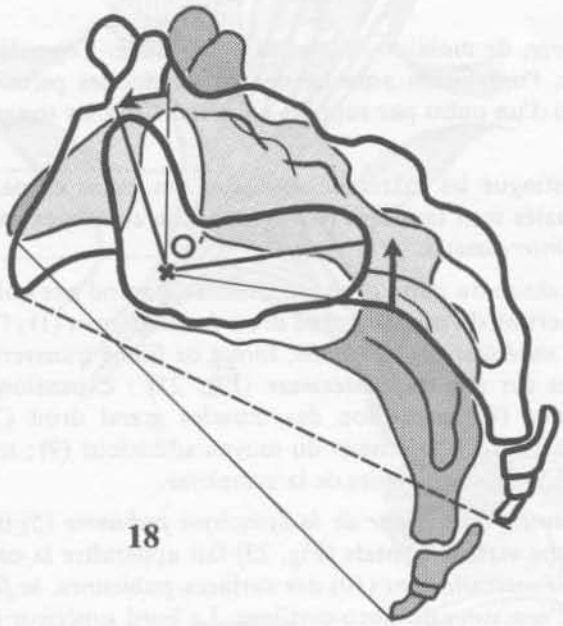

18

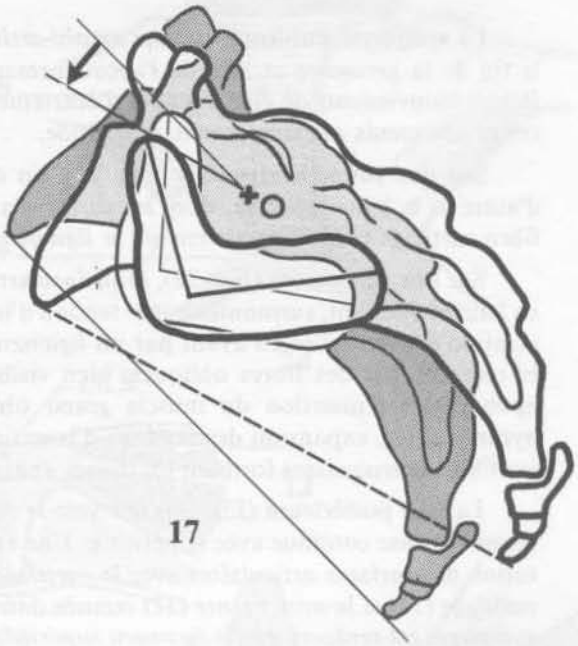

17

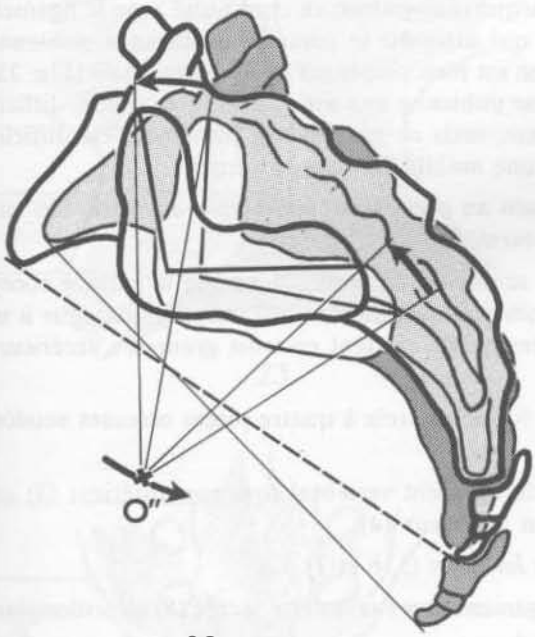

20

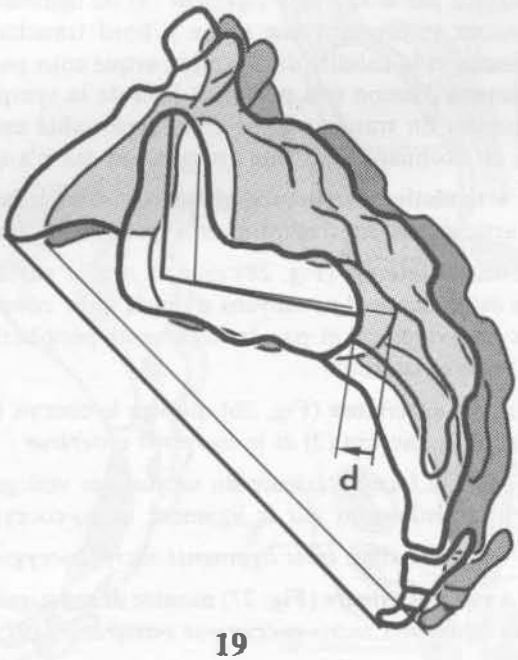

19

LA SYMPHYSE PUBIENNE ET L'ARTICULATION SACRO-COCCYGIENNE

La **symphyse pubienne** est une *amphi-arthrose*, de mobilité *très faible*, quasi nulle. Cependant à la fin de la grossesse et lors de l'accouchement, l'imbibition aqueuse des parties molles permet de faibles mouvements de glissement et d'écartement d'un pubis par rapport à l'autre. Chez les rongeurs, ces mouvements ont une grande amplitude.

Sur une **coupe horizontale** (Fig. 21), on distingue les extrémités osseuses des pubis de part et d'autre de la ligne médiane, dont les surfaces axiales sont tapissées par un cartilage et réunies par un fibro-cartilage qu'on appelle encore le *ligament inter-osseux*.

Sur une **vue interne** (Fig. 22), la surface articulaire du pubis apparaît ovalaire à grand axe oblique en haut et en avant, surmontée par le tendon d'insertion du muscle grand droit de l'abdomen (1) ; l'articulation est vérouillée en avant par un *ligament antérieur* (3) très épais, formé de fibres transversales et renforcé par des fibres obliques, bien visibles sur une **vue antérieure** (Fig. 25) : expansion des aponévroses d'insertion du muscle grand oblique (8), expansion des muscles grand droit (7) et pyramidal (2), expansion des tendons d'insertion du droit interne et du moyen adducteur (9) ; toutes ces fibres entrecroisées formant un tissage épais à la face antérieure de la symphyse.

La **face postérieure** (Fig. 24) fait voir le *ligament postérieur de la symphyse pubienne* (5) membrane fibreuse continue avec le périoste. Une **coupe vertico-frontale** (Fig. 23) fait apparaître la constitution des surfaces articulaires avec le *cartilage d'encroûtement* (10) des surfaces pubiennes, le *fibro-cartilage* (11) et la *mince fente* (12) creusée dans l'épaisseur du fibro-cartilage. Le bord supérieur de la symphyse est renforcé par le *ligament supérieur* (6) faisceau fibreux épais et dense, et le bord inférieur est renforcé par le *ligament inférieur* (4) ou ligament arqué sous-pubien en continuité avec le ligament interosseux et formant une arche à bord tranchant qui arrondit le sommet de l'arcade pubienne. L'épaisseur et la solidité du ligament arqué sous pubien est bien visible sur la coupe sagittale (Fig. 22). Ces moyens d'union très puissants font de la symphyse pubienne une articulation très solide, difficile à disloquer. En traumatologie cette éventualité est rare, mais en général son traitement est difficile, ce qui est étonnant pour une articulation qui n'a aucune mobilité en temps normal.

L'articulation sacro-coccygienne qui unit le sacrum au coccyx est une *amphi-arthrose*. Ses surfaces articulaires sont elliptiques à grand axe transversal.

Une **vue latérale** (Fig. 28) montre que la surface sacrée est convexe, alors que la surface coccygienne est concave. Les moyens d'union sont constitués par un *ligament interosseux*, analogue à un disque intervertébral et par des ligaments périphériques qui se classent en trois groupes : antérieurs, postérieurs et latéraux.

La **vue antérieure** (Fig. 26) montre le coccyx (1) formé de trois à quatre pièces osseuses soudées entre elles, le sacrum (2) et le *ligament antérieur :*

— sur la face antérieure du sacrum les vestiges du ligament vertébral commun antérieur (3) qui se prolongent par le ligament sacro-coccygien antérieur (4).

— on voit aussi *trois ligaments sacro-coccygiens latéraux* (5, 6 et 7).

La **vue postérieure** (Fig. 27) montre des vestiges ligamentaires sur la crête sacrée (8) se prolongeant par des *ligaments sacro-coccygiens postérieurs* (9).

La sacro-coccygienne est dotée de *mouvements de flexion-extension* (Fig. 28) qui sont essentiellement *passifs* et qui interviennent dans la défécation et dans l'accouchement. En effet, lors du mouvement de nutation, la bascule en arrière de la pointe du sacrum peut être amplifiée et prolongée par l'extension du coccyx (déplacement en bas et en arrière) qui augmente le diamètre antéro-postérieur du détroit inférieur lors du dégagement de la tête fœtale.


1
2
3
4
7
8
9
25
1
5
4
24
7.8.9
13
5
21
6
10
11
12
4
23
1
3
5
4
22
3
2
5
6
4
7
1
26
28
8
2
9
1
5
7
27

INFLUENCE DE LA POSITION SUR LES ARTICULATIONS DE LA CEINTURE PELVIENNE

En **position debout symétrique,** les articulations de la ceinture pelvienne sont sollicitées par le poids du corps. Le mécanisme de ces contraintes peut être analysé sur une vue latérale (Fig. 29) où l'os iliaque, supposé transparent, laisse voir le fémur. L'ensemble rachis, sacrum, os iliaque et membres inférieurs forme un *système articulé :* d'une part au niveau de l'articulation coxo-fémorale, d'autre part au niveau de l'articulation sacro-iliaque. Le *poids du tronc* (flèche P) s'appliquant sur la face supérieure de la première vertèbre sacrée a tendance à abaisser le promontoire. Le sacrum est donc sollicité dans le sens de la nutation (N_1). Ce mouvement est rapidement limité par les ligaments sacro-iliaques antérieurs, ou frein de nutation, et surtout *par les deux ligaments sacro-sciatiques* qui empêchent l'écartement de la pointe du sacrum par rapport à la tubérosité ischiatique.

Simultanément la *réaction du sol* (flèche R), transmise par les fémurs et appliquée au niveau des articulations coxo-fémorales, forme avec le poids du corps appliqué sur le sacrum un *couple de rotation* qui tend à faire basculer l'os iliaque en arrière (flèche N_2). Cette rétro-version du bassin accentue encore la nutation au niveau des articulations sacro-iliaques.

Cette analyse, si elle parle de mouvements, devrait en réalité exprimer plutôt des contraintes, car les mouvements sont quasi nuls et il s'agit beaucoup plus de tendance aux mouvements que de mouvements proprement dits, car les systèmes ligamentaires sont extrêmement puissants et arrêtent immédiatement tout déplacement.

En **appui monopode** (Fig. 30), et à chaque pas lors de la marche, la réaction du sol (flèche R), transmise par le membre porteur, élève l'articulation coxo-fémorale correspondante, tandis que de l'autre côté, le poids du membre en suspension tend à abaisser la coxo-fémorale opposée. Il s'ensuit une *contrainte en cisaillement* de la symphyse pubienne qui tend à élever le pubis du côté porteur (A) et à abaisser le pubis du côté suspendu (B). Normalement la solidité de la symphyse pubienne empêche tout déplacement dans cette articulation. mais lorsqu'elle est disloquée, on voit effectivement apparaître une dénivellation (d) sur le bord supérieur de chacun des pubis lors de la marche. De la même façon on peut concevoir que les articulations sacro-iliaques soient sollicitées de façon opposée à chaque pas. Leur résistance aux mouvements est dûe à la puissance de leurs ligaments, mais lorsqu'une dislocation traumatique a lésé l'une des sacro-iliaque on voit alors apparaître des mouvements qui sont ressentis de façon douloureuse à chaque pas. La solidité mécanique de l'anneau pelvien conditionne donc à la fois la station debout et la marche.

En **position couchée,** les articulations sacro-iliaques sont sollicitées différemment (Fig. 33) suivant l'attitude en flexion (A) ou en extension (B) des hanches.

Lorsque les **hanches sont en extension** (Fig. 32), la traction sur les muscles fléchisseurs (flèche blanche) fait basculer le bassin en antéversion en même temps que la pointe du sacrum se trouve refoulée vers l'avant. Il s'ensuit donc une diminution de la distance entre la pointe du sacrum et la tubérosité ischiatique et, simultanément, une rotation dans la sacro-iliaque dans le sens de la *contre-nutation* (la flèche 2 indique le mouvement de l'os iliaque autour de l'axe de nutation). Cette position correspond au *début du travail* de l'accouchement et la contre-nutation, qui agrandit le détroit supérieur du bassin, favorise la *descente de la tête fœtale* dans l'excavation pelvienne.

Lorsque les **hanches sont en flexion** (Fig. 31), la traction des muscles ischio-jambiers (flèche I) tend à faire basculer le bassin en rétro-version par rapport au sacrum. Ceci constitue donc un mouvement de *nutation* (la flèche I indique le mouvement de l'os iliaque par rapport au sacrum) ; il diminue le diamètre antéro-postérieur du détroit supérieur et augmente les deux diamètres du détroit inférieur. Cette position adoptée lors de la *période expulsive* de l'accouchement favorise donc le *dégagement de la tête fœtale* lors de son passage au niveau du détroit inférieur.

Lors du changement de position entre l'extension des cuisses et leur flexion, l'amplitude moyenne de déplacement du promontoire est de 5,6 mm. Les changements de position des cuisses modifient donc de façon notable les dimensions de l'excavation pelvienne, pour faciliter le passage du fœtus lors de l'accouchement.

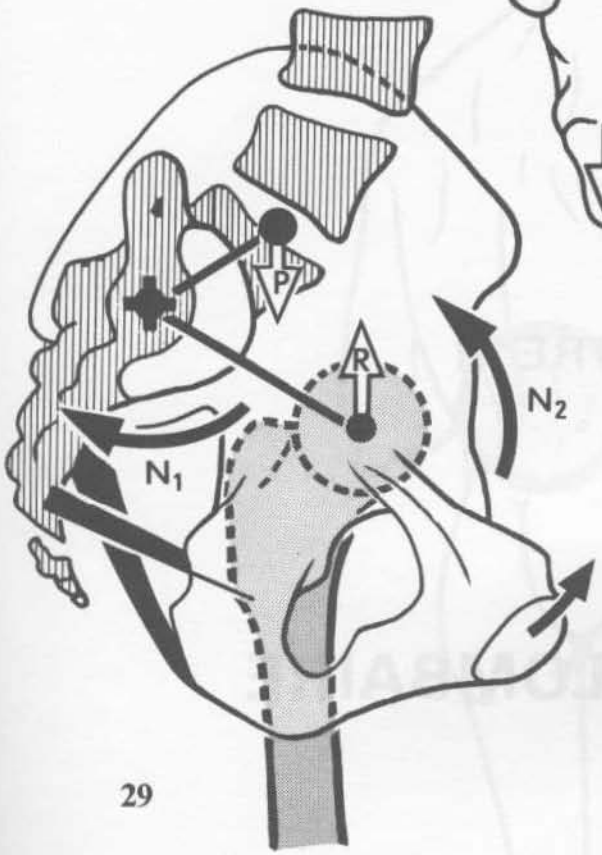

29

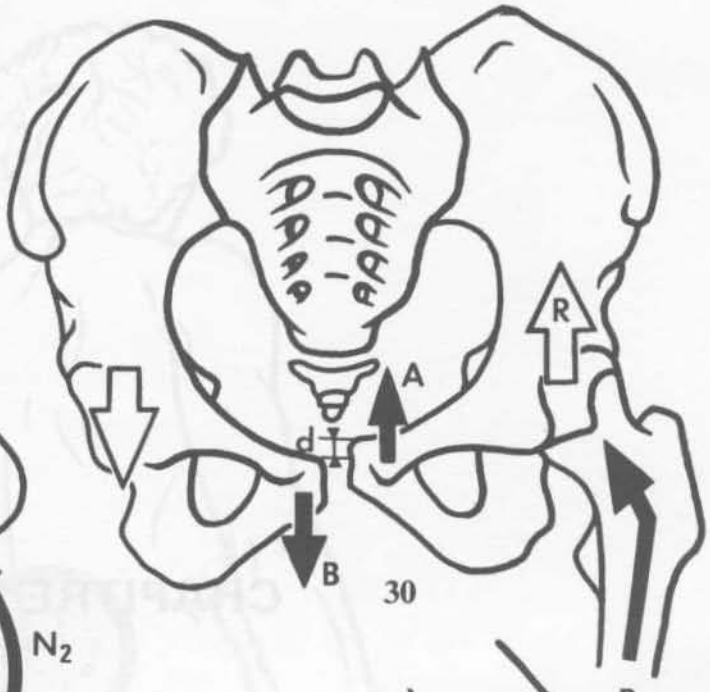

30

31

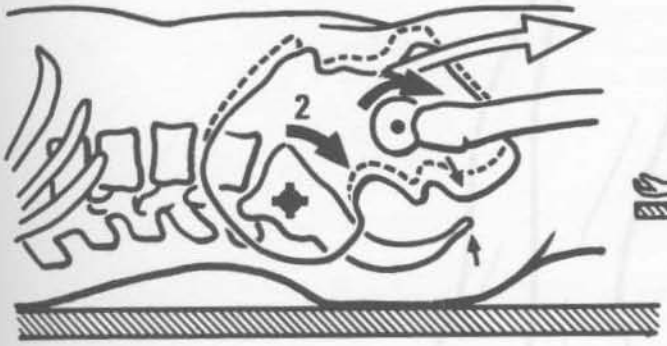

32

33

CHAPITRE III

LE RACHIS LOMBAIRE

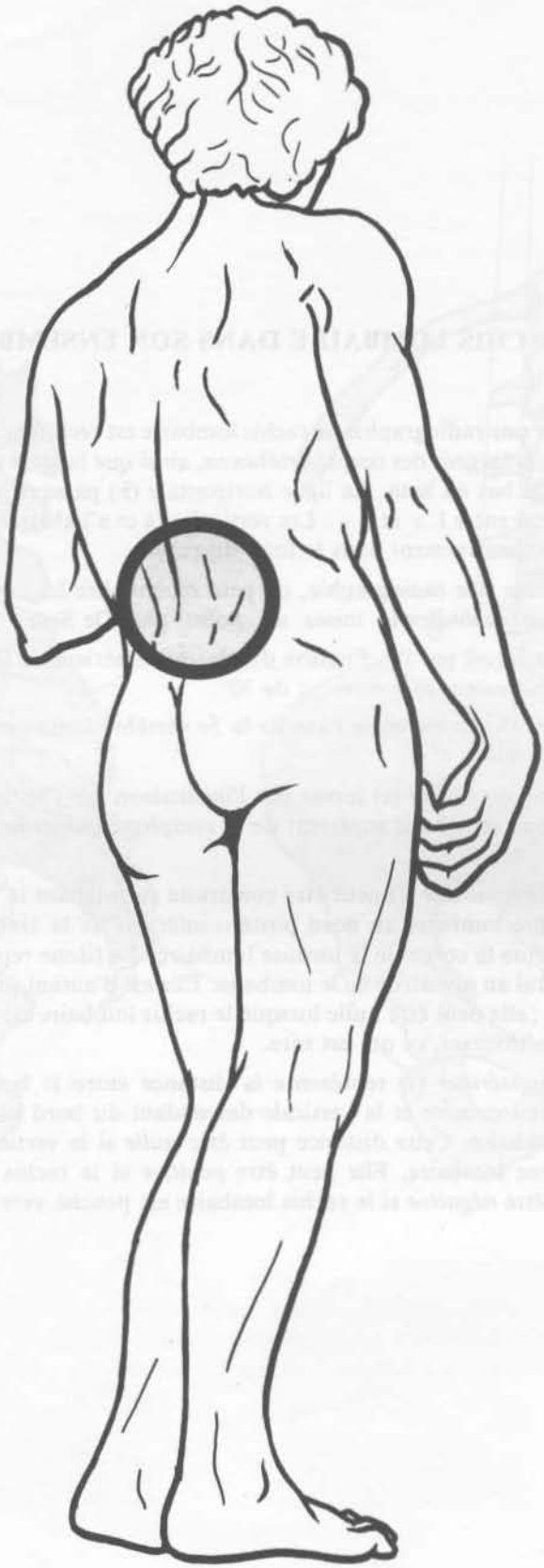

LE RACHIS LOMBAIRE DANS SON ENSEMBLE

Vu **de face** (Fig. 1), sur une radiographie, le rachis lombaire est *rectiligne et symétrique* par rapport à la ligne des épineuse (m); la largeur des corps vertébraux, ainsi que la largeur des apophyses transverses décroît régulièrement de bas en haut. La ligne horizontale (h) passant par la partie la plus élévée des deux crêtes iliaques passe entre L_4 et L_5. Les verticales (a et a') abaissées du bord externe de l'aileron sacré tombent approximativement dans le fond du cotyle.

Vu de profil (Fig. 2), sur une radiographie, on peut reconnaître les *caractéristique de la lordose lombaire et de la statique rachidienne* mises au point par De Seze.

— l'*angle sacré* (a) est formé par l'inclinaison du plateau supérieur de la première vertèbre sacrée sur l'horizontale. Sa valeur moyenne est de 30°.

— l'*angle lombo-sacré* (b) formé entre l'axe de la 5e vertèbre lombaire et l'axe du sacrum a une valeur moyenne de 140°.

— l'*angle d'inclinaison du bassin* (c) formé par l'inclinaison sur l'horizontale de la ligne tendue entre le promontoire et le bord supérieur de la symphyse pubienne a une valeur moyenne de 60°.

— la *flèche de lordose lombaire* (f) peut être construite en joignant le bord postéro-supérieur de la première vertèbre lombaire au bord postéro-inférieur de la cinquième vertèbre lombaire. Cette ligne représente la corde de la lordose lombaire. La flèche représente le maximum de la courbure, en général au niveau de la 3e lombaire. Elle est d'autant plus marquée que la lordose est plus accentuée ; elle peut être nulle lorsque le rachis lombaire est rectiligne ; elle peut même dans certains cas s'inverser, ce qui est rare.

— le *renversement postérieur* (r) représente la distance entre le bord postéro-inférieur de la cinquième vertèbre lombaire et la verticale descendant du bord postéro-supérieur de la première vertèbre lombaire. Cette distance peut être *nulle* si la verticale est confondue avec la corde de la lordose lombaire. Elle peut être *positive* si le rachis lombaire est renversé en arrière ; elle peut être *négative* si le rachis lombaire est penché vers l'avant.

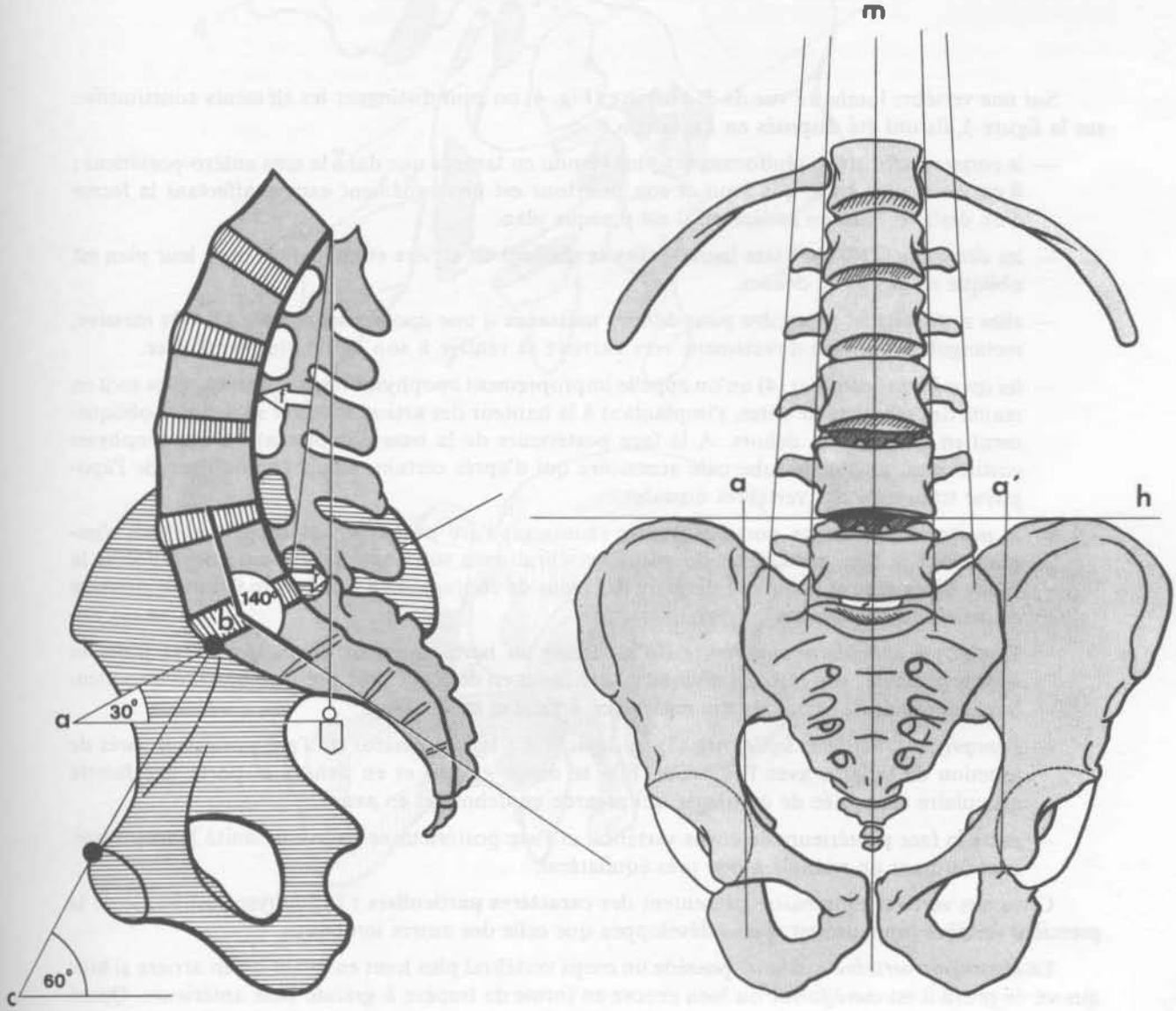

2 1

CONSTITUTION DES VERTÈBRES LOMBAIRES

Sur une vertèbre lombaire vue de 3/4 arrière (Fig. 4) on peut distinguer les éléments constitutifs : sur la figure 3, ils ont été disposés en «éclatés» :

— le *corps vertébral* (1), réniforme, est plus étendu en largeur que dans le sens antéro-postérieur ; il est aussi plus large que haut et son pourtour est profondément excavé affectant la forme d'un diabolo, sauf en arrière où il est presque plan.

— les *deux lames* (2) sont très hautes, elles se dirigent en arrière et en dedans mais leur plan est oblique en bas et en dehors.

— elles se réunissent en arrière pour donner naissance à une *apophyse épineuse* (3) très massive, rectangulaire, dirigée directement vers l'arrière et renflée à son extrémité postérieure.

— les *apophyses costoïdes* (4) qu'on appelle improprement apophyses transverses, car elles sont en réalité des reliquats de côtes, s'implantant à la hauteur des articulations et se dirigent obliquement en arrière et en dehors. A la face postérieure de la base d'implantation des apophyses costiformes, se situe le tubercule accessoire qui d'après certains serait l'homologue de l'apophyse transverse des vertèbres dorsales.

— le *pédicule* (5), courte portion osseuse réunissant l'arc postérieur au corps vertébral, s'implante sur la face postérieure du corps vertébral dans son angle supéro-externe. Il forme la limite supérieure et la limite inférieure des trous de conjugaisons ; en arrière il donne insertion au massif desarticulaires.

— l'*apophyse articulaire supérieure* (6) se dresse au bord supérieur de la lame à sa jonction avec le pédicule ; son plan est oblique en arrière et en dehors et elle présente une facette articulaire encroûtée de cartilages qui regarde en arrière et en dedans.

— l'*apophyse articulaire inférieure* (7) se détache du bord inférieur de l'arc postérieur, près de jonction de la lame avec l'épineuse. Elle se dirige en bas et en dehors et porte une facette articulaire encroûtée de cartilages qui regarde en dehors et en avant.

— entre la face postérieure du corps vertébral et l'arc postérieur se trouve délimité le *trou vertébral* formant un triangle à peu près équilatéral.

Certaines vertèbres lombaires présentent des **caractères particuliers** : l'apophyse costiforme de la première vertèbre lombaire est moins développée que celle des autres lombaires.

La *cinquième vertèbre lombaire* possède un corps vertébral plus haut en avant qu'en arrière si bien que vu de profil il est *cunéiforme* ou bien encore en forme de trapèze à grande base antérieure. Quant aux apophyses articulaires inférieures de la cinquième lombaire, elles sont plus écartées l'une de l'autre que pour les autres lombaires.

Lorsqu'on écarte verticalement deux vertèbres lombaires l'une de l'autre (Fig. 5A), on comprend comment les apophyses articulaires inférieures de la vertèbre sus-jacente viennent s'encastrer en dedans et en arrière des apophyses articulaires supérieures de la vertèbre sous-jacente (Fig. 5B). Chaque vertèbre lombaire stabilise donc latéralement la vertèbre qui lui est supérieure, grâce aux butées que forment les apophyses articulaires.

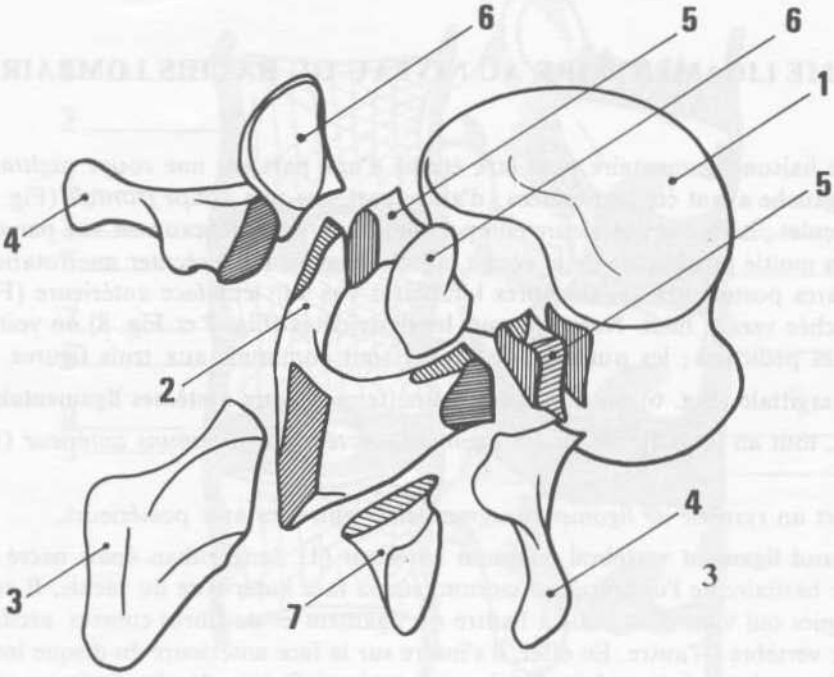

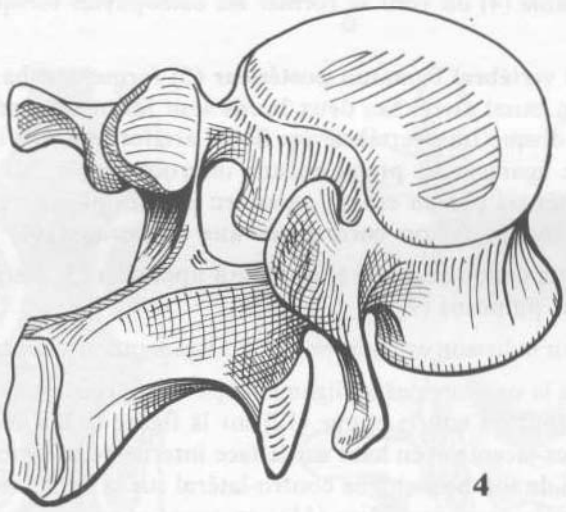

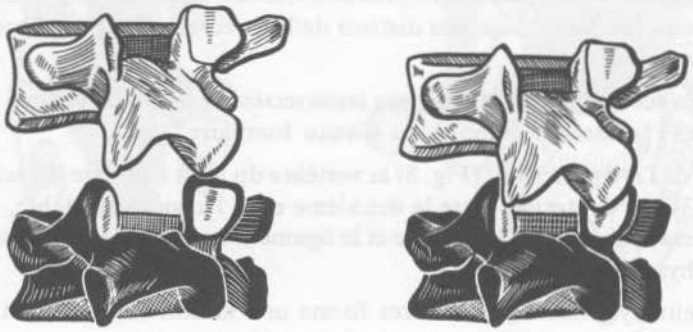

5

LE SYSTÈME LIGAMENTAIRE AU NIVEAU DU RACHIS LOMBAIRE

Le système de liaison ligamentaire peut être étudié d'une part sur une *coupe sagittale* (Fig. 6), les lames du côté gauche ayant été sectionnées; d'autre part, sur une *coupe frontale* (Fig. 7) passant au niveau des pédicules ; la moitié antérieure comportant les corps vertébraux est vue par sa face postérieure ; quant à la moitié postérieure de la coupe, après lui avoir fait exécuter une rotation de 180°, elle comporte les arcs postérieurs des vertèbres lombaires vus par leur face antérieure (Fig. 8). Une vertèbre a été détachée vers le haut. Noter que sur les deux côtés (Fig. 7 et Fig. 8) on voit les coupes correspondantes des pédicules ; les numéros de rappel sont communs aux trois figures.

Sur la coupe sagittale (Fig. 6) on distingue très nettement **deux systèmes ligamentaires :**

— d'une part, tout au long du rachis, les *ligaments vertébraux communs antérieur* (1) et *postérieur* (5)

— d'autre part un *système de ligaments segmentaires* entre les arcs postérieurs.

Le grand ligament vertébral commun antérieur (1), long ruban épais nacré s'étend, de l'apophyse basilaire de l'occipital au sacrum, sur la face antérieure du rachis. Il est formé de fibres longues qui vont d'un bout à l'autre du ligament et de fibres courtes arciformes, tendues d'une vertèbre à l'autre. En effet, il s'insère sur la face antérieure du disque intervertébral (3). Au niveau des coins antéro-supérieur et antéro-inférieur de chaque corps vertébral, il existe un espace décollable (4) où vont se former les ostéophytes lorsque se constituera l'arthrose vertébrale.

Le grand ligament vertébral commun postérieur (5) forme une bande étendue de l'apophyse basilaire jusqu'au canal sacré. Ses deux bords sont festonnés, car au niveau de la face postérieure de chaque disque intervertébral les fibres arciformes (6) s'insèrent très loin latéralement. Par contre le ligament ne prend aucune insertion sur la face postérieure du corps vertébral, dont il reste séparé par un espace parcouru par des plexus veineux-péri-rachidiens. La partie concave de chaque feston correspond aux pédicules (10).

Entre ces corps vertébraux la coupe sagittale (Fig. 6) fait apparaitre le **disque intervertébral** avec l'anneau fibreux (8) et le nucléus pulposus (9).

Au niveau de l'arc postérieur la liaison est assurée par des ligaments segmentaires :

— chaque lame est réunie à la suivante par un ligament épais, très résistant, de coloration jaunâtre, le **ligament jaune** (11) dont on voit la coupe (12) sur la figure 6. Il s'insère en bas sur le bord supérieur de la lame sous-jacente et en haut sur la face interne de la lame sus-jacente. Son bord interne se réunit à celui de son homologue contro-latéral sur la ligne médiane (Fig. 8) et ferme complètement en arrière le canal rachidien (11) ; en avant et en dehors, il recouvre la **capsule et le ligament antéro-interne** (14) des articulations inter-apophysaires. Le bord antéro-externe du ligament jaune vient ainsi affleurer le pourtour postérieur du trou de conjugaison.

— entre chaque apophyse épineuse est tendu le puissant **ligament inter-épineux** (15), prolongé en arrière, par le **ligament sur-épineux** (16), cordon fibreux inséré sur le sommet des apophyses épineuses ; au niveau lombaire il est peu distinct de l'entrecroisement des fibres d'insertion des muscles dorso-lombaires.

— entre les tubercules accessoires des apophyses transverses est tendu de chaque côté un **ligament intertransversaire** (17), assez développé au niveau lombaire.

Sur la vue antérieure de l'arc postérieur (Fig. 8) la vertèbre du haut a pu être détaché grâce à la section du ligament jaune (13); au contraire, entre la deuxième et la troisième vertèbre, le ligament a été intégralement réséqué, laissant apparaître la capsule et le ligament antéro-interne de l'articulation inter-apophysaire (14) et l'apophyse épineuse.

L'ensemble de ces deux systèmes ligamentaires forme une liaison extrêmement solide, non seulement entre deux corps vertébraux, mais aussi pour l'ensemble du rachis.

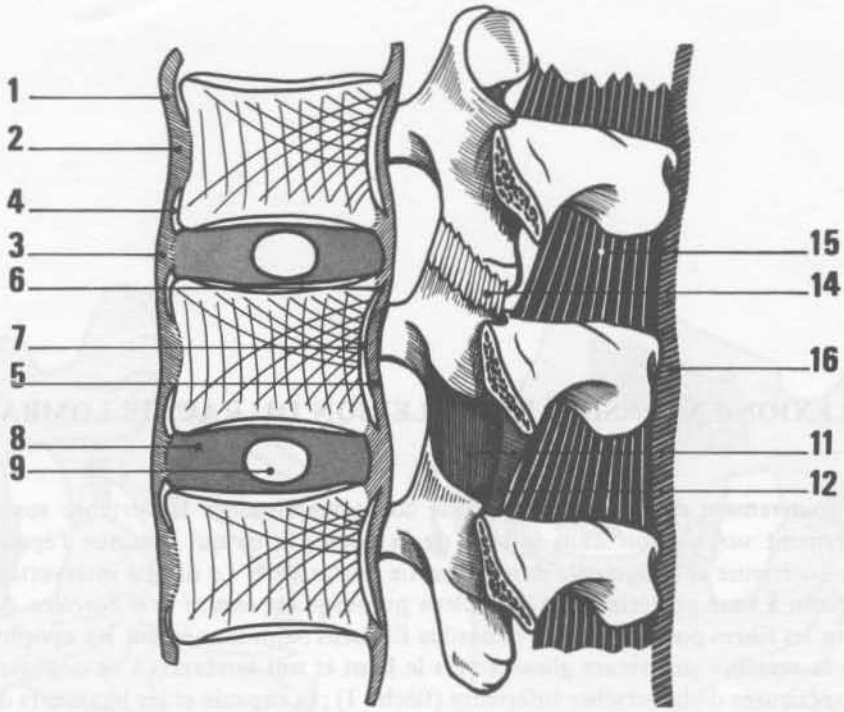

6

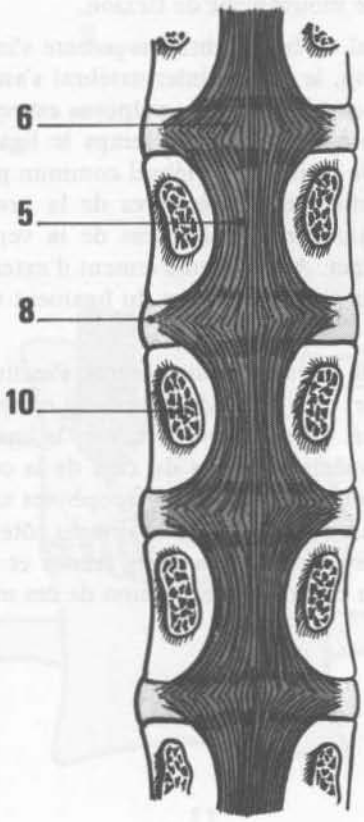

7

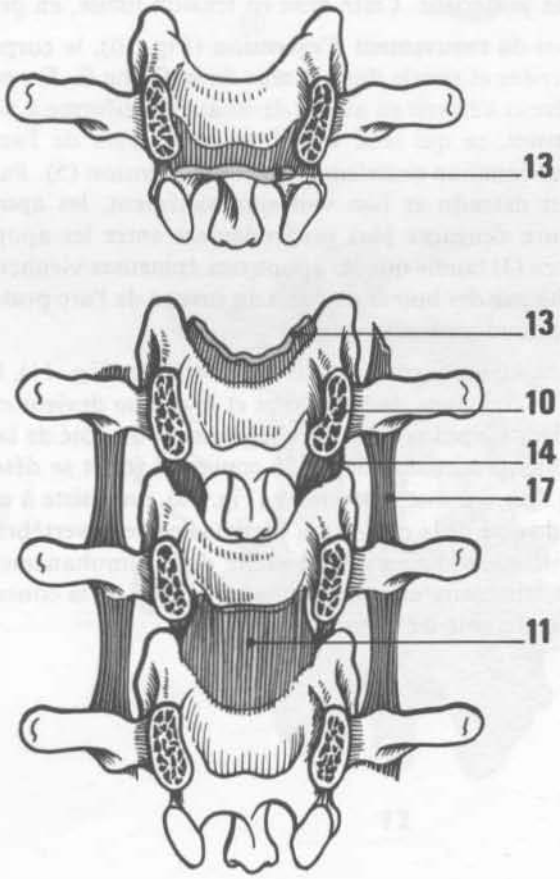

8

FLEXION-EXTENSION ET INFLEXION DU RACHIS LOMBAIRE

Lors du **mouvement de flexion** (Fig. 9), le corps vertébral de la vertèbre sus-jacente s'incline et glisse légèrement *vers l'avant* dans le sens de la flèche F, ce qui diminue l'épaisseur du disque dans sa partie antérieure et l'augmente dans sa partie postérieure. Le disque intervertébral prend donc une forme en coin à base postérieure et le nucleus pulposus est *chassé vers l'arrière.* Sa pression augmente donc sur les fibres postérieures de l'annulus fibrosus ; simultanément les apophyses articulaires inférieures de la vertèbre supérieure glissent vers le haut et ont tendance à se dégager des apophyses articulaires supérieures de la vertèbre inférieure (flèche 1) ; la capsule et les ligaments de cette articulation inter-apophysaire sont donc tendus au maximum, de même que tous les ligaments de l'arc postérieur : le ligament jaune, le ligament inter-épineux (2), le ligament sur-épineux et le ligament vertébral commun postérieur. Cette mise en tension limite, en définitive, le mouvement de flexion.

Lors du **mouvement d'extension** (Fig. 10), le corps vertébral de la vertèbre sus-jacente s'incline vers l'arrière et recule dans le sens de la flèche E. En même temsp, le disque intervertébral s'amincit en arrière et s'élargit en avant, devenant cunéiforme à base antérieure. Le nucléus pulposus est *refoulé vers l'avant,* ce qui tend les fibres antérieures de l'annulus fibrosus. En même temps le ligament vertébral commun antérieur est mis sous tension (5). Par contre le ligament vertébral commun postérieur est détendu et l'on voit simultanément, les apophyses articulaires inférieures de la vertèbre supérieure s'engager plus profondément entre les apophyses articulaires supérieures de la vertèbre inférieure (3) tandis que les apophyses épineuses viennent au contact. Ainsi le mouvement d'extension est limité par des butées osseuses au niveau de l'arc postérieur et la mise en tension du ligament vertébral commun antérieur.

Lors du **mouvement d'inflexion latérale** (Fig. 11), le corps de la vertèbre sus-jacente s'incline du côté de la concavité de l'inflexion et le disque devient cunéiforme, plus épais du côté de la convexité. Le nucléus pulposus se déplace légèrement du côté de la convexité. On voit aussi se tendre le ligament inter-transversaire du côté de la convexité (6) et se détendre ce même ligament du côté de la concavité (7). Sur une vue postérieure (Fig. 12), on assiste à un glissement différentiel des apophyses articulaires : du côté de la convexité, l'articulaire de la vertèbre supérieure s'élève (8) tandis que du côté de la concavité elle s'abaisse (9). Il existe donc simultanément une détente des ligaments jaunes et de la capsule articulaire inter-apophysaire du côté de la concavité et au contraire une tension de ces mêmes éléments du côté de la convexité.

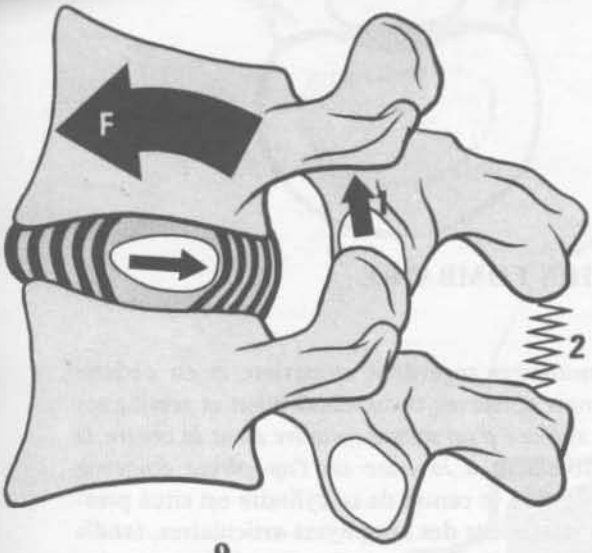

9

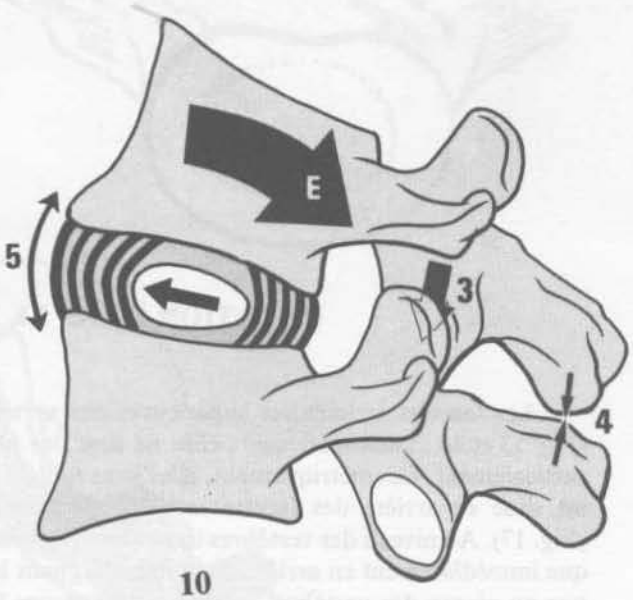

10

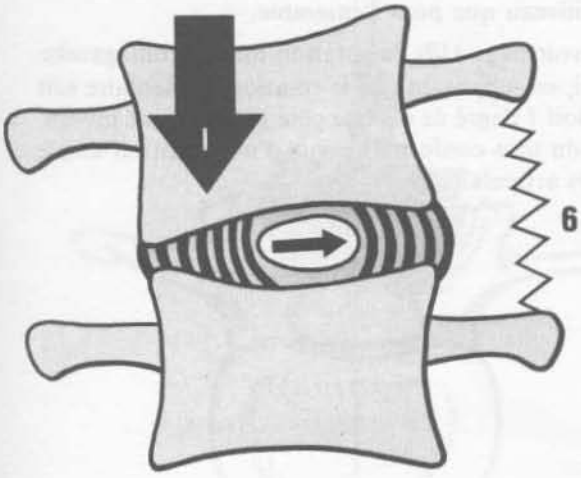

11

12

ROTATION DANS LE RACHIS LOMBAIRE

Les facettes articulaires supérieures des vertèbres lombaires regardent en arrière et en dedans (Fig. 13 et 14 : vue supérieure) ; elles ne sont pas planes mais concaves transversalement et rectilignes verticalement. Géométriquement, elles sont *taillées sur la surface d'un même cylindre dont le centre O* est situé en arrière des facettes articulaires approximativement *à la base de l'apophyse épineuse* (Fig. 17). Au niveau des vertèbres lombaires supérieures (Fig. 13), le centre de ce cylindre est situé presque immédiatement en arrière de la ligne joignant le bord postérieur des apophyses articulaires, tandis que au niveau des vertèbres lombaires inférieures (Fig. 14), le cylindre a un diamètre beaucoup plus grand, ce qui recule d'autant son centre par rapport au corps vertébral.

Fait important, *le centre de ce cylindre n'est pas confondu avec le centre des plateaux vertébraux,* si bien que lorsque la vertèbre supérieure tourne sur la vertèbre inférieure (Figs 15 et 16), ce mouvement de rotation s'effectue autour de ce centre et doit obligatoirement s'accompagner d'un *glissement* du corps vertébral de la vertèbre supérieure par rapport à celui de la vertèbre sous-jacente (Fig. 17). Le disque intervertébral (D) n'est donc pas sollicité en torsion axiale, ce qui lui donnerait une relativement grande amplitude de mouvement, mais *en cisaillement ;* ceci explique que la rotation axiale au niveau du rachis lombaire soit très faible, tant pour chaque niveau que pour l'ensemble.

D'après les travaux de Grégersen et D.B. Lucas (voir page 119), la rotation totale droite-gauche du rachis lombaire entre L_1 et S_1 serait de 10°, ce qui, en supposant que la rotation segmentaire soit également répartie, équivaudrait à 2 degrés par étage, soit 1 degré de chaque côté pour chaque niveau. On peut donc retenir que le rachis lombaire n'est pas du tout conformé en vue d'une rotation axiale qui reste très faible à cause de l'orientation des facettes articulaires.

13

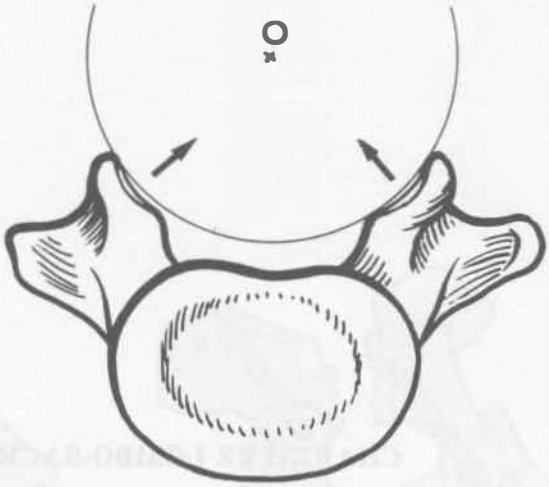

14

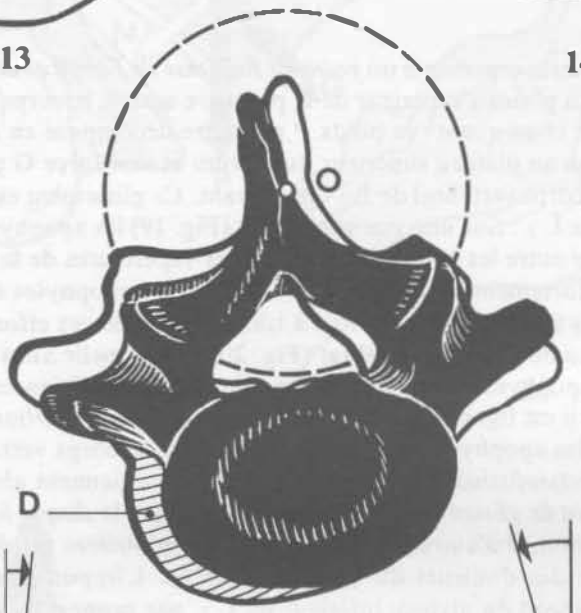

17

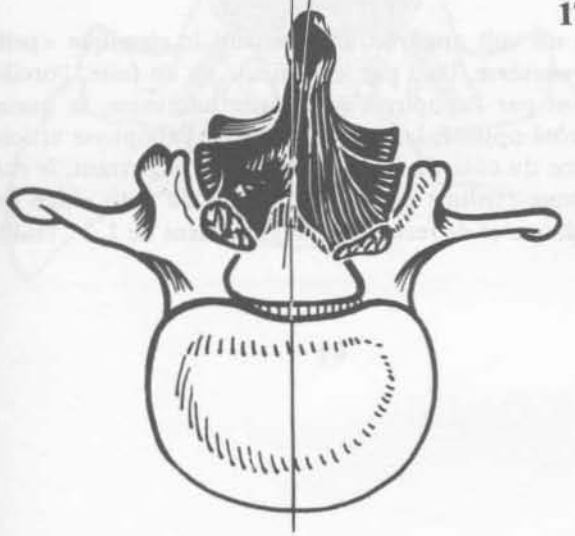

15

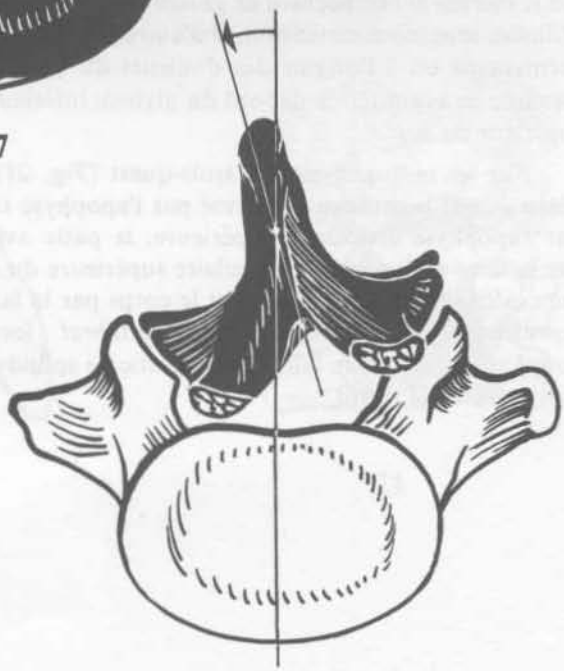

16

CHARNIÈRE LOMBO-SACRÉE ET SPONDYLOLISTHESIS

La charnière lombo-sacrée représente un *point de faiblesse de l'édifice rachidien.* En effet (Fig. 18), en raison de l'inclinaison du plateau supérieur de la première sacrée, le corps de la cinquième lombaire a tendance à glisser en bas et en avant : le poids P peut être décomposé en deux forces élementaires, une force N perpendiculaire au plateau supérieur du sacrum et une force G parallèle au plateau supérieur du sacrum qui tire le corps vertébral de L_5 ver l'avant. Ce glissement est empêché par l'amarrage solide de l'arc postérieur de L_5. Sur une vue supérieure (Fig. 19) les apophyses articulaires inférieures de L_5 viennent *s'encastrer* entre les apophyses articulaires supérieures de la première sacrée; la force G' de glissement applique fortement les apophyses de L_5 sur les apophyses supérieures du sacrum qui résistent de part et d'autres suivant une force R. La transmission de ces efforts s'effectue par un point de passage obligé au niveau de **l'isthme vertébral** (Fig. 20) : on appelle ainsi la portion de l'arc postérieur comprise entre les apophyses articulaires supérieures et les inférieures. Lorsque cet isthme est rompu ou détruit, comme il est figuré ici, on dit qu'il existe une *spondylolyse.* L'arc postérieur n'étant plus retenu en arrière sur les apophyses supérieures du sacrum, le corps vertébral de L_5 glisse en bas et en avant créant un *spondylolisthésis.* Les seuls éléments qui retiennent alors la cinquième lombaire sur le sacrum et l'empêchent de glisser plus encore sont, d'une part le *disque lombo-sacré* dont les fibres obliques sont mises en tension, et d'autre part les *muscles des gouttières vertébrales* dont la contracture permanente est à l'origine des douleurs du spondylolisthésis. L'importance du glissement peut être mesurée en avant par le débord du plateau inférieur de L_5 par rapport au bord antérieur du plateau supérieur de S_1.

Sur les radiographies de trois-quart (Fig. 21) on voit apparaître clairement le **classique « petit chien »** dont le museau est formé par l'apophyse transverse, l'œil par le pédicule vu en fuite, l'oreille par l'apophyse articulaire supérieure, la patte avant par l'apophyse articulaire inférieure, la queue par la lame et l'apophyse articulaire supérieure du côté opposé, la patte arrière par l'apophyse articulaire inférieure du côté opposé et le corps par la lame du côté du trois-quart. Point important, *le cou représente très exactement l'isthme vertébral :* lorsque l'isthme est rompu le cou du petit chien est coupé; ceci permet de faire le diagnostic de spondylolyse et de rechercher le glissement de L_5, visible sur le cliché de profil.

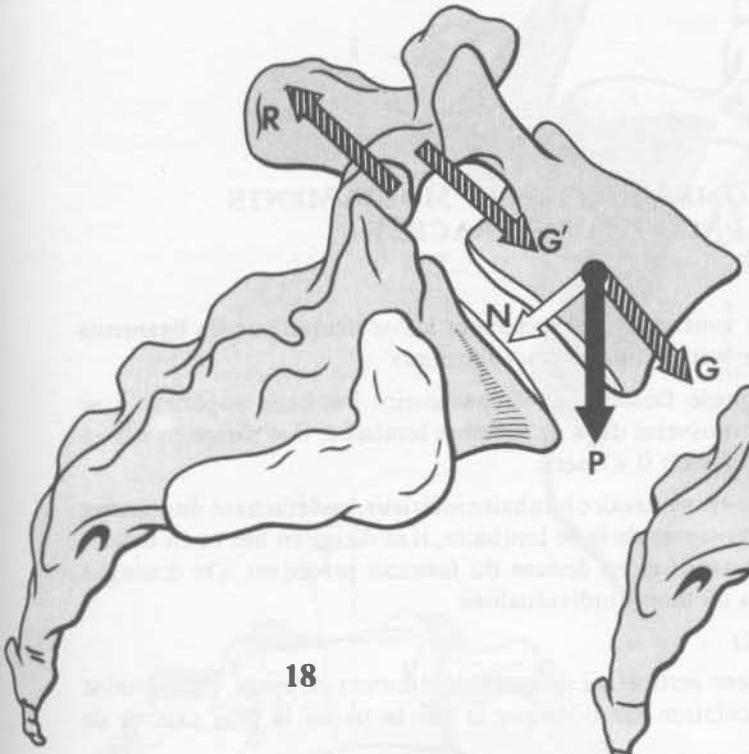

18

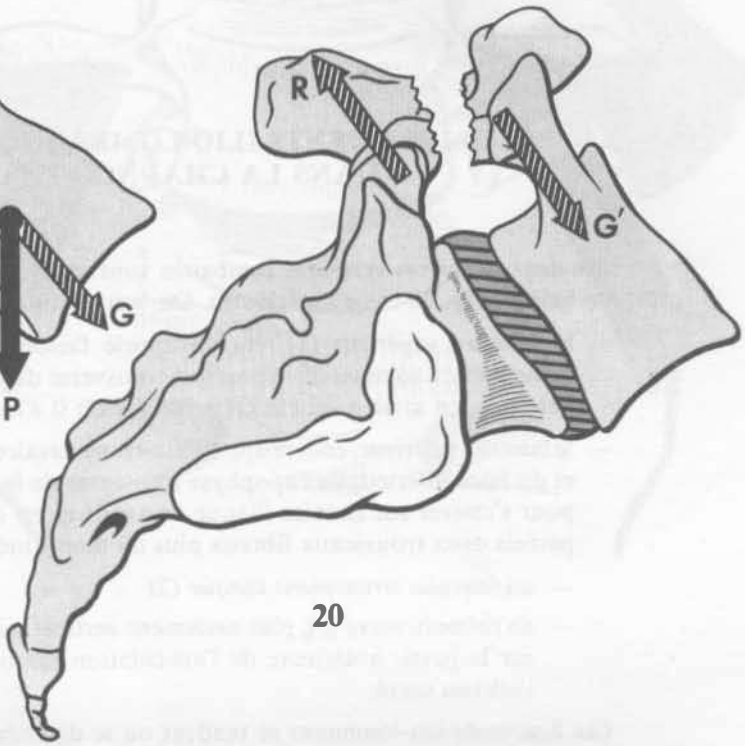

20

19

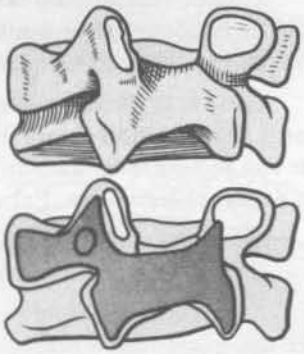

21

LES LIGAMENTS ILIO-LOMBAIRES ET LES MOUVEMENTS DANS LA CHARNIÈRE LOMBO-SACRÉE

Les deux dernières vertèbres lombaires sont réunies directement à l'os iliaque par les **ligaments ilio-lombaires** (Fig. 22 : vue antérieure). On leur distingue *deux faisceaux :*

— **le faisceau supérieur** (1), encore appelé faisceau ilio-transversaire lombaire supérieur : se détachant du sommet de l'apophyse transverse de la 4e vertèbre lombaire, il se dirige en bas en dehors et en arrière vers la crête iliaque où il s'insère.

— le **faisceau inférieur,** encore appelé ilio-transversaire lombaire inférieur, se détachant du sommet et du bord inférieur de l'apophyse transverse de la 5e lombaire, il se dirige en bas et en dehors pour s'insérer sur la crête iliaque en avant et en dedans du faisceau précédent. On distingue parfois deux trousseaux fibreux plus ou moins individualisés ;

  — un *faisceau strictement iliaque* (2)

  — un *faisceau sacré* (3), plus nettement vertical, se dirigeant légèrement en avant, il se termine sur la partie antérieure de l'articulation sacro-iliaque et sur la partie la plus externe de l'aileron sacré.

Ces ligaments ilio-lombaires se tendent ou se détendent suivant les mouvements de la charnière lombo-sacrée ; ainsi ils interviennent pour les limiter.

Lors de l'**inclinaison latérale** (Fig. 23 : vue antérieure) les ligaments ilio-lombaires se tendent du côté de la convexité et limitent à 8° l'inclinaison de la 4e lombaire sur le sacrum. Bien entendu, du côté de la concavité les ligaments se détendent.

Lors de la **flexion-extension** (Fig. 24: vue latérale, l'aile iliaque étant supposée transparente) : à partir de la position neutre (hachurée), l'orientation des ligaments fait comprendre que *lors de la flexion* on voit se tendre le faisceau supérieur du ligament ilio-lombaire car il est dirigé obliquement en bas, en dehors et *en arrière.* Par contre, il se détend lors de l'extension.

Inversement *lors de la flexion* (F) le faisceau inférieur du ligament ilio-lombaire est détendu, car il se dirige légèrement en avant, mais il se tend lors de l'extension (E).

Au total, la mobilité dans la charnière lombo-sacrée est très limitée en *raison de la puissance de ces ligaments ilio-lombaires.* Dans l'ensemble, *ils limitent plus l'inclinaison latérale que la flexion extension.*

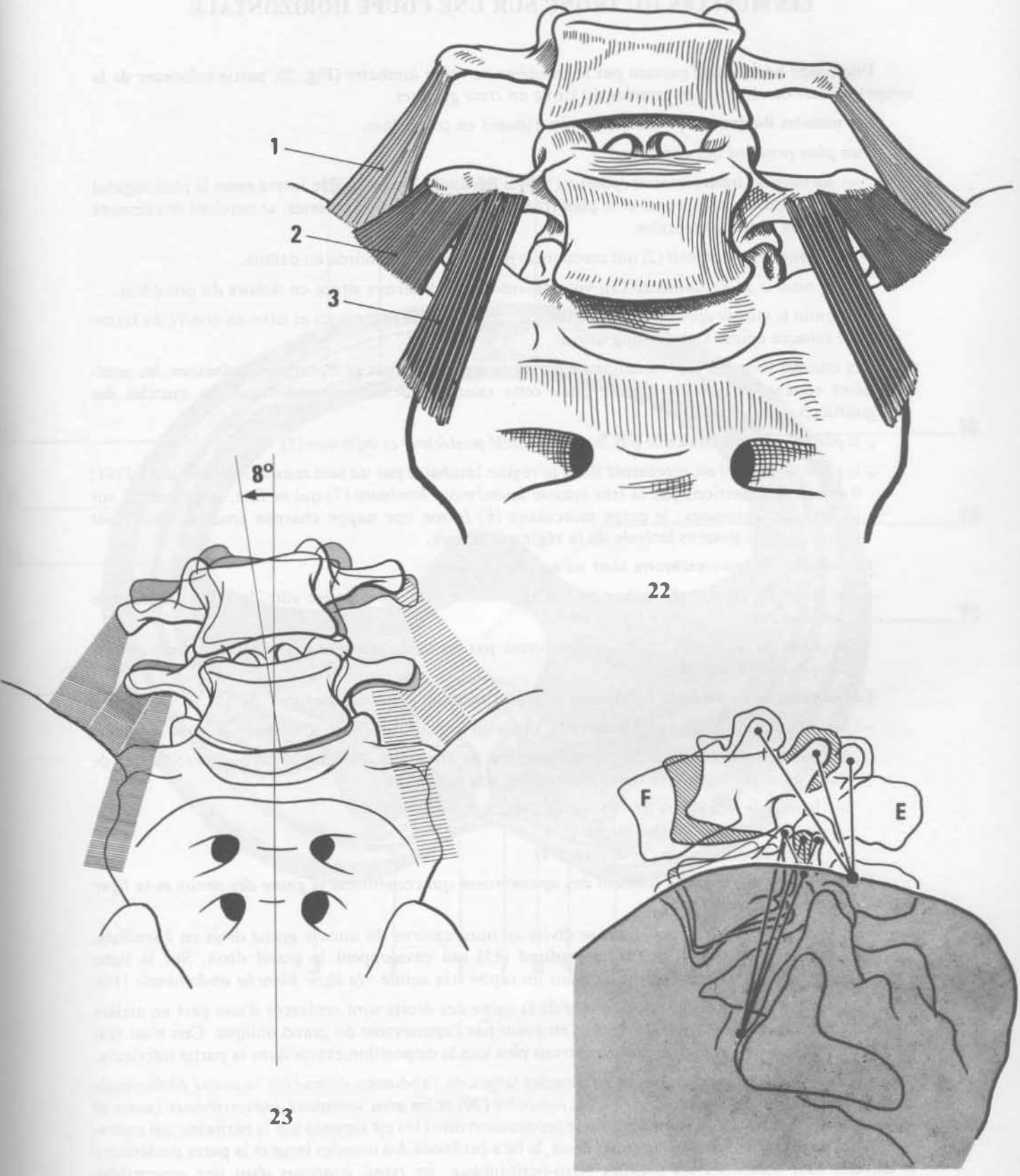

22

23

24

LES MUSCLES DU TRONC SUR UNE COUPE HORIZONTALE

Une coupe horizontale passant par la *troisième vertèbre lombaire* (Fig. 25, partie inférieure de la coupe) permet de répartir les muscles du tronc en *trois groupes.*

Les muscles du groupe postérieur se répartissent en trois plans :

- un *plan profond* qui comprend :
  - — les *muscles transversaires épineux* (1), qui occupent l'angle dièdre formé entre le plan sagittal des apophyses épineuses et le plan frontal des apophyses transverses, se moulant étroitement sur les lames vertébrales.
  - — le *muscle long dorsal* (2) qui recouvre le précédent et le déborde en dehors.
  - — le *muscle sacro-lombaire* (3), volumineuse masse charnue située en dehors du précédent.
  - — enfin le *muscle épi-épineux* (4), inséré sur les apophyses épineuses et situé en arrière du transversaire épineux et du long dorsal.

  Ces muscles forment une volumineuse masse occupant, de part et d'autre des épineuses, les gouttières vertébrales ; on les appelle pour cette raison muscles para-vertébraux ou muscles des gouttières.
- le *plan moyen* est constitué par le *petit dentelé postérieur et inférieur* (5).
- le *plan superficiel* est représenté dans la région lombaire par un seul muscle le *grand dorsal* (6) ; il prend ses insertions par la très épaisse *aponévrose lombaire* (7) qui se fixe, entre autres, sur la ligne des épineuses ; le corps musculaire (6) forme une nappe charnue épaisse, recouvrant toute la partie postéro latérale de la région lombaire.

Les muscles latéro-vertébraux sont au nombre de deux :

— le *carré des lombes* (8) nappe musculaire tendue entre la dernière côte, la crête iliaque et le sommet des apophyses transverses

— le *psoas* (9) occupant l'angle dièdre formé par les faces latérales des corps vertébraux et les apophyses transverses.

Les muscles de la paroi de l'abdomen se répartissent en *deux groupes :*

— les *muscles droits de l'abdomen* (13), situés en avant, de part et d'autre de la ligne médiane.

— les *muscles larges de l'abdomen* au nombre de trois ; ils forment la paroi antéro-latéral de l'abdomen et l'on trouve de la profondeur à la superficie :

  — le *muscle transverse de l'abdomen* (10)
  — le *petit oblique de l'abdomen* (11)
  — le *grand oblique de l'abdomen* (12).

En avant ces trois muscles forment des aponévroses qui constituent la *gaine des droits* et la *ligne blanche* de la façon suivante :

- l'*aponévrose du petit oblique* se divise au bord externe du muscle grand droit en 2 feuillets, l'un superficiel (14) et l'autre profond (15) qui enveloppent le grand droit. Sur la ligne médiane ils s'entrecroisent formant un raphé très solide : *la ligne blanche abdominale* (16).
- les feuillets antérieur et postérieur de la gaîne des droits sont renforcés d'une part en arrière par l'aponévrose du transverse et en avant par l'aponévrose du grand oblique. Ceci n'est vrai qu'à la partie supérieure, nous verrons plus loin la disposition exacte dans la partie inférieure.

Les muscles latéro-vertébraux et les muscles larges de l'abdomen délimitent la *cavité abdominale* à l'intérieur de laquelle font saillie le *rachis lombaire* (20) et les *gros vaisseaux prévertébraux* (aorte et veine cave inférieure). La cavité abdominale proprement dite (18) est tapissée par le péritoine qui recouvre la face postérieure des muscles grand droit, la face profonde des muscles large et la paroi postérieure à laquelle sont accrochés les organes rétro-péritoneaux, *les reins, contenus dans une atmosphère graisseuse rétro-péritonéale* (19). Entre le péritoine pariétal et la paroi de l'abdomen est intercalée une mince couche de tissu fibreux : le *fascia transversalis* (17).

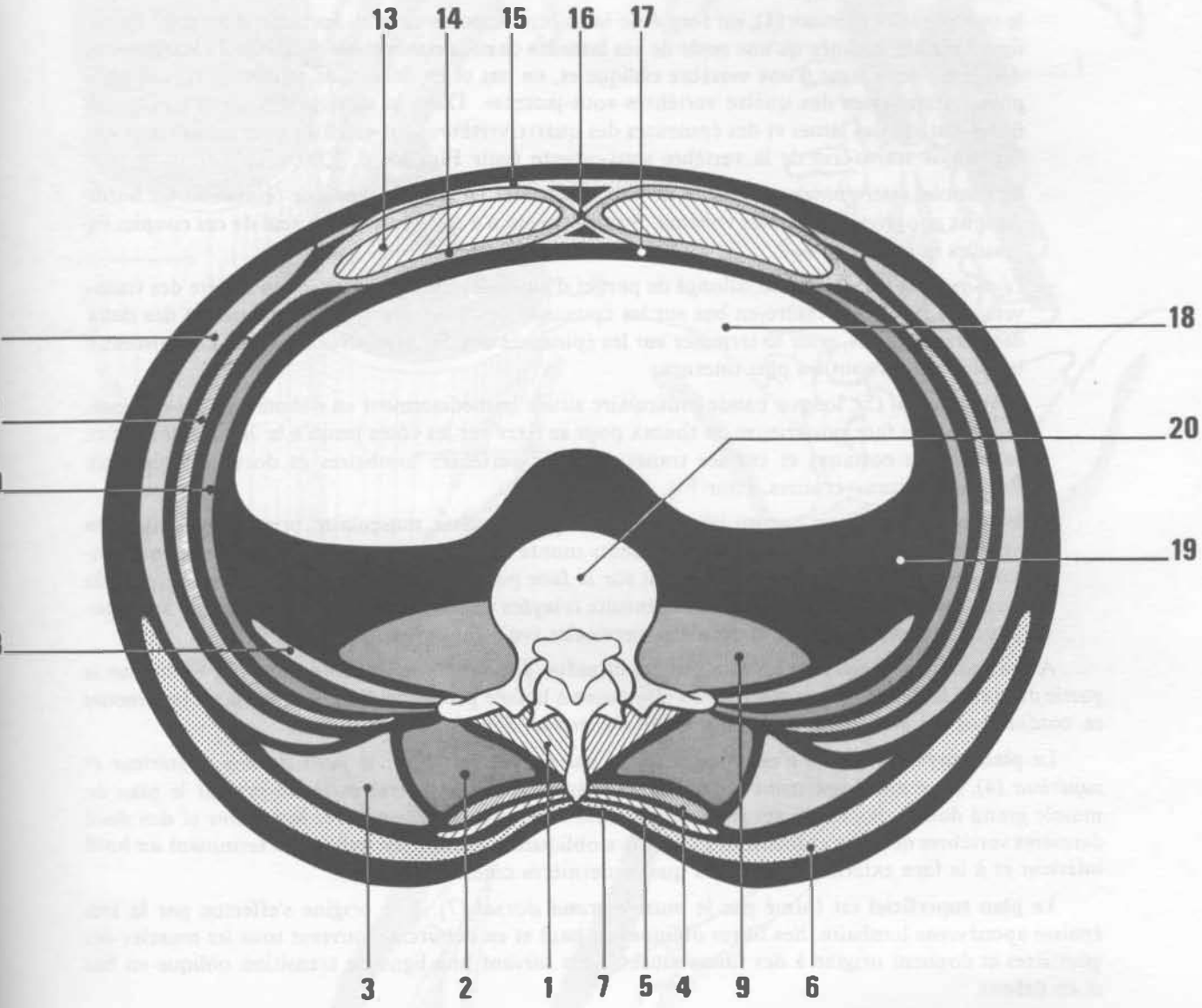

25

MUSCLES POSTÉRIEURS DU TRONC

Les muscles postérieurs du tronc sont disposés en trois plans de la profondeur à la superficie.

Le plan profond est constitué des *muscles spinaux*. Directement appliqués contre le rachis (Fig. 26 et 27), d'où leur nom de muscles des gouttières vertébrales, et leurs faisceaux sont d'autant plus courts qu'ils sont plus profondément situés. Ce sont :

— le *transversaire épineux* (1), est formé de lamelles disposées comme les tuiles d'un toit ; sur la figure n'a été dessinée qu'une seule de ces lamelles dans la *conception de Trolard* : les fibres se détachent de la lame d'une vertèbre oblique et, en bas et en dehors, se terminent sur les apophyses transverses des quatre vertèbres sous-jacentes. Dans la *conception de Winckler* les fibres partent des lames et des épineuses des quatre vertèbres sus-jacentes pour se terminer sur l'apophyse transverse de la vertèbre sous-jacente (voir Fig. 85, p. 239).

— les *muscles inter-épineux* (2) situés de part et d'autres de la ligne médiane réunissent les bords de deux apophyses épineuses voisines. Sur le schéma n'a été figuré qu'un seul de ces couples de muscles inter-épineux.

— l'*épi-épineux* (3), fusiforme, allongé de part et d'autre des inter-épineux, et en arrière des transversaires épineux, s'insère en bas sur les épineuses des deux premières lombaires et des deux dernières dorsales, pour se terminer sur les épineuses des dix premières dorsales. Les faisceaux les plus courts sont les plus internes.

— le *long dorsal* (5), longue bande musculaire située immédiatement en dehors de l'épi-épineux, monte sur la face postérieure du thorax pour se fixer sur les côtes jusqu'à la 2e côte (faisceaux externes ou costaux) et sur les transverses des vertèbres lombaires et dorsales (faisceaux internes ou transversaires, (voir Fig. 29, p. 149).

— le *sacro-lombaire* ou encore ilio-costal (6), épaisse masse musculaire prismatique située en arrière et en dehors des muscles précédents monte sur la face postérieure du thorax en abandonnant des faisceaux de terminaison sur la face postérieure des dix dernières côtes, près de leur angle postérieur. Ces fibres sont ensuite relayées par des fibres remontant jusque aux apophyses transverses des cinq dernières cervicales (voir Fig. 89, p. 241).

A leur partie basse tous ces muscles sont confondus, formant la *masse commune* (6), visible sur la partie droite de la figure 27 ; ses insertions s'effectuent à la face profonde d'une épaisse lame tendineuse se confondant en surface avec l'*aponévrose du grand dorsal* (7).

Le plan **moyen** (Fig. 27) n'est constitué que par un seul muscle : le *petit dentelé postérieur et supérieur* (4), situé immédiatement en arrière des muscles des gouttières et recouvert par le plan du muscle grand dorsal. Il s'insère sur les épineuses des trois premières vertèbres lombaires et des deux dernières vertèbres dorsales et forme des faisceaux obliques en haut et en dehors, se terminant au bord inférieur et à la face externe des trois ou quatre dernières côtes.

Le plan superficiel est formé par le *muscle grand dorsal* (7). Son origine s'effectue par la très épaisse aponévrose lombaire. Ses fibres obliques en haut et en dehors, recouvrent tous les muscles des gouttières et donnent origine à des fibres musculaires suivant une ligne de transition oblique en bas et en dehors.

L'ensemble de l'aponévrose lombaire forme un losange à grand axe vertical. Les fibres musculaires forment une nappe très étalée qui enveloppe la partie postéro-externe de la base thoracique et se termine sur l'humérus (voir volume I).

L'action des muscles postérieurs est essentiellement l'*extension* du rachis lombaire (Fig. 28) : prenant appui sur le sacrum, ils tirent puissamment vers l'arrière, le rachis lombaire et dorsal, d'une part autour de la charnière lombo-sacrée, d'autre part autour de la charnière dorso-lombaire. En outre, ils entraînent l'*exagération de la lordose lombaire* (Fig. 29) car ils constituent les *cordes partielles ou totales* de l'arc formé par le rachis lombaire. On ne peut donc pas dire qu'ils redressent le rachis lombaire. *Ils le tirent en arrière tout en l'incurvant.*

Nous verrons en outre que ces muscles postérieurs jouent un rôle dans l'expiration.

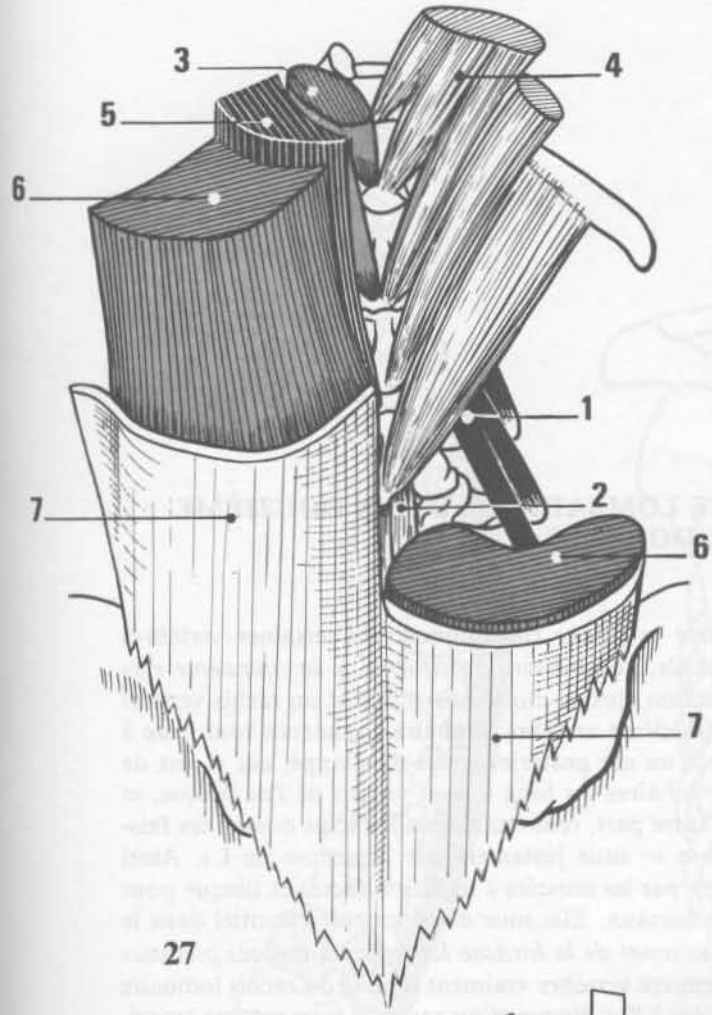

27

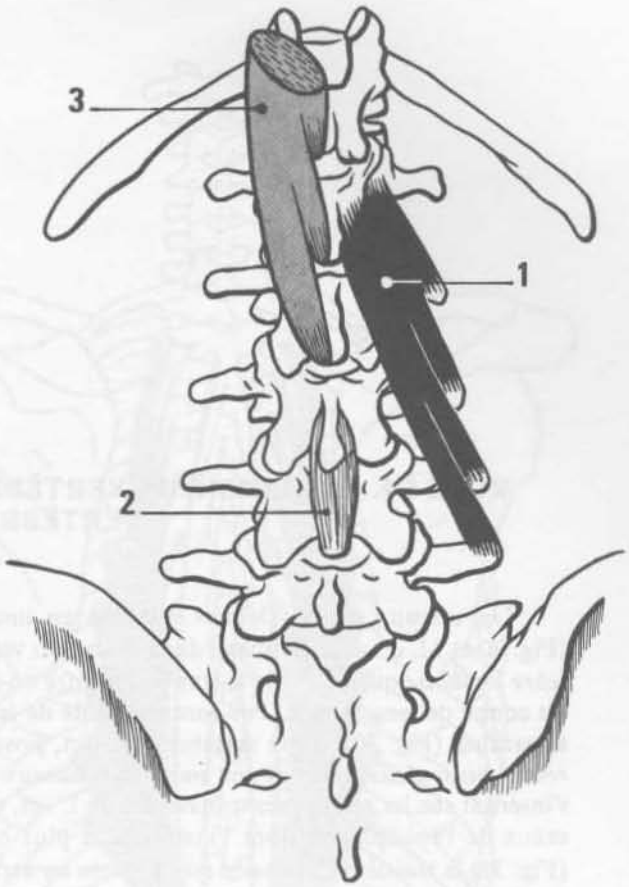

26

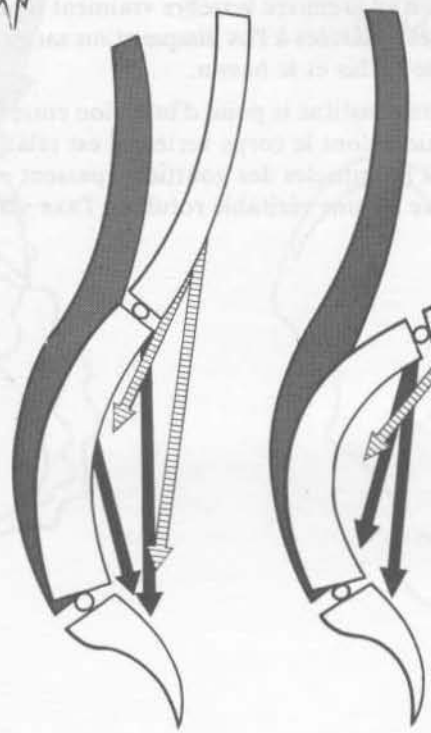

28

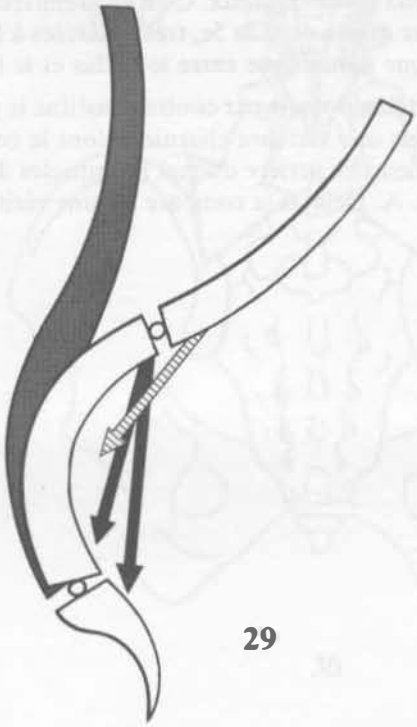

29

RÔLE DE LA TROISIÈME VERTÈBRE LOMBAIRE ET DE LA DOUZIÈME VERTÈBRE DORSALE

Les travaux de A. Delmas ont mis en lumière la valeur fonctionnelle de certaines vertèbres (Fig. 30 et 31, d'après Delmas), dans la station verticale. Le *caractère cunéiforme de la cinquième vertèbre lombaire* qui doit faire la transition entre un sacrum plus ou moins horizontal et un rachis vertical est connu de longue date. Par contre, le **rôle de la troisième vertèbre lombaire** commence tout juste à apparaître (Fig. 30). Cette vertèbre, en effet, possède un arc postérieur plus développé, car il sert de *relais musculaire* entre, d'une part les faisceaux lombaires du long dorsal venant de l'os iliaque, et s'insérant sur les apophyses transverses de L_3 et, d'autre part, remontant vers le rachis dorsal, les faisceaux de l'épi-épineux dont l'insertion la plus basse se situe justement sur l'épineuse de L_3. Ainsi (Fig. 31) la troisième lombaire est-elle tirée en arrière par les muscles à insertion sacrée et iliaque pour servir de point d'application à l'action des muscles dorsaux. Elle joue donc un rôle essentiel dans la statique vertébral d'autant plus qu'elle se situe *au sommet de la lordose lombaire* et que *ses plateaux sont parallèles entre eux et horizontaux*. C'est la première vertèbre vraiment mobile du rachis lombaire car on peut considérer que la 4e et la 5e, très amarrées à l'os iliaque et au sacrum, forment une transition statique plutôt que dynamique entre le rachis et le bassin.

La **douzième vertèbre dorsale** par contre constitue le point d'inflexion entre la cyphose dorsale et la lordose lombaire. C'est une vertèbre charnière dont le corps vertébral est relativement important par rapport à l'arc postérieur, en arrière duquel les muscles des gouttières passent en pont sans y prendre d'insertions notables. A. Delmas la compare à « une véritable rotule de l'axe vertébral ».

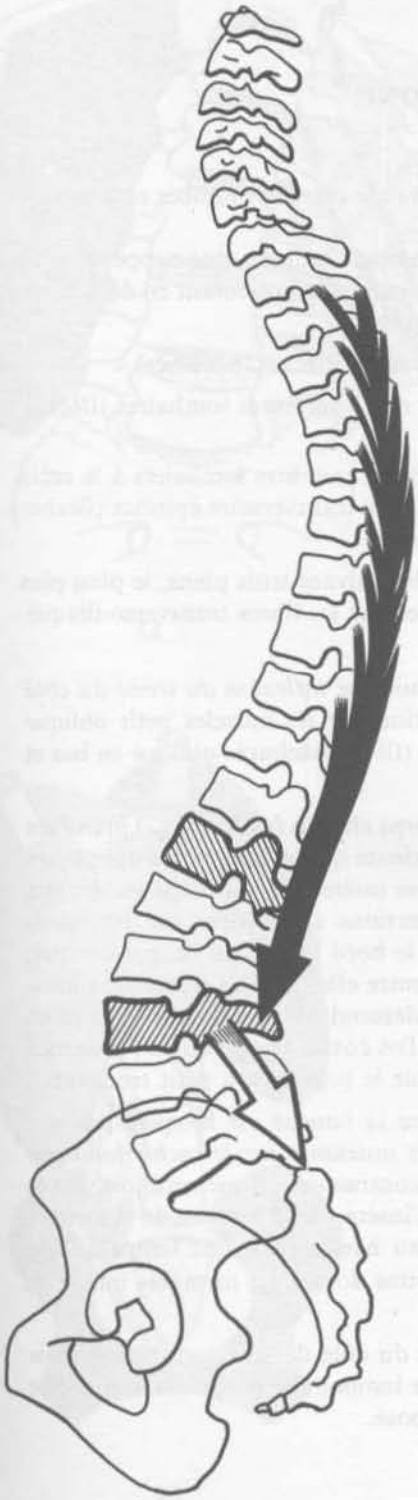

31

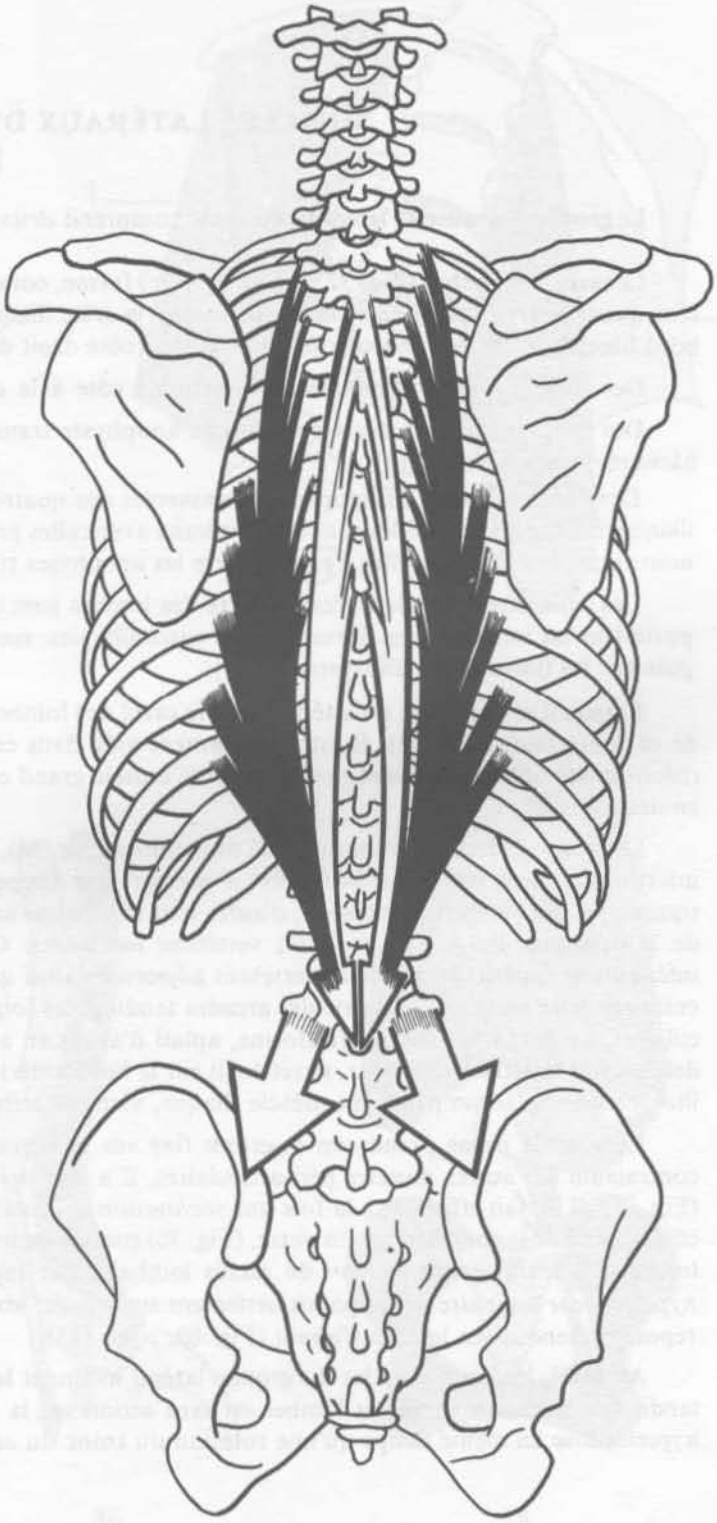

30

MUSCLES LATÉRAUX DU TRONC

Le groupe des muscles latéraux du tronc comprend *deux muscles :* le carré des lombes et le psoas.

Le carré des lombes (Fig. 32, vue antérieure) forme, comme son nom l'indique, une nappe musculaire quadrilatère étendue entre la dernière côte, la crête iliaque et le rachis, et présentant en dehors un bord libre. Il est formé de trois *sortes de fibres* (côté droit de la figure) :

Des fibres unissant directement la dernière côte à la crête iliaque (flèches blanches).

Des fibres unissant la dernière côte aux apophyses transverses des 5 vertèbres lombaires (flèches hâchurées transversalement).

Des fibres unissant les apophyses transverses des quatre premières vertèbres lombaires à la crête iliaque (flèches grisées). Elles sont en continuité avec celles provenant du transversaire épineux (flèches noires) qui apparaissent dans l'espace entre les apophyses transverses.

Les trois catégories de fibres du carré des lombes sont disposées suivant trois plans, le plan plus postérieur est formé par les fibres directes costo-iliaques, recouvertes par les fibres transverso-iliaque, puis par les fibres costo-transversaires (1).

Lorsqu'il se contracte unilatéralement le carré des lombes produit une *inflexion du tronc* du côté de sa contraction (Fig. 33). Il est puissamment aidé dans cette action par les muscles petit oblique (flèche grisée oblique en bas et en dehors) et le muscle grand oblique (flèche hâchurée oblique en bas et en dedans.

Le **psoas** est situé en avant du carré des lombes (Fig. 34), son corps charnu fusiforme (2) prend ses insertions en deux nappes musculaires : d'une part une nappe postérieure qui se fixe sur les apophyses transverses des vertèbres lombaires, d'autre part une nappe antérieure insérée sur les corps vertébraux de la douzième dorsale et des cinq vertèbres lombaires. Ces insertions s'effectuent sur les bords inférieurs et supérieurs des deux vertèbres adjacentes ainsi que sur le bord latéral du disque compris entre ces deux vertèbres. Il existe des arcades tendineuses joignant entre elle les aires d'insertion musculaires. Le corps musculaire fusiforme, aplati d'avant en arrière descend obliquement en bas et en dehors. suit le détroit supérieur, se réfléchit sur le bord antérieur de l'os coxal, au niveau de l'éminence ilio-pectinée et, accompagné du muscle iliaque, vient se terminer sur le sommet du petit trochanter.

Lorsque le psoas prend son insertion fixe sur le fémur et que la hanche est bloquée par une contraction des autres muscles péri-articulaires, il a une *action très puissante sur le rachis lombaire* (Fig. 35). Il lui fait effectuer à la fois une *inclinaison* du côté de sa contraction et une *rotation* vers le côté opposé de la contraction. En outre, (Fig. 36) comme ce muscle s'insère sur le sommet de la lordose lombaise il entraîne une *flexion* du rachis lombaire par rapport au bassin en même temps qu'une *hyperlordose* lombaire qui apparaît nettement sur le sujet en décubitus dorsal, les membres inférieurs reposant étendus sur le plan d'appui (Fig. 62, page 113).

Au total, les deux muscles du groupe latéral inclinent le tronc du côté de leur contraction mais tandis que le muscle carré des lombes est sans action sur la lordose lombaire le psoas détermine une hyperlordose en même temps qu'une rotation du tronc du côté opposé.

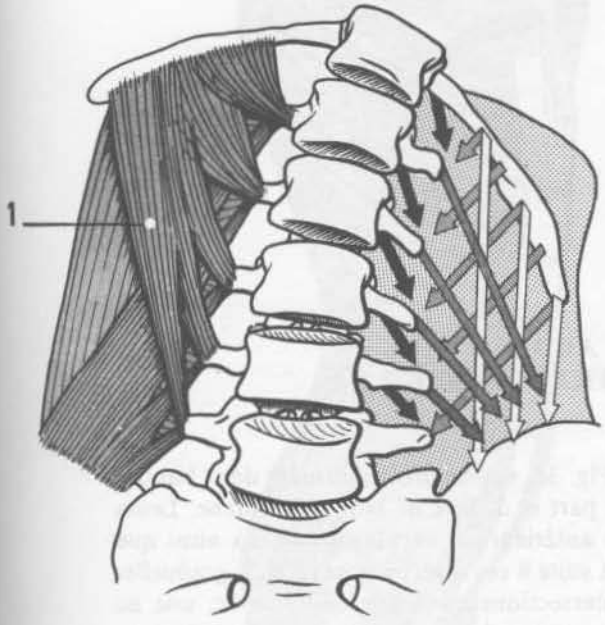

32

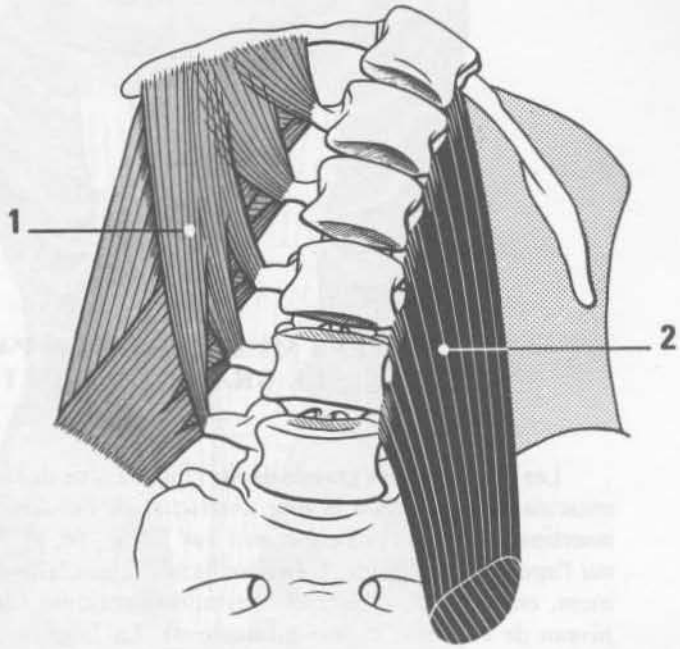

34

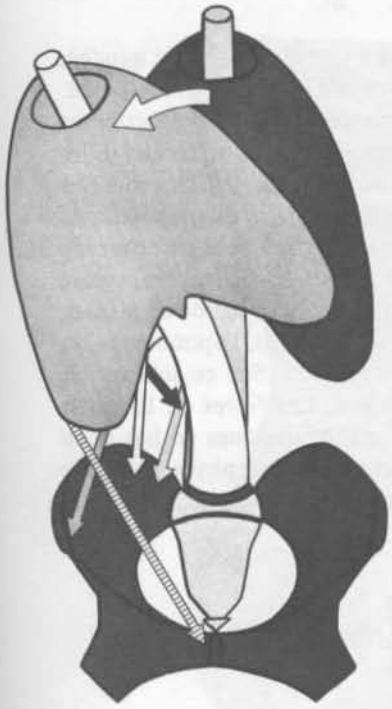

33

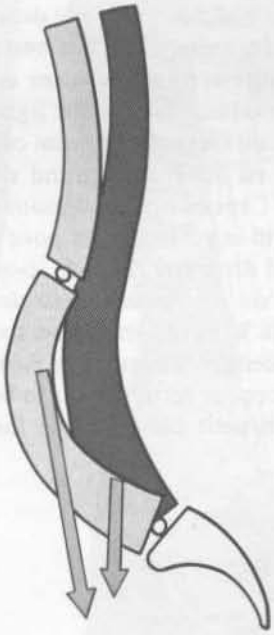

36

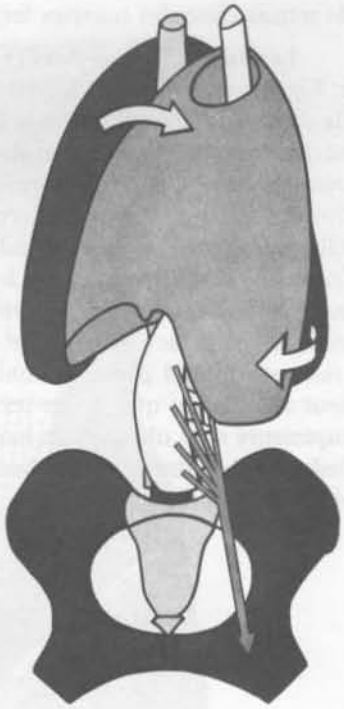

35

LES MUSCLES DE LA PAROI ABDOMINALE : LE GRAND DROIT ET LE TRANSVERSE

Les deux muscles grands droits (Fig. 37, vue de face et Fig. 38, vue de profil) forment deux bandes musculaires étendues à la *face antérieure de l'abdomen,* de part et d'autre de la ligne médiane. Leurs insertions supérieures s'effectuent sur les 5e, 6e, et 7e arcs antérieurs et cartilages costaux ainsi que sur l'apophyse xiphoïde. L'épaisse bande musculaire qui fait suite à ces insertions se rétrécit graduellement, entrecoupée d'intersections aponévrotiques (deux intersections au-dessus de l'ombilic, une au niveau de l'ombilic et une au-dessous). La largeur du corps musculaire est nettement moindre au-dessous de l'ombilic pour donner naissance à un puissant tendon qui se fixe sur le bord supérieur du pubis, sur la symphyse pubienne, en envoyant des expansions du côté opposé et vers les adducteurs. Les deux muscles grand droit sont séparés sur la ligne médiane par un espace plus large au-dessus de l'ombilic qu'au-dessous. Ils sont contenus dans une gaine aponévrotique formée par les aponévroses de terminaison des muscles larges de la paroi abdominale.

Les muscles transverses (Fig. 39, vue de face, le transverse n'a été figuré que sur la moitié gauche, et Fig. 40, vue de profil) forment la couche la plus profonde des muscles larges de la paroi de l'abdomen. Ils s'insèrent en arrière sur le sommet des transverses des vertèbres lombaires ; les fibres musculaires horizontales, se dirigent en dehors et directement en avant et contournent la masse viscérale. Elles donnent naissance à des fibres aponévrotiques suivant une ligne parallèle au bord externe des muscles droits. Cette aponévrose de terminaison du transverse rejoint celle du côté opposé sur la ligne médiane. Elle passe pour sa plus grande partie en arrière du grand droit prenant part à la constitution du *feuillet postérieur de la gaine des droits.* Cependant, *au-dessous de l'ombilic,* l'aponévrose du transverse passe *en avant du muscle grand droit* qui la perfore ainsi pour passer en arrière. A partir de ce niveau, marqué sur la face postérieure du grand droit par *l'arcade aponévrotique de Douglas,* l'aponévrose du transverse prend part à la constitution du *feuillet antérieur de la gaine des droits.* Sur ce schéma on peut aussi noter que seules les fibres de la partie moyenne sont horizontales. Les fibres de la partie supérieure sont obliques en haut et en dedans, celles de la partie inférieure sont obliques en bas et en dedans et les fibres les plus basses viennent se terminer sur le bord supérieur de la symphyse pubienne et du pubis prenant part, avec celles du petit oblique, à la formation du tendon conjoint.

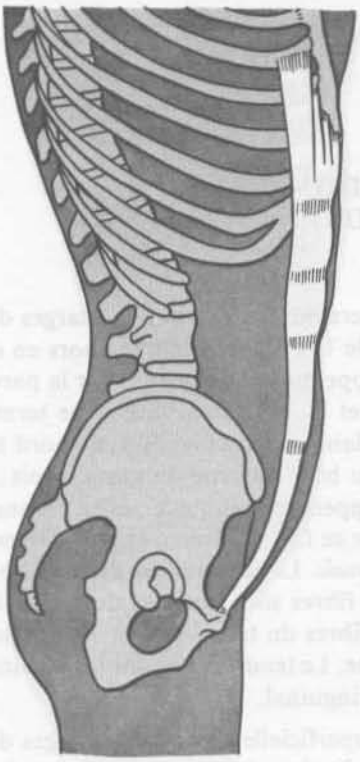

38

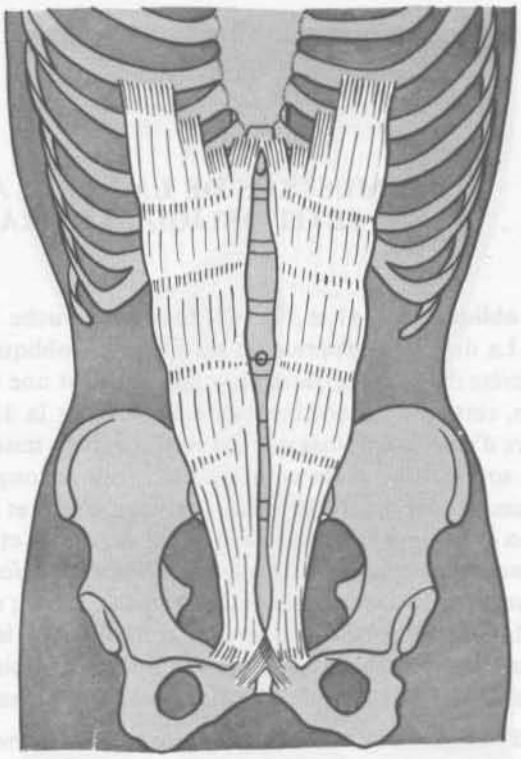

37

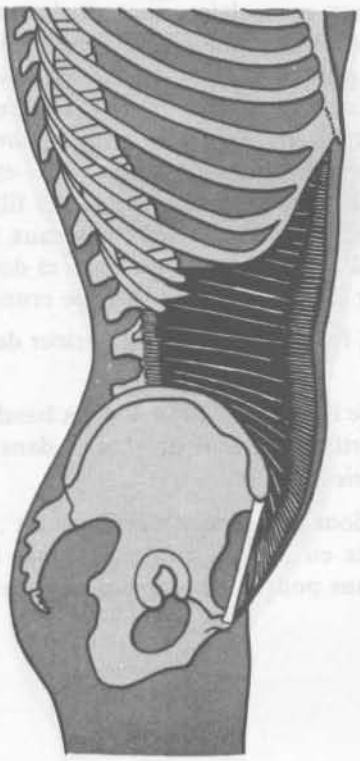

40

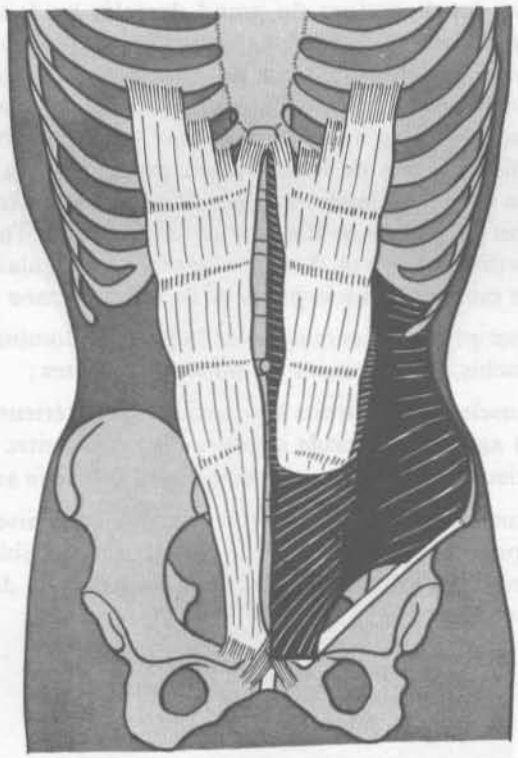

39

MUSCLES DE LA PAROI ABDOMINALE : PETIT OBLIQUE ET GRAND OBLIQUE

Le petit oblique (Fig. 41 et Fig. 42) forme la couche intermédiaire des muscles larges de la paroi abdominale. La direction générale de ses fibres est oblique de bas en haut et de dehors en dedans ; il se fixe sur la crête iliaque ; les fibres charnues forment une nappe musculaire située sur la paroi latérale de l'abdomen, certaines se terminent directement sur la 12e et la 11e côte, d'autres se terminent par l'intermédiaire d'une *aponévrose* qui fait suite au corps musculaire suivant une ligne d'abord horizontale partant du sommer de la 11e côte, puis verticale le long du bord externe du grand droit ; les fibres aponévrotiques se terminent sur le 10e cartilage costal et l'appendice xiphoïde ; elles prennent part à la constitution du *feuillet antérieur de la gaine des droits* et, de ce fait s'entrecroise sur la ligne médiane avec leur homologue opposé formant la *ligne blanche abdominale*. La partie basse du petit oblique s'insère directement sur la partie externe de l'arcade crurale ; ses fibres sont horizontales puis obliques en bas et en dedans ; elles forment le *tendon conjoint* avec les fibres du transverse et se terminent sur le bord supérieur de la symphyse pubienne et sur l'épine pubienne. Le tendon conjoint limite ainsi, avec la partie interne de l'arcade crurale, l'orifice profond du canal inguinal.

Le grand oblique (Fig. 43 et Fig. 44) forme la couche superficielle des muscles larges de la paroi abdominale; la direction générale de ses fibres est oblique de haut en bas et de dehors en dedans. Ses digitations charnues s'insèrent sur les sept dernières côtes; elles se recouvrent de bas en haut et elles sont intriquées avec les digitations du grand dentelé; les faisceaux musculaires sont situés sur la paroi latérale de l'abdomen et donnent naissance à une *aponévrose* suivant une ligne de transition d'abord verticale, parallèle au bord externe du muscle grand droit, puis oblique en bas et en arrière. Cette aponévrose prend part à la constitution du *feuillet antérieur de la gaine des droits* et s'entrecroise sur la ligne médiane avec son homologue opposé pour contribuer à la formation de la *ligne blanche abdominale*. Les fibres issues de la digitation insérées sur la 9e côte s'insèrent sur le pubis et envoient des expansion aponévrotiques vers les adducteurs du même côté et du côté opposé. Les fibres issues de la digitation partant de la 10e côte se terminent sur l'arcade crurale, ces deux faisceaux tendineux délimitent l'*orifice superficiel du canal inguinal*, triangulaire à sommet supéro-externe, et dont la base inféro-interne est formé par le pubis et l'épine pubienne sur laquelle s'insère l'arcade crurale.

De la description de ces muscles de la paroi abdominale, formant le groupe antérieur des muscles moteurs du rachis, il faut retenir les notions suivantes :

— les muscles grands droits à la partie toute antérieure de l'abdomen forment deux bandes musculaires agissant *à grande distance du rachis* entre l'orifice inférieur du thorax dans sa partie antérieure et la ceinture pelvienne dans sa partie antérieure.

— les muscles larges forment trois couches successives dont la direction des fibres est : transversale pour la couche profonde du transverse, oblique en haut et en dedans pour la couche moyenne du petit oblique, oblique en bas et en dedans pour la couche superficielle du grand oblique (voir Fig. 31, p. 151).

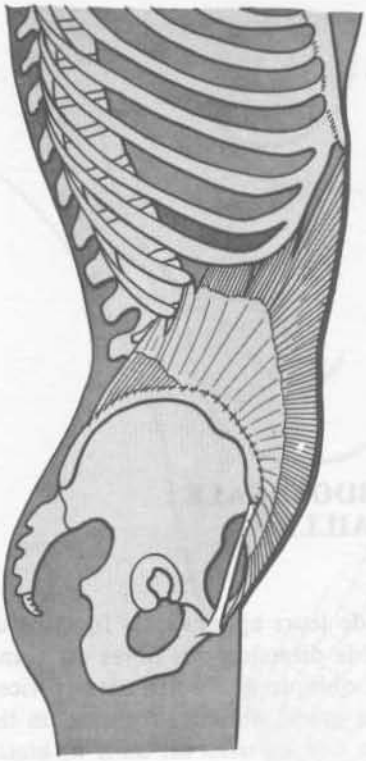

42

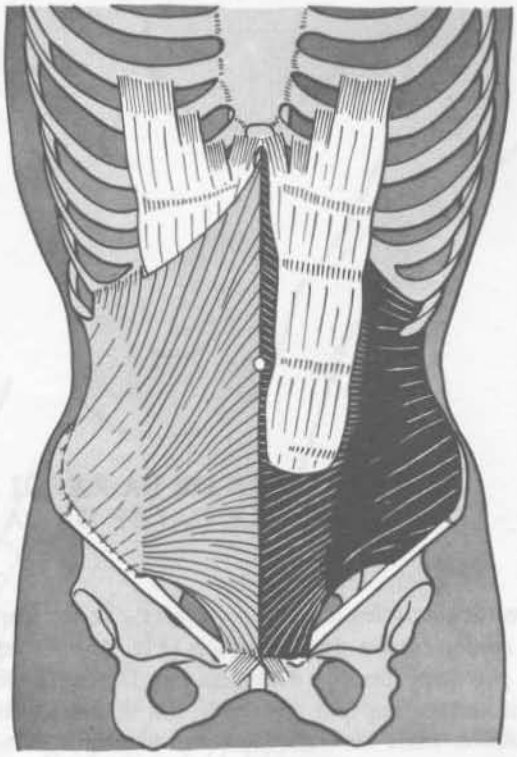

41

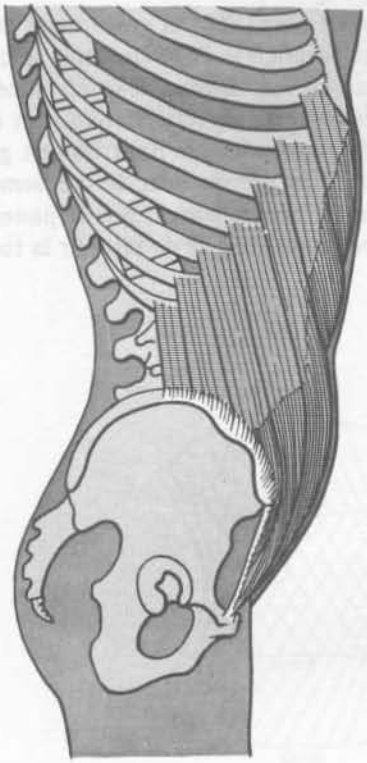

44

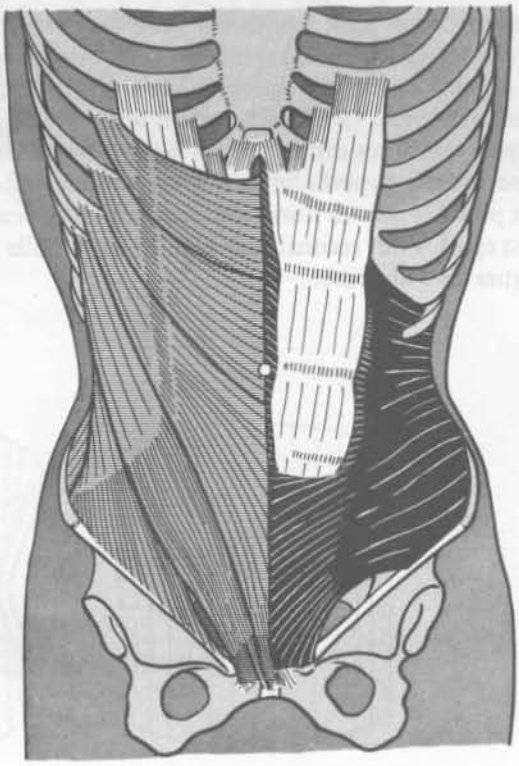

43

MUSCLES DE LA PAROI ABDOMINALE : LE GALBE DE LA TAILLE

Les fibres des muscles larges prolongées par les fibres de leurs aponévroses forment un tissage, un *véritable corset* autour de l'abdomen (Fig. 45). En effet la direction des fibres du grand oblique d'un côté se prolonge dans la direction des fibres du petit oblique de l'autre côté et vice-versa. Si bien que, considérés dans leur ensemble, ces muscles petit et grand obliques forment un tissage non pas rectangulaire, mais losangique; les couturières diraient que ce tissu est *dans le biais*. Ceci lui permet de s'adapter au galbe de la taille. On peut même dire que ce biais détermine littéralement le creux de la taille.

Une démonstration peut facilement faire apparaître ce fait (Fig. 46) : si entre deux cercles, on tend des fils ou des élastiques (A), lorsque leur direction est parallèle à l'axe qui unit le centre des deux cercles, on obtient une surface cylindrique. Si maintenant on fait tourner le cercle supérieur par rapport au cercle inférieur (B), les fils restent tendus mais prennent une direction oblique et la surface qui « enveloppe » toutes ces droites est un *hyperboloïde de révolution* dont le pourtour est galbé sous la forme d'une courbe hyperbolique. Ce mécanisme fait fort bien comprendre le creusement de la taille d'autant plus net que les fibres obliques sont plus tendues et naturellement que le pannicule adipeux est moins épais. Pour reconstituer le galbe de la taille il est donc indiqué de rétablir la tonicité des muscles obliques de l'abdomen.

45

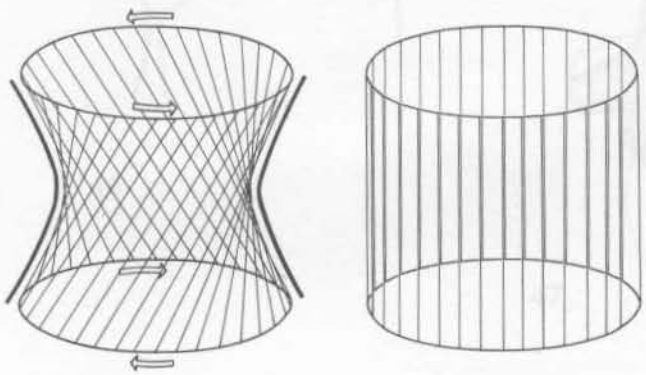

46

MUSCLES DE LA PAROI ABDOMINALE : LA ROTATION DU TRONC

La **rotation sur l'axe rachidien** est réalisée par les *muscles des gouttières vertébrales* et par les *muscles larges de l'abdomen.*

La contraction unilatérale des muscles des gouttières vertébrales a un léger effet rotatoire, mais la couche musculaire la plus profonde, celle du *transversaire épineux* (Fig. 47) a une action de rotation beaucoup plus marquée : en prenant appui sur les apophyses transverses sous-jacentes le transversaire épineux (T.E.) tire en dehors l'apophyse épineuse de la vertèbre sus-jacente. Il détermine ainsi une rotation vers le côté opposé de sa contraction.

Lors de la rotation du tronc, l'action essentielle est effectuée par *les muscles obliques de l'abdomen* (Fig. 48). En effet, leur trajet enroulé en spirale autour de la taille leur donne une grande efficacité ainsi que leurs insertions à distance du rachis sur la cage thoracique, ce qui mobilise non seulement le rachis lombaire mais aussi le rachis dorsal inférieur. Pour obtenir la rotation du tronc *vers la gauche* (Fig. 48) il faut mettre en jeu d'une part le *grand oblique du côté droit*, d'autre part, le *petit oblique du côté gauche*. Il est remarquable que ces deux muscles soient enroulés dans le même sens autour de la taille (Fig. 49) et que leurs fibres musculaires et aponévrotiques soient en continuité dans la même direction. *Ils sont donc synergiques pour cette action de rotation.*

49

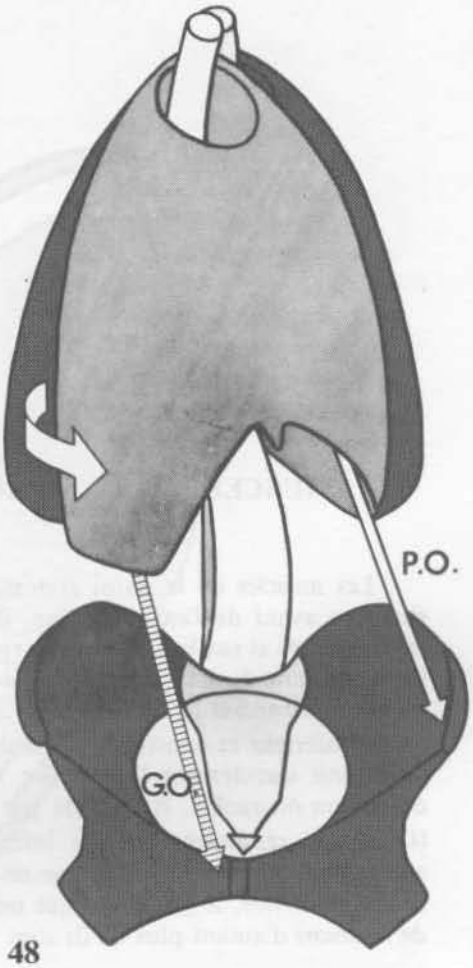

48

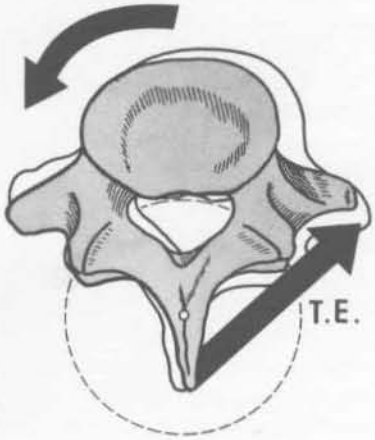

47

MUSCLES DE LA PAROI ABDOMINALE : LA FLEXION DU TRONC

Les muscles de la paroi abdominale sont des *fléchisseurs puissants du tronc* (Fig. 50). Etant situés en avant de l'axe rachidien, ils mobilisent l'ensemble du rachis vers l'avant sur la charnière lombo-sacrée et sur la charnière dorso-lombaire. Leur action est très puissante, car elle s'effectue par l'intermédiaire de **deux grands bras de levier** : le *bras de levier inférieur*, constitué par la distance promonto-pubienne et le *bras de levier supérieur* schématisé par la console prenant appui sur le rachis dorsal inférieur et constitué par la distance dorso-xiphoïdienne; le grand droit de l'abdomen (GD) qui réunit directement l'appendice xiphoïde à la symphyse pubienne a une action très puissante de flexion du rachis. Il est aidé par deux muscles larges, le petit oblique (P.O.), le grand oblique (G.O.) qui réunissent l'orifice inférieur du thorax au bord supérieur de la ceinture pelvienne; alors que le grand droit constitue un *tendeur direct*, le petit oblique constitue un *tendeur oblique en bas et en arrière*, le grand oblique un *tendeur oblique en bas et en avant*. Ils jouent en outre le rôle de *haubans* d'autant plus qu'ils sont plus obliques.

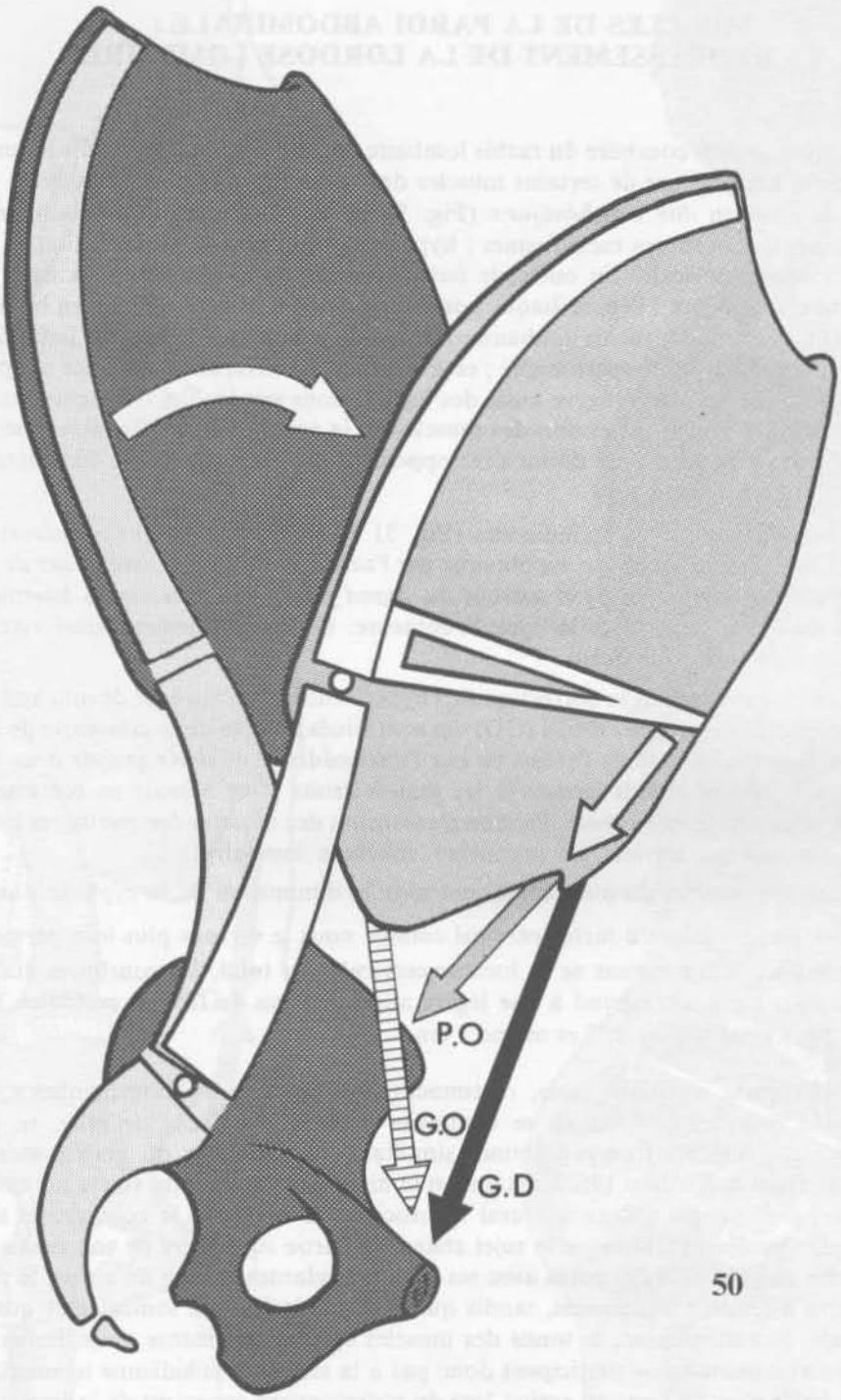

50

MUSCLES DE LA PAROI ABDOMINALE : LE REDRESSEMENT DE LA LORDOSE LOMBAIRE

La plus ou moins grande courbure du rachis lombaire dépend non seulement du tonus des abdominaux et rachidiens mais encore de certains muscles des membres inférieurs rattachés à la ceinture pelvienne. Dans la *position dite «asthénique»* (Fig. 51 B) le relâchement musculaire entraîne une exagération de toutes les courbures rachidiennes : hyperlordose lombaire, accentuation de la cyphose dorsale et de la lordose cervicale. En outre, le *bassin bascule en antéversion :* la ligne qui réunit l'épine iliaque antéro-supérieure à l'épine iliaque postéro-supérieure devient oblique en bas et en avant. Le muscle psoas (P), qui fléchit le rachis lombaire sur le bassin et accentue la lordose lombaire, aggrave encore cette déformation par son hypertonicité ; cette attitude asthénique est souvent adoptée par des sujets sans énergie ni volonté. On observe aussi des incurvations semblables du rachis chez la femme en état de grossesse avancé où la distension des muscles de la paroi abdominale, ainsi que le déplacement vers l'avant du centre de gravité dû au développement du fœtus, perturbe considérablement la statique pelvienne et rachidienne.

Le redressement des courbures rachidiennes (Fig. 51 A) prend son origine au niveau du pelvis. La correction de l'antéversion du bassin est obtenue par l'action des muscles *extenseurs de la hanche:* la contraction des *ischio-jambiers* (IJ) et surtout du *grand fessier* (F) entraîne la bascule du pelvis en arrière et rétablit l'horizontalité de la ligne bi-épineuse. Le sacrum devient ainsi vertical, ce qui diminue la courbure du rachis lombaire.

Le rôle le plus important dans la correction de l'hyperlordose lombaire est dévolu aux muscles de l'abdomen et en particulier les *grands droits* (GD) qui sont situés du côté de la convexité de la courbure lombaire et qui agissent comme nous l'avons vu par l'intermédiaire de *deux grands bras de levier.* Il suffit donc de contracter les grands fessiers et les grands droits pour obtenir un redressement de la lordose lombaire. A partir de ce moment, l'action d'extension des muscles des gouttières lombaires (S) peut obtenir la traction en arrière des premières vertèbres lombaires.

La contraction des muscles du plan dorsal entraine la diminution de la cyphose dorsale.

La mise en jeu des muscles du rachis cervical comme nous le verrons plus loin permet d'obtenir de la même manière un redressement de la lordose cervicale. Au total, les courbures étant effacées, le rachis est plus haut (cela correspond à une légère augmentation de l'indice rachidien de Delmas) et le même sujet peut ainsi gagner 1, 2 et même 3 cm.

Voici donc la théorie classique, mais, récemment, des études «inclinométriques» ont montré (Klausen 1965) que l'ensemble du rachis se comporte comme une *flèche de grue,* en position de porte-à-faux antérieur. Les électromyogrammes simultanés des muscles du plan postérieur et des abdominaux (Asmussen & Klausen 1962) mettent en lumière que chez quatre sujets sur cinq la station debout contrôlée par le simple réflexe postural inconscient ne nécessite la contraction tonique que des muscles du plan postérieur. Lorsque le sujet charge la partie supérieure de son rachis en portant un poids sur la tête ou en tenant des poids avec ses mains pendantes le long du corps, le porte-à-faux antérieur du rachis augmente légèrement, tandis que diminue la lordose lombaire et que s'accentue la cyphose dorsale. Simultanément, le tonus des muscles spinaux augmente pour limiter le porte-à-faux. Les muscles abdominaux ne participent donc pas à la statique rachidienne inconsciente, ce qui ne veut pas dire qu'ils n'entrent pas en action lors du redressement conscient de la lordose lombaire, dans la position du «garde-à-vous» par exemple, ou dans le port de lourdes charges en porte-à-faux avant.

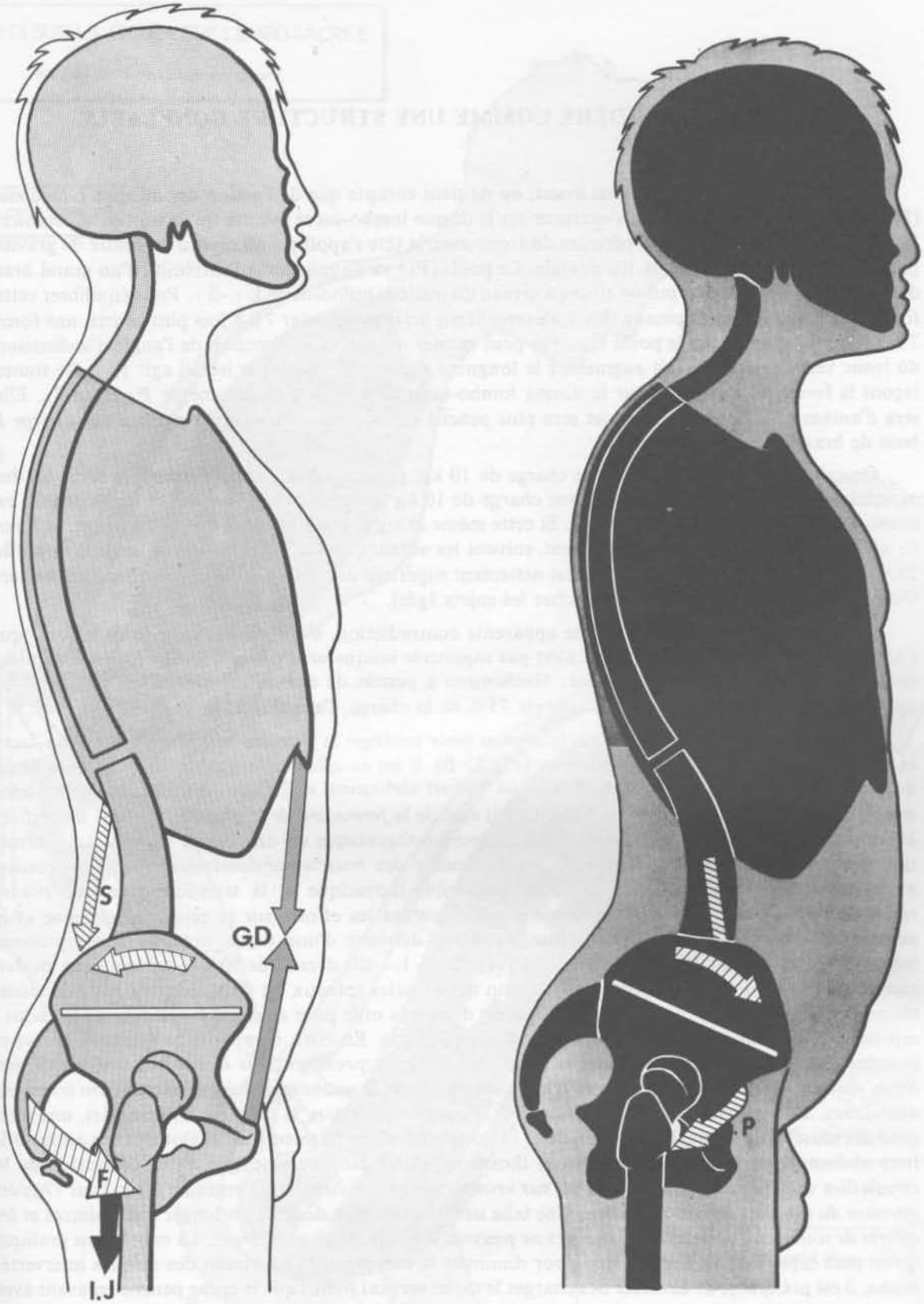

A B

51

Si, dans la **position penchée en avant,** on ne tient compte que de l'action des muscles rachidiens (Fig. 52), le calcul des efforts qui s'exercent sur le disque lombo-sacré montre qu'ils sont *considérables.* En effet, le poids de la partie supérieure du tronc avec la tête s'applique au niveau du centre de gravité partiel (P) situé juste devant la 10e dorsale. Ce poids (P_1) va s'appliquer à l'extrémité d'un grand bras de levier, dont le point d'appui est situé au niveau du nucléus pulposus de L_5-S_1. Pour équilibrer cette force, il faut aux muscles spinaux (S_1), s'exerçant sur un bras de levier 7 à 8 fois plus courts, une force 7 à 8 fois plus grande que le poids P_1. On peut calmer ces forces en fonction de l'angle d'inclinaison du tronc vers l'avant, qui fait augmenter la longueur du bras de levier sur lequel agit P_1. De toutes façons la force qui s'exercent sur le disque lombo-sacré sera égale à la somme de P_1 et de S_1. Elle sera d'autant plus élevée que le sujet sera plus penché en avant et surtout qu'il portera une charge à bout de bras.

On calcule que pour soulever une charge de 10 kg, genoux fléchis, tronc vertical, la force S_1 des muscles spinaux est de 141 kg. La même charge de 10 kg soulevée genoux tendus et corps penché en avant demande une force S_1 de 256 kg. Si cette même charge est portée bras tendus en avant, la force S_1 nécessaire est de 363 kg. A ce moment, suivant les auteurs, la charge subie par le nucléus serait de 282 à 726 kg et même 1 200 kg, ce qui est nettement supérieur aux charges de rupture des disques vertébraux (800 kg avant 40 ans, 450 kg chez les sujets âgés).

Deux faits peuvent expliquer cette apparente contradiction, d'une part la totalité de la force qui s'applique sur le disque intervertébral n'est pas supportée uniquement par le nucleus. La prise de pression à l'intérieur même du nucléus par Nachemson a permis de démontrer que lorsqu'une force est appliquée sur un disque le nucléus supporte 75% de la charge, l'annulus 25%.

D'autre part, *l'ensemble du tronc intervient* pour soulager la pression sur le disque lombo-sacré et les disques du rachis lombaire inférieur (Fig 52 B). Il est en effet remarquable que lors des efforts de soulèvement, on effectue instinctivement un « effort abdominal ». En quoi consiste cet effort abdominal, encore appelé manœuvre de Valsalva? Il associe la *fermeture de la glotte* et de tous les orifices abdominaux, qui va transformer la cavité abdomino-thoracique en une cavité close, à la contraction soutenue des muscles expirateurs, en particulier *des muscles abdominaux.* Ainsi la pression augmente considérablement dans la cavité abdomino-thoracique et la transforme en une *poutre rigide* située en avant du rachis lui-même et transmettant les efforts sur la ceinture pelvienne et le périnée. L'intervention de cette **structure gonflable** diminue d'une façon notable la compression longitudinale au niveau des disques : sur le disque D_{12} - L_1 elle décroît de 50 %et sur le disque lombo-sacré de 30 %. Pour la même raison, la tension des muscles spinaux est diminuée de 55 %. Ce mécanisme de l'hyperpression thoraco-abdominale est donc très utile pour soulager les efforts sur le rachis : cependant il ne peut agir que pendant des temps très courts. En effet, il suppose une *apnée absolue* et entraîne des perturbations circulatoires importantes : *hyperpression dans le système veineux céphalique, diminution du retour veineux au cœur, diminution de la quantité de sang contenue dans les parois alvéolaires, augmentation de la résistance dans la petite circulation.* Il suppose, d'autre part, une intégrité des muscles de la sangle abdominale et la possibilité d'une fermeture de la glotte et des autres orifices abdominaux. Enfin, l'hyperpression thoraco-abdominale s'accompagne d'une dérivation de la circulation veineuse de retour par les *plexus veineux péri-rachidiens.* Ceci entraîne à son tour *l'hyperpression du liquide céphalo-rachidien.* Une telle situation ne peut donc se prolonger indéfiniment et *les efforts de soulèvement de lourdes charges ne peuvent être que brefs et intenses.* La conclusion pratique qu'on peut cependant en tirer est que pour diminuer la compression au niveau des disques intervertébraux, il est préférable de soulever des charges le tronc vertical plutôt que le tronc penché en avant avec un porte-à-faux important. C'est le conseil qui doit être donné aux sujets exposés aux hernies discales.

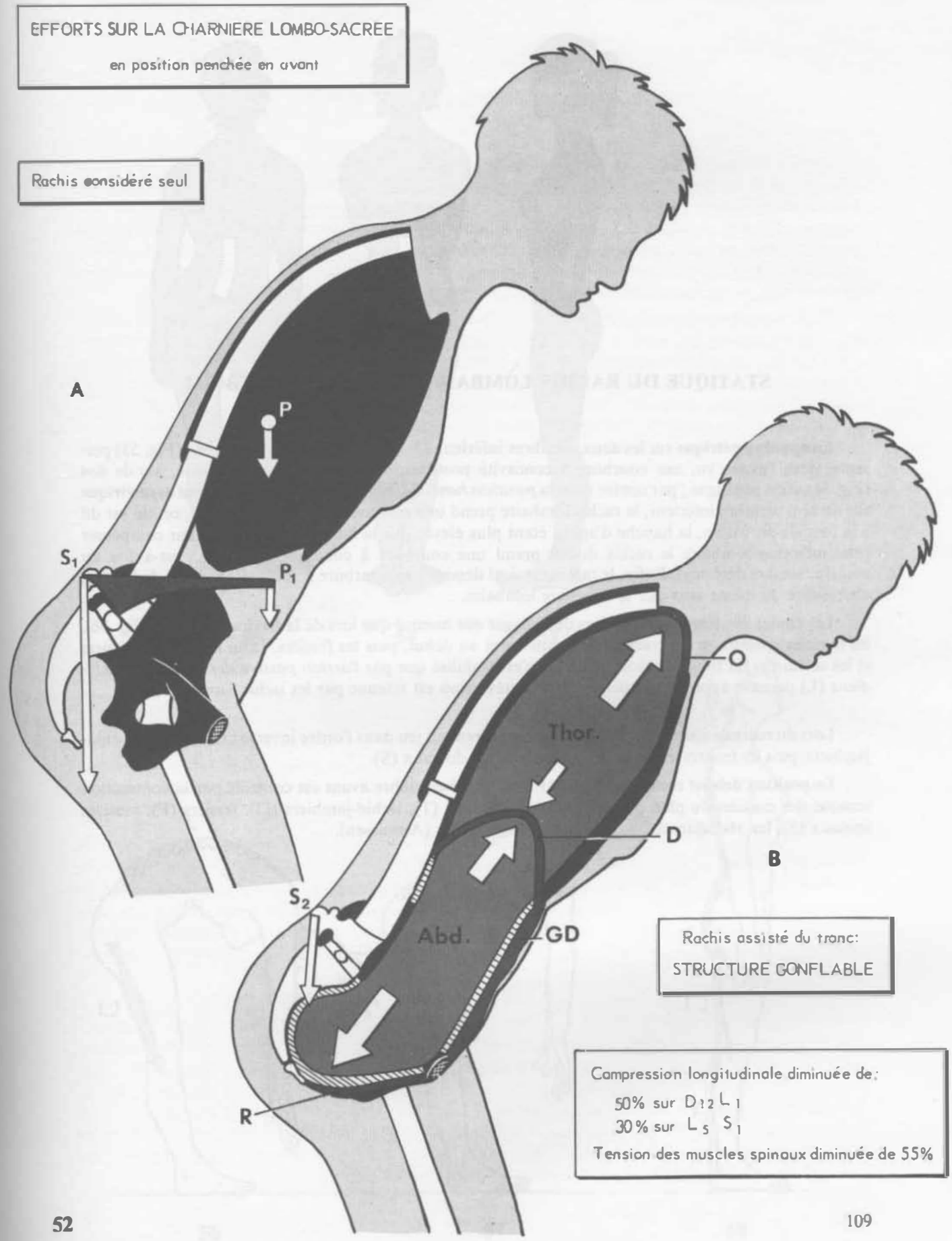
EFFORTS SUR LA CHARNIERE LOMBO-SACREE
en position penchée en avant
Rachis considéré seul
A
P
S1
P1
O
Thor.
D
B
S2
Abd.
GD
R
Rachis assisté du tronc:
STRUCTURE GONFLABLE
Compression longitudinale diminuée de:
50% sur D12 L1
30% sur L5 S1
Tension des muscles spinaux diminuée de 55%

STATIQUE DU RACHIS LOMBAIRE EN POSITION DEBOUT

En **appui symétrique** sur les deux membres inférieurs, le rachis lombaire vu de profil (Fig. 53) présente, nous l'avons vu, une courbure à concavité postérieure appelée lordose lombaire. Vu de dos (Fig. 54), il est rectiligne ; par contre dans la *position hanchée* (Fig. 55) c'est-à-dire en **appui asymétrique** sur un seul membre inférieur, le rachis lombaire prend une concavité du côté de l'appui, ce qui est dû à la bascule du bassin, la hanche d'appui étant plus élevée que la hanche déchargée. Pour compenser cette inflexion lombaire le rachis dorsal prend une courbure à concavité opposée, c'est-à-dire du côté du membre déchargé. Enfin, le rachis cervical dessine une courbure à concavité du côté de l'appui, c'est-à-dire du même sens que la courbure lombaire.

Les études électromyographiques de Brügger ont montré que lors de la **flexion** du **tronc** (Fig. 56), les muscles spinaux se contractent énergiquement au début, puis les fessiers, enfin les ischio-jambiers et les soléaires. En fin de flexion, le rachis n'est stabilisé que par l'*action passive des ligaments rachidiens* (L) prenant appui sur le pelvis dont l'antéversion est retenue par les ischio-jambiers (IJ).

Lors du **redressement** (Fig. 57), les muscles entrent en jeu dans l'ordre inverse : d'abord, les ischio-jambiers, puis les fessiers, ensuite les lombaires et les dorsaux (S).

En position **debout rectiligne** (Fig. 58), le léger déséquilibre avant est contrôlé par la contraction tonique des muscles du plan postérieur, triceps suraux (T), ischio-jambiers (IJ), fessiers (F), muscles spinaux (S), les abdominaux étant, par contre, relâchés (Asmussen).

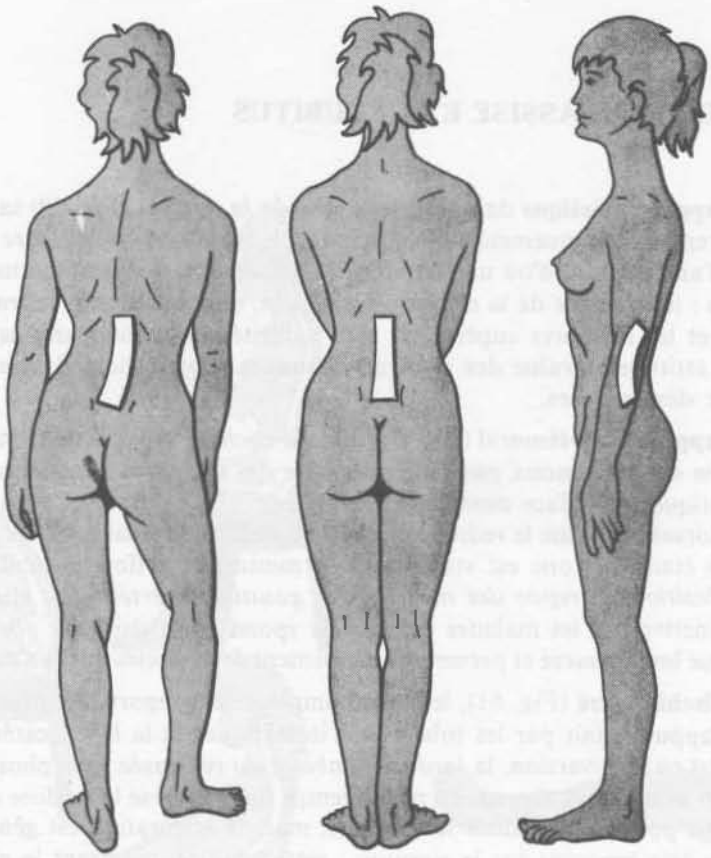

55 54 53

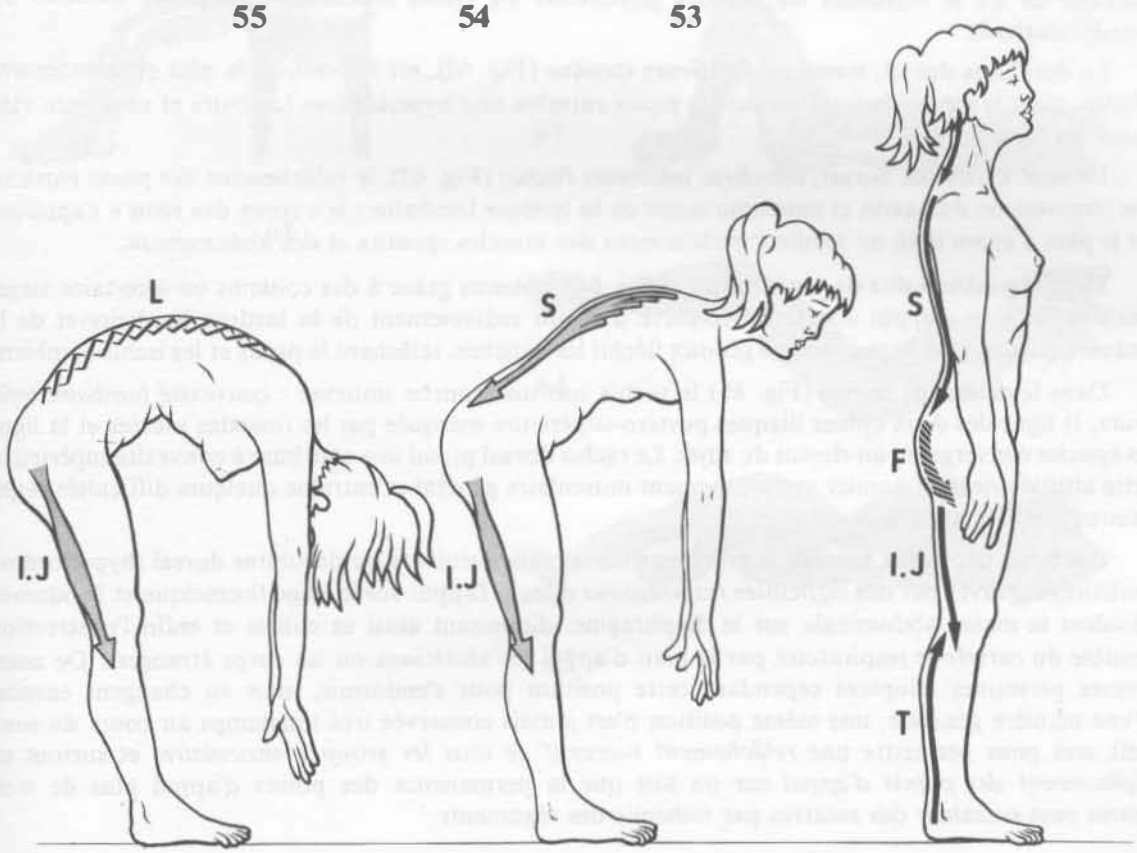

56 57 58

POSITION ASSISE ET DÉCUBITUS

Dans la **position assise en appui ischiatique** dans l'attitude dite de *la dactylo* (Fig. 59) sans appui sur le dossier, le poids du tronc reposant uniquement sur les ischions, le *bassin est en équilibre instable,* plutôt sollicité dans le sens de l'antéversion, d'où une hyperlordose lombaire et une accentuation des courbures dorsales et cervicales : les muscles de la ceinture scapulaire, et spécialement le *trapèze* qui suspend la ceinture scapulaire et les membres supérieurs, sont sollicités pour maintenir la statique rachidienne. A la longue cette attitude entraîne des douleurs, connues sous le nom de « syndrome des dactylos » ou de syndrome des trapèzes.

Dans la **position assise en appui ischio-fémoral** (Fig. 60) dite du *cocher de fiacre,* le tronc penché en avant reposant même parfois sur les genoux par l'intermédiaire des membres supérieurs, l'appui se fait sur les tubérosités ischiatiques et la face postérieure des cuisses. Le bassin est en *antéversion* et l'exagération de la cyphose dorsale entraîne le redressement de la lordose lombaire. Si les membres supérieurs agissent comme des étais, le tronc est stable avec le minimum d'effort musculaire et le sommeil est même possible. *Position de repos des muscles des gouttières vertébrales,* elle est très souvent adoptée de façon instinctive par les malades atteints de spondylolisthésis, car *elle diminue l'effet de cisaillement* sur le disque lombo-sacré et permet le relâchement des muscles du plan postérieur.

Dans la position **en appui ischio-sacré** (Fig. 61), le tronc complètement reporté en arrière repose sur le dossier de la chaise et l'appui se fait par les tubérosités ischiatiques et la face postérieure du sacrum et du coccyx ; le bassin est en rétroversion, la *lordose lombaire est redressée,* la cyphose dorsale exagérée et la tête peut pendre en avant sur le thorax, en même temps que s'inverse la lordose cervicale. C'est aussi une position de repos pouvant entraîner le sommeil, mais la respiration est gênée par la flexion du cou et le poids de la tête reposant sur le sternum : cette position réduisant le glissement antérieur de L_5 et relâchant les muscles postérieurs du rachis lombaire, soulage les douleurs du spondylolisthésis.

Le décubitus dorsal, membres inférieurs étendus (Fig. 62), est la position la plus communément adoptée pour le repos : la traction sur les psoas entraîne une hyperlordose lombaire et creuse un vide «sous les reins ».

Dans le **décubitus dorsal, membres inférieurs fléchis** (Fig. 63), le relâchement des psoas entraîne une rétroversion du bassin et une diminution de la lordose lombaire : le « creux des reins » s'applique sur le plan d'appui d'où un meilleur relâchement des muscles spinaux et des abdominaux.

Dans la **position dite de « relaxation »** (Fig. 64), obtenue grâce à des coussins ou à certains sièges spéciaux, le plan d'appui dorsal est concave d'où un redressement de la lordose lombaire et de la lordose cervicale ; un appui sous les genoux fléchit les hanches, relâchant le psoas et les ischio-jambiers.

Dans le **décubitus latéral** (Fig. 65) le rachis suit une courbe sinueuse : *convexité lombaire inférieure,* la ligne des deux épines iliaques postéro-supérieure marquée par les fossettes sacrées et la ligne des épaules convergeant au-dessus du sujet. Le rachis dorsal prend une courbure à convexité supérieure. Cette attitude ne peut donner un relâchement musculaire général et entraîne quelques difficultés respiratoires lors des anesthésies.

Quant au **décubitus ventral,** il présente tous les inconvénients du décubitus dorsal (hyperlordose lombaire) aggravés par des *difficultés respiratoires* dûes à l'appui sur la cage thoracique et l'abdomen refoulant la masse abdominale sur le diaphragme, diminuant ainsi sa course et enfin l'obstruction possible du carrefour respiratoire par le plan d'appui les sécrétions ou les corps étrangers. De nombreuses personnes adoptent cependant cette position pour s'endormir, mais en changent ensuite. D'une manière générale, une même position n'est jamais conservée très longtemps au cours du sommeil, ceci pour permettre une *relâchement successif de tous les groupes musculaires* et surtout un *déplacement des points d'appui* car on sait que la permanence des points d'appui plus de trois heures peut entraîner des escarres par ischémie des téguments.

59

60

61

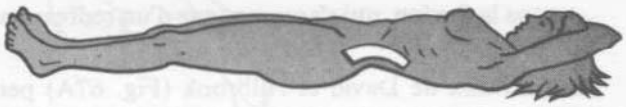

62

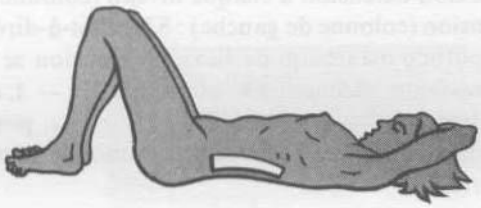

63

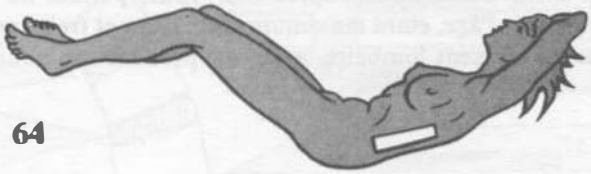

64

65

AMPLITUDE DE FLEXION-EXTENSION DU RACHIS LOMBAIRE

Les amplitudes de flexion-extension du rachis lombaire sont très *variables suivant les individus et suivant l'âge*. Tous les chiffres avancés sont donc des cas particuliers ou des moyennes. On peut cependant retenir (Fig. 66) :

— que **l'extension**, qui s'accompagne d'une hyperlordose lombaire, a une amplitude de 30°

— que la **flexion**, qui s'accompagne d'un redressement de la lordose lombaire, a une amplitude de 40°.

Les travaux de David et Allbrook (Fig. 67A) permettent de connaître l'*amplitude individuelle* de flexion-extension à chaque niveau (colonne de droite) et l'*amplitude totale et cumulée* de la flexion extension (colonne de gauche) : 83°, c'est-à-dire assez voisine des 70° précédemment cités. D'autre part, l'amplitude maximum de flexion-extension se situe entre L_4 et L_5 : 24°, puis, par ordre d'amplitude décroissante, viennent les interlignes L_3 — L_4 et L_5 — S_1 à égalité pour 18° et à presque égalité les interlignes L_2 — L_3 pour 12° et L_1 — L_2, pour 11°. Le rachis lombaire inférieur apparaît ainsi pour ces auteurs comme beaucoup plus mobile dans le plan de la flexion extension que le rachis lombaire supérieur.

Comme il fallait s'y attendre les *amplitudes de la flexion sont très différentes suivant l'âge* (Fig. 67B). Ce tableau, d'après S.S. Tanz, permet de constater que la mobilité du rachis lombaire décroît avec l'âge, étant maximum entre deux et treize ans. Le maximum de mobilité se situe à la partie basse du segment lombaire, avec une prédilection pour l'espace L_4 — L_5.

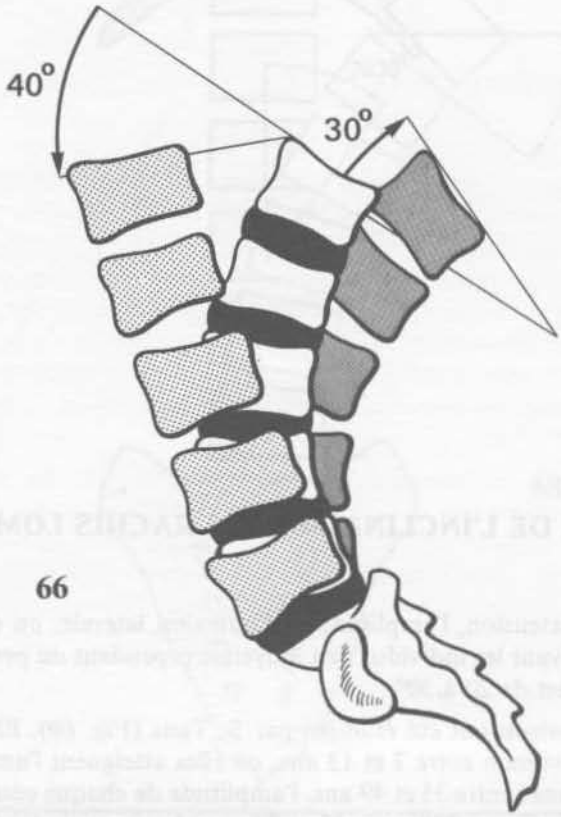

66

AMPLITUDE DE LA FLEXION
Suivant l'âge
(d'après S.S. TANZ)

2 → 13	35 → 49	50 → 64	65 → 77
	6°	4°	2°
10°	8°	5°	5°
13°	9°	8°	3°
17°	12°	8°	7°
24°	8°	8°	7°

B

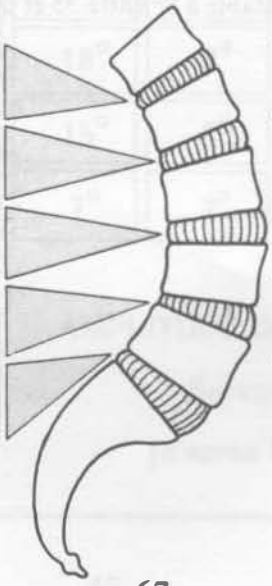



A

67

AMPLITUDE DE L'INCLINAISON DU RACHIS LOMBAIRE

Comme pour la flexion-extension, l'amplitude de l'inflexion latérale, ou encore de l'**inclinaison**, est variable suivant l'âge et suivant les individus : en moyenne cependant on peut dire (Fig. 68) que de chaque côté cette inclinaison est de 20 à 30°

Les amplitudes de l'inclinaison ont été étudiées par S. Tanz (Fig. 69). Elles diminuent notablement avec l'âge, elles sont maximum entre 2 et 13 ans, où elles atteignent l'amplitude de 62° de part et d'autres de la position médiane ; entre 35 et 49 ans, l'amplitude de chaque côté n'est plus que de 31° ; elle tombe à 29° entre 50 et 64 ans et à 22° entre 65 et 77 ans. Après avoir été très importante jusqu'à 13 ans, l'inflexion latérale reste donc relativement stable aux alentours de 30° de 35 à 64 ans, puis tombe à 20°. A l'âge moyen de la vie, l'amplitude totale de l'inflexion entre la droite et la gauche est donc de 60°, ce qui est à peu près égal à l'amplitude totale de flexion-extension du rachis lombaire. Il est intéressant de noter que l'amplitude segmentaire de l'inclinaison au niveau du disque L_5-S_1 est très faible puisque de 7° dans le jeune âge elle tombe très rapidement à 2 et 1° et même 0° dans l'âge avancé. L'amplitude maximum se situe entre L_4 et L_5 et surtout entre L_3 et L_4 où elle est de 16° dans le jeune âge, puis reste relativement stable à 8° entre 35 et 64 ans, pour tomber à 6° dans l'âge avancé.

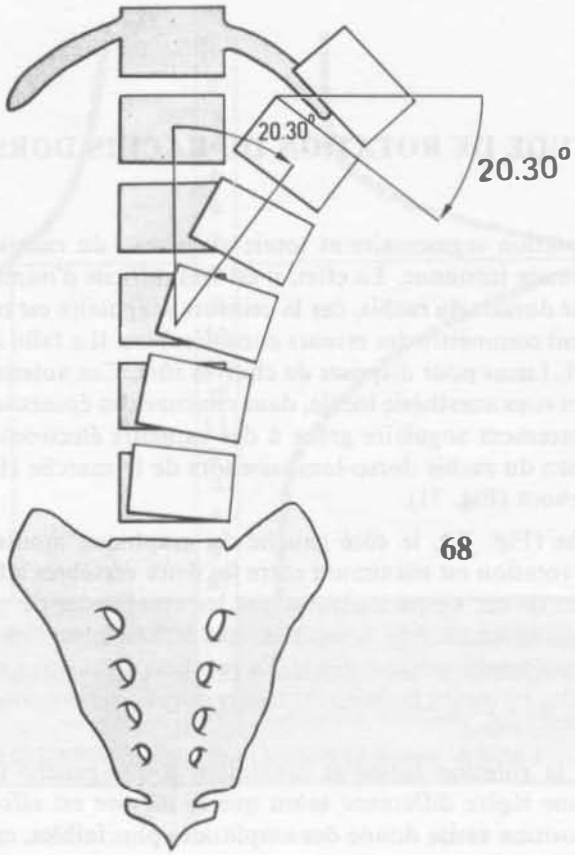

68

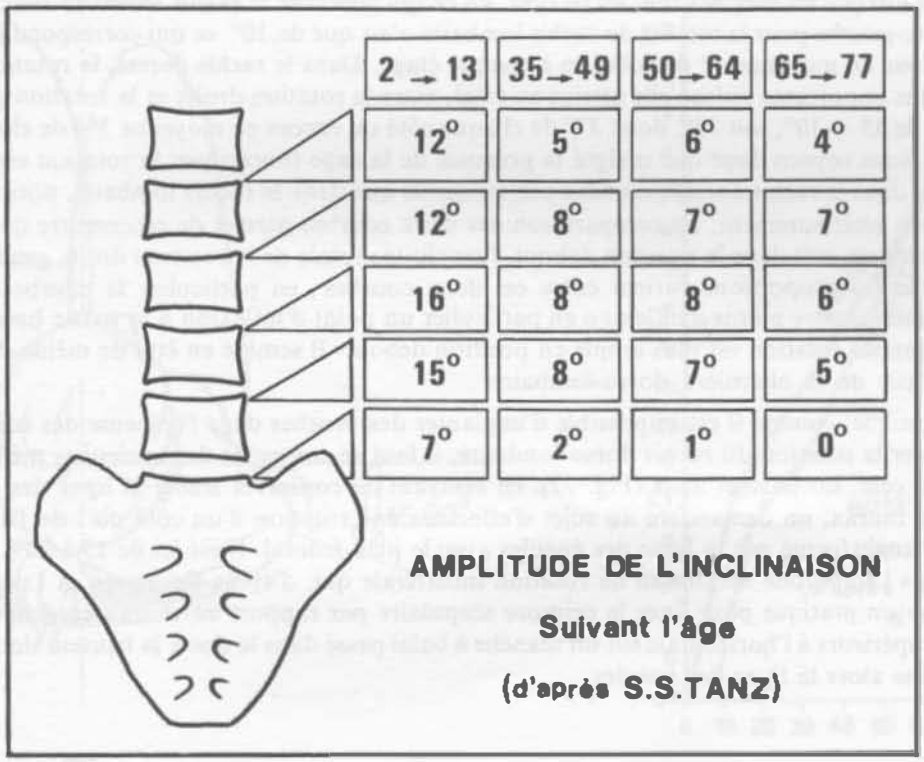

2 → 13	35 → 49	50 → 64	65 → 77
12°	5°	6°	4°
12°	8°	7°	7°
16°	8°	8°	6°
15°	8°	7°	5°
7°	2°	1°	0°

AMPLITUDE DE L'INCLINAISON

Suivant l'âge

(d'après S.S.TANZ)

69

AMPLITUDE DE ROTATION DU RACHIS DORSO-LOMBAIRE

L'amplitude de rotation segmentaire et totale au niveau du rachis lombaire et du rachis dorsal a été longtemps une grande inconnue. En effet, il est très difficile d'immobiliser le bassin et d'apprécier la rotation à l'extrémité dorsale du rachis, car la ceinture scapulaire est très mobile sur le thorax et l'on peut ainsi très facilement commettre des erreurs considérables. Il a fallu attendre les travaux récents de G.G. Gregersen et D.B. Lucas pour disposer de chiffres sûrs. Ces auteurs n'ont pas hésité à implanter des broches métalliques sous anesthésie locale, dans chacune des épineuses du rachis dorsal et lombaire et à mesurer leur déplacement angulaire grâce à des capteurs électroniques très sensibles. Ils ont pu ainsi mesurer la rotation du rachis dorso-lombaire lors de la marche (Fig. 70) et en amplitude totale en position assise et debout (Fig. 71).

Lors **de la marche** (Fig. 70), le côté gauche du graphique montre que le disque D_7-D_8 reste en place, tandis que la rotation est maximum entre les deux vertèbres adjacentes (côté droit du graphique). C'est donc autour de cet « espace-pivot » que les amplitudes de rotation sont les plus grandes, décroissant ensuite régulièrement vers le haut et vers le bas, pour devenir très faibles au niveau de rachis lombaire (0,3°) et dorsal supérieur (0,6°). La rotation du rachis lombaire est donc *deux fois plus faible* que dans les parties les moins mobiles du rachis dorsal ; nous avons vu précédemment les raisons anatomiques de cette limitation.

Etudiant ensuite la **rotation totale et maximum droite-gauche** (Fig. 71), Gregersen et Lucas mettent en évidence une légère différence selon que la mesure est effectuée en position assise ou en position debout. La position assise donne des amplitudes plus faibles, car le *bassin est plus facilement immobilisé lorsque les hanches sont en flexion.* En ce qui concerne le **rachis lombaire** seul, la rotation totale droite-gauche pour la totalité du rachis lombaire n'est que de, 10° ce qui correspond à 5° de chaque côté donc en moyenne 1° de rotation à chaque étage. Dans le **rachis dorsal,** la rotation est notablement plus importante puisqu'elle atteint au total, entre la rotation droite et la rotation gauche, une amplitude de 85 — 10°, soit 75°, donc 37° de chaque côté ou encore en moyenne 3°4 de chaque côté et par étage. Nous voyons donc que malgré la présence de la cage thoracique, la rotation est *4 fois plus importante* dans le rachis dorsal pris dans son ensemble que dans le rachis lombaire, notion que nous retrouverons ultérieurement. La comparaison des deux courbes permet de reconnaître que, soit dans la position assise, soit dans la position debout, l'amplitude totale de la rotation droite gauche est identique. Seules les proportions varient entre ces deux courbes ; en particulier la courbe en position debout montre quatre points d'inflexion en particulier un point d'inflexion à la partie basse du rachis lombaire dont la rotation est plus ample en position debout. Il semble en être de même dans la zone transitionnelle de la charnière dorso-lombaire.

En pratique, comme il est impossible d'implanter des broches dans l'épineuse des sujets dont on veut mesurer la rotation du rachis dorso-lombaire, il faut se contenter des anciennes **méthodes cliniques** ; pour cela, sur le sujet assis (Fig. 72), en essayant de conserver stable la ligne des épaules par rapport au thorax, on demandera au sujet d'effectuer une rotation d'un côté puis de l'autre et l'on mesurera l'angle formé par la ligne des épaules avec le plan frontal. Il est ici de 15 à 20°, mais ne représente pas l'amplitude maximum de rotation unilatérale qui, d'après Gregersen et Lucas, avoisine 45°. Un moyen pratique pour fixer la ceinture scapulaire par rapport au thorax consiste à poser les membres supérieurs à l'horizontale sur un manche à balai passé dans le dos à la hauteur des omoplates. Il matérialise alors la ligne des épaules.

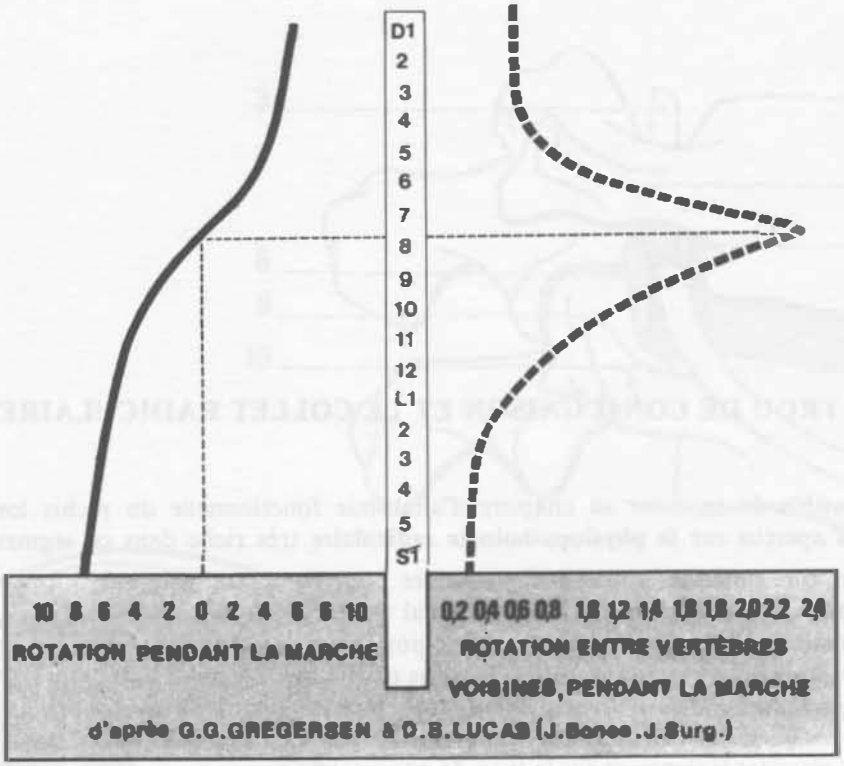
D1
2
3
4
5
6
7
8
9
10
11
12
L1
2
3
4
5
S1
10 8 6 4 2 0 2 4 6 8 10
ROTATION PENDANT LA MARCHE
0,2 0,4 0,6 0,8 1,0 1,2 1,4 1,6 1,8 2,0 2,2 2,4
ROTATION ENTRE VERTÈBRES VOISINES, PENDANT LA MARCHE
d'après G.G.GREGERSEN & D.B.LUCAS (J.Bone.J.Surg.)

15.20°

72

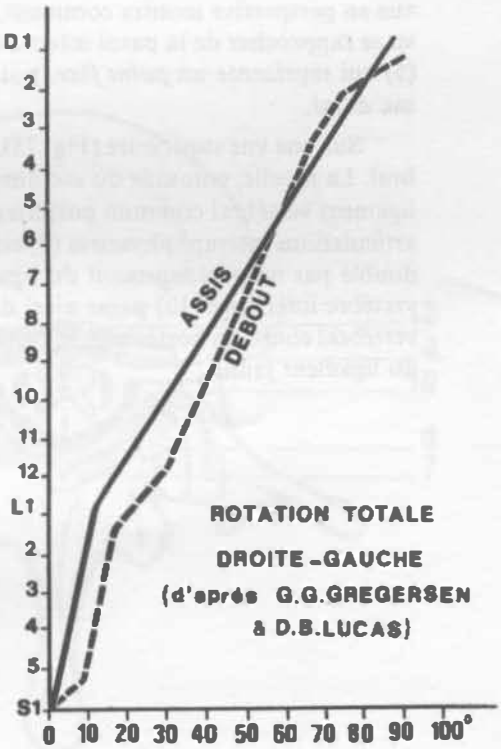
D1
2
3
4
5
6
7
8
9
10
11
12
L1
2
3
4
5
S1
ASSIS
DEBOUT
ROTATION TOTALE
DROITE-GAUCHE
(d'après G.G.GREGERSEN
& D.B.LUCAS)
0 10 20 30 40 50 60 70 80 90 100°

71

LE TROU DE CONJUGAISON ET LE COLLET RADICULAIRE

Il est impossible de terminer ce chapitre d'anatomie fonctionnelle du rachis lombaire, sans donner quelques aperçus sur la **physiopathologie radiculaire** très riche dans ce segment rachidien.

Quelques notions d'anatomie sont indispensables pour comprendre le mécanisme des atteintes radiculaires. Chaque nerf rachidien (NR) sort du canal vertébral par un **trou de conjugaison** (Fig. 73). Ce trou de conjugaison (2) est limité en avant par le pourtour postérieure du *disque intervertébral* (1) et la partie adjacente des *corps vertébraux,* au dessous par le *pédicule de la vertèbre sous-jacente* (10), au dessus par le *pédicule de la vertèbre sus-jacente* (11), en arrière par les *articulations interapophysaires* (9), doublées en avant par leur *capsule* (8) et le bord *externe du ligament jaune* (6) qui vient recouvrir la capsule et empiéter légèrement sur le trou de conjugaison.

Dans l'aire du trou du conjugaison, le nerf rachidien doit perforer le sac dural (Fig. 74) : cette vue en perspective montre comment le nerf rachidien (NR), d'abord situé à l'intérieur du sac dural (3) va se rapprocher de la paroi interne de ce sac dural (4) pour le perforer au niveau du **collet radiculaire** (5) qui représente un *point fixe,* point de passage obligé du nerf rachidien où il est maintenu par le sac dural.

Sur une vue supérieure (Fig. 75), on retrouve tous ces rapports entre l'axe nerveux et le canal vertébral. La moelle, entourée du sac dural (4), est contenue dans le canal vertébral tapissé en avant par le ligament vertébral commun postérieur (12), en arrière par le ligament jaune (7). La face antérieure des articulations interapophysaires (9) est tapissée par une capsule, renforcée par un ligament (8) lui-même doublé par un prolongement du ligament jaune (6). Le nerf rachidien reposant sur le pédicule de la vertèbre inférieure (10) passe ainsi dans un défilé étroit entre le disque en avant, doublé du ligament vertébral commun postérieur, et l'articulation inter-apophysaire en arrière, doublée d'un prolongement du ligament jaune.

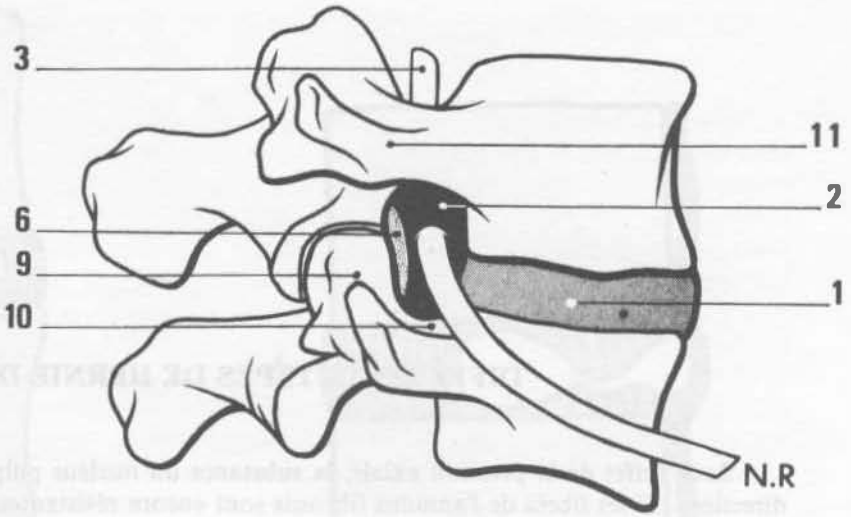

73

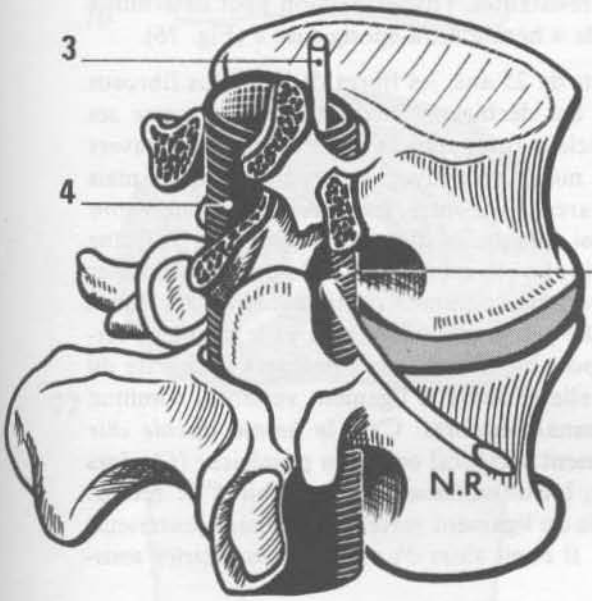

74

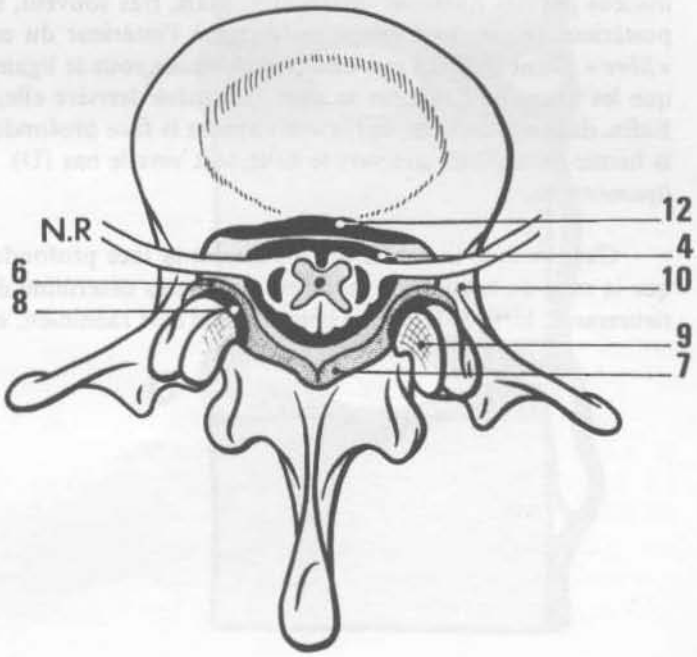

75

DIFFÉRENTS TYPES DE HERNIE DISCALE

Sous l'effet de la pression axiale, la substance du nucléus pulposus peut fuser dans différentes directions. Si les fibres de l'annulus fibrosus sont encore résistantes, l'hyperpression peut déterminer l'effrondrement des plateaux vertébraux. On parle alors de « hernie intra-spongieuse » (Fig. 76).

Cependant, des travaux récents ont montré qu'à partir de 25 ans, les fibres de l'annulus fibrosus commençaient à dégénérer et que pouvaient se produire des déchirures intra-fasciculaires entre ses différentes couches. On peut alors voir la substance du nucléus fuser sous la pression axiale à travers les fibres de l'annulus (Fig. 77). Ces fusées de substance nucléaire peuvent être *concentriques* mais *plus souvent radiales*. Les fusées antérieures sont les plus rares. Par contre, *les fusées postérieures sont très fréquentes,* surtout dans le sens postéro-latéral. Ainsi lorsque le disque s'écrase (Fig. 78), une partie de la substance nucléaire diffuse soit vers l'avant, soit plutôt vers l'arrière. Elle peut ainsi gagner le bord postérieur du disque et affleurer sous le ligament vertébral commun postérieur (Fig. 79). Dans un premier temps, tout en restant *rattachée au nucléus,* elle peut rester bloquée sous le ligament vertébral commun postérieur (A) ; dans ce cas il est encore possible de lui faire réintégrer la logette du nucléus par des tractions vertébrales. Mais, très souvent, elle effondre le ligament vertébral commun postérieur (B) et peut même se libérer à l'intérieur du canal vertébral. C'est la *hernie discale dite « libre »*. Dans d'autres cas, elle reste *bloquée* sous le ligament vertébral commun postérieur (C) alors que les fibres de l'annulus se sont refermées derrière elle, lui interdisant toute possibilité de retour. Enfin, dans d'autres cas, après avoir atteint la face profonde du ligament vertébral commun postérieur, la hernie peut glisser soit vers le haut, soit vers le bas (D). Il s'agit alors d'une *hernie migratrice sous-ligamentaire.*

C'est lorsque la hernie discale atteint la face profonde du ligament vertébral commun postérieur que la mise en tension de ses fibres nerveuses détermine des douleurs lombaires ou *lombalgies ;* ultérieurement, lorsque la hernie comprime le nerf rachidien, elle est la cause de *radiculalgies.*

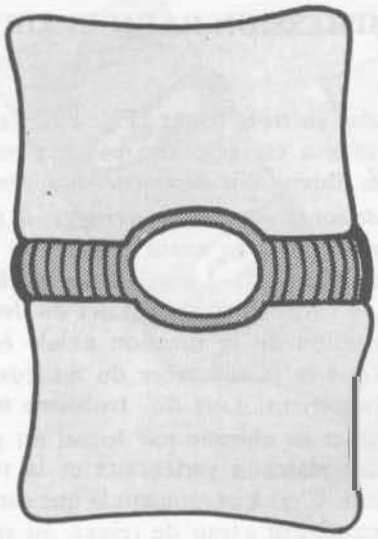

76



77

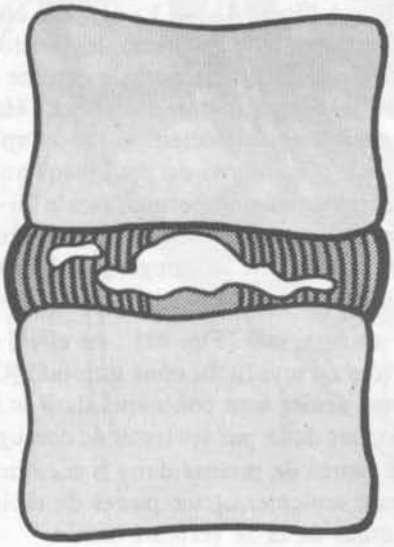

78

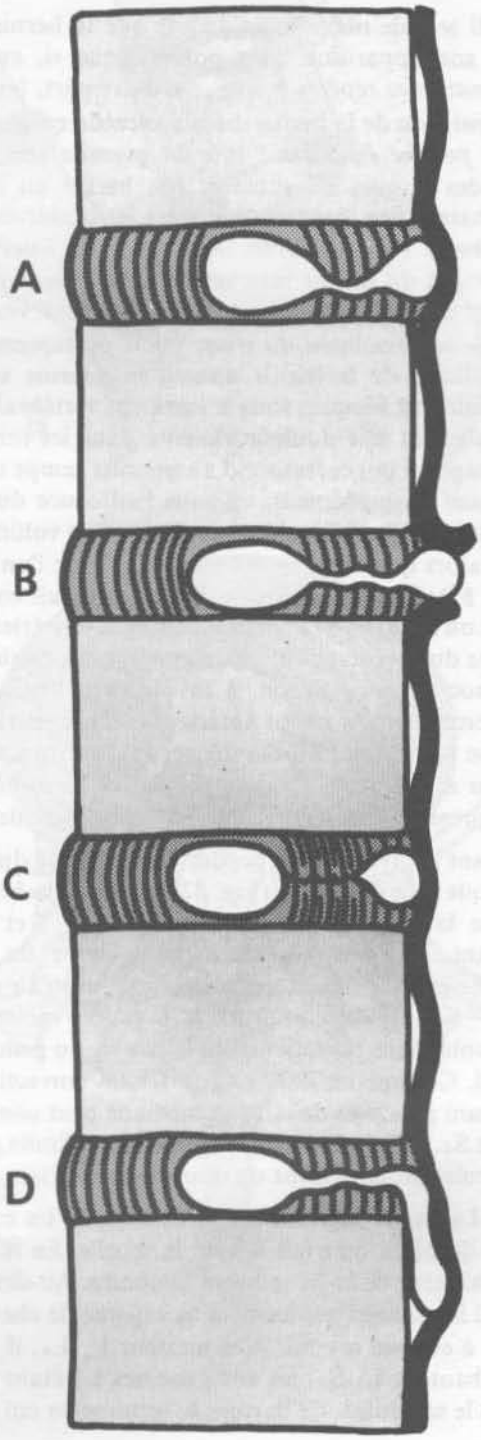

79

Il semble maintenant acquis que la hernie discale se produise en trois temps (Fig. 80). Cependant son apparition n'est possible que si, au préalable, le disque a été détérioré par des *microtraumatismes répétés* et que si, d'autre part, les fibres de l'anneau fibreux *ont commencé à dégénérer.* L'apparition de la hernie discale succède en général à un *effort de soulèvement d'une charge, le tronc étant penché en avant* : lors du premier temps (A), *la flexion du tronc* en avant diminue la hauteur des disques en avant et fait bâiller en arrière l'espace intervertébral. La substance nucléaire est chassée vers l'arrière, à travers les déchirures pré-existantes de l'anneau fibreux. Lors du deuxième temps (B), au *début de l'effort de soulèvement,* l'augmentation de la pression axiale écrase la totalité du disque intervertébral et *chasse violemment vers l'arrière* la substance du nucléus, qui atteint ainsi la face profonde du ligament vertébral commun postérieur. Lors du troisième temps (C), *le redressement du tronc* étant pratiquement terminé, le trajet en chicane par lequel est passé le pédicule de la hernie discale se referme sous la pression des plateaux vertébraux et la masse herniaire est bloquée sous le ligament vertébral commun postérieur. C'est à ce moment là que survient brutalement une douleur violente dans les reins, appelée communément « tour de reins » ou encore lumbago, et qui correspond au premier temps de la lombo-sciatalgie. Ce lumbago aigu initial peut être régressif spontanément, ou sous l'influence du traitement, mais à l'occasion d'épisodes identiques et répétés la hernie discale va augmenter de volume et se pousser de plus en plus vers le canal rachidien ; c'est alors qu'elle va entrer en conflit avec l'un des nerfs rachidiens l'une des *racines du nerf sciatique* (Fig. 81). En effet, la hernie discale apparaît en général sur la partie postéro-latérale du disque à l'endroit où le ligament vertébral commun postérieur est moins épais. Elle refoule alors progressivement la racine du nerf sciatique à son contact, jusqu'au moment où sa fuite est arrêtée par la paroi postérieure du trou de conjugaison, à savoir l'articulation inter-apophysaire doublée de sa capsule, elle-même renforcée d'un ligament antérieur et de la partie externe du ligament jaune. A partir de ce moment, la racine comprimée va manifester sa souffrance par des *douleurs* ressenties dans le territoire de cette racine et même ultérieurement par des *troubles des réflexes* (abolition du réflexe achilléen pour la compression de la racine S_1 puis par des *troubles moteurs,* dans la sciatique paralysante.

Suivant le niveau où se produisent la hernie discale et la compression radiculaire, la symptomatologie clinique sera différente (Fig. 82) : lorsque la hernie discale fait saillie à **l'étage L_4 — L_5** (1), elle comprime la cinquième racine lombaire (L_5) et la radiculalgie correspondante intéresse le territoire suivant : face postéro-externe de la cuisse, du genou, face externe du mollet, lace dorsale externe du cou-de-pied et face dorsale du pied jusqu'au gros orteil. Lorsque la hernie discale bombe à l'étage L_5 — S_1 (2), elle comprime la première racine sacrée (S_1) et la radiculalgie affectera la topographie suivante : face postérieure de la cuisse, du genou et du mollet, talon, bord externe du pied jusqu'au 5e orteil. Cependant, il faut apporter un correctif à cette systématisation, car une hernie discale L_4-L_5 siégeant plus près de la ligne médiane peut comprimer simultanément L_5 et S_1 ou même parfois seulement S_1. Si l'exploration chirurgicale se limite à l'espace L_5 — S_1 en raison de la topographie S_1 de la radiculalgie, elle risque de méconnaître la lésion qui siège à l'étage au-dessus.

La coupe sagittale (Fig. 82) apporte un correctif à la coupe transversale (Fig. 81) : en effet, sur cette dernière, on a fait figurer la moelle. En réalité, la moelle s'arrête au niveau du cône terminal (CT) à la hauteur de la 2e vertèbre lombaire. Au-dessus du cône terminal, seules sont contenues dans le sac dural les racines qui forment la « queue de cheval » et sortent deux par deux par les trous de conjugaison à chaque niveau. A la hauteur L_4-L_5, il reste encore quatre paires de racines dans le sac dural ; à la hauteur L_5-S_1, les deux racines L_5 étant sorties dessus il reste seulement trois paires de racines dans le sac dural. Ce dernier se termine en cul de sac (D) à la hauteur de la 3e vertèbre sacrée.

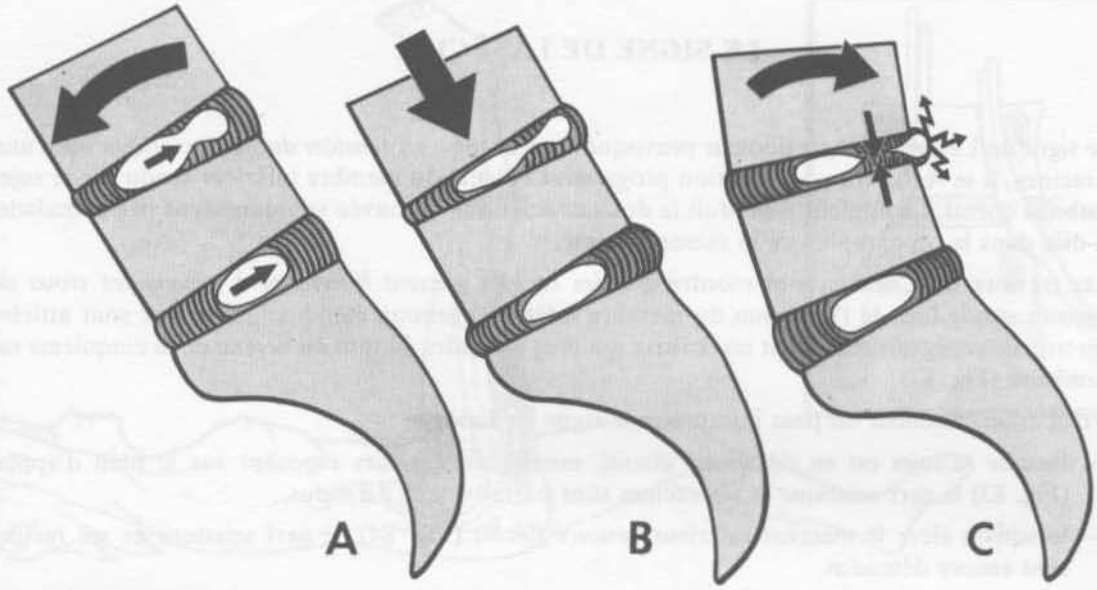

80

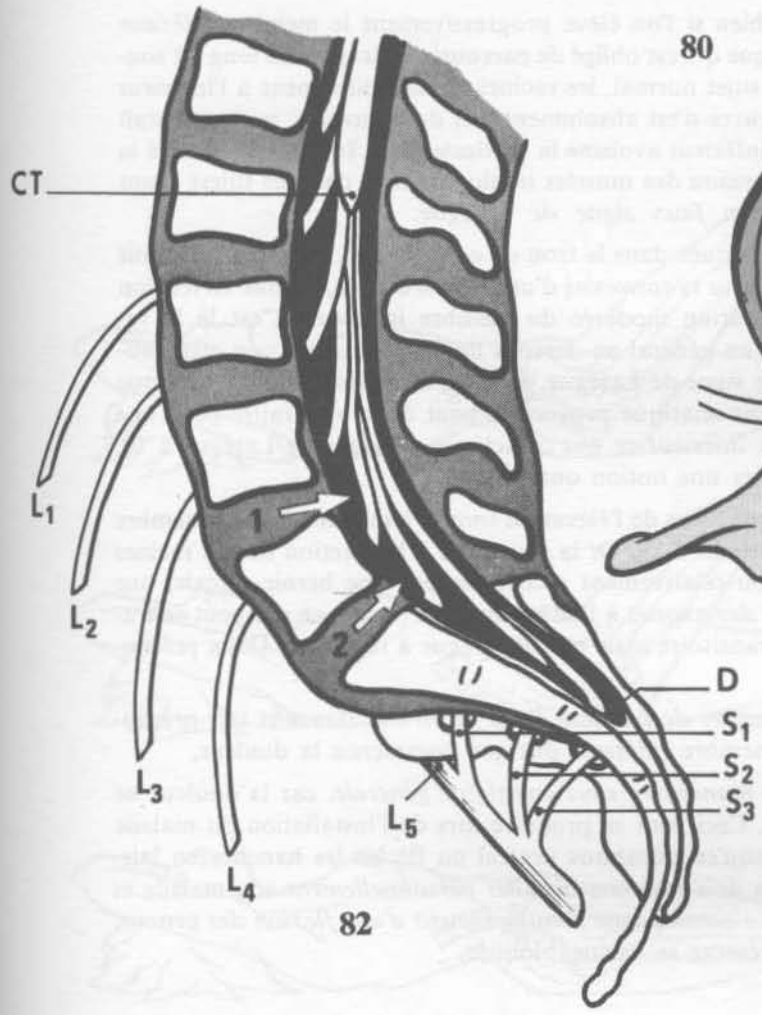

82

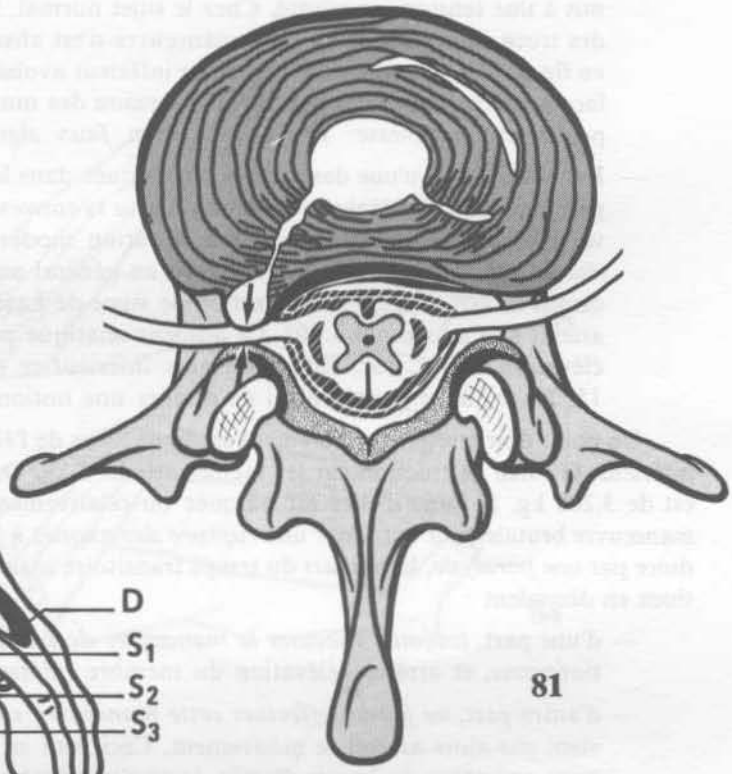

81

LE SIGNE DE LASÈGUE

Le signe de Lasègue est une douleur provoquée par la *mise en tension du nerf sciatique* ou d'une de ses racines. Il se recherche par élévation progressive et lente du membre inférieur tendu sur le sujet en décubitus dorsal. La douleur reproduit la douleur sciatique éprouvée spontanément par le malade, c'est-à-dire dans la topographie de la racine atteinte.

Les travaux de Charnley ont montré que *les racines glissent librement à travers les trous de conjugaison* et que lors de l'élévation du membre inférieur, genoux étendus, les racines sont attirées hors du trou de conjugaison suivant une course qui peut atteindre 12 mm au niveau de la cinquième racine lombaire (Fig. 87).

Voici donc comment on peut interpréter le **signe de Lasègue** :

— lorsque le sujet est en *décubitus dorsal*, membres inférieurs reposant sur le plan d'appui, (Fig. 83) le nerf sciatique et ses racines sont parfaitement détendus.

— lorsqu'on élève le membre inférieur *genoux fléchis* (Fig 84), le nerf sciatique et ses racines sont encore détendus.

— mais si l'on étend alors le genou ou bien si l'on élève progressivement le membre inférieur *genoux étendus* (Fig. 85), le nerf sciatique qui est obligé de parcourir un trajet plus long est soumis à une tension croissante. Chez le sujet normal, les racines glissant librement à l'intérieur des trous de conjugaison, cette manœuvre n'est absolument pas douloureuse ; seule apparaît en fin d'élévation, lorsque le membre inférieur avoisine la verticale (Fig. 86), une douleur à la face postérieure de la cuisse dûe à la tension des muscles ischio-jambiers chez les sujets ayant perdu leur souplesse. Il s'agit là d'un *faux signe de Lasègue*.

— Par contre lorsqu'une des racines est bloquée dans le trou de conjugaison, ou lorsqu'elle doit parcourir un trajet légèrement plus long sur la convexité d'une hernie discale, sa mise en tension va devenir douloureuse pour une élévation modérée du membre inférieur. C'est là le *véritable signe de Lasègue* qui apparaît en général au-dessous de 60° de flexion; en effet, au-dessus de 60°, il n'est plus question de signe de Lasègue, puisque la tension du nerf sciatique atteint son maximum à 60° La douleur sciatique provoquée peut donc apparaître pour une élévation de, 10°, 15°, 20° du membre inférieur ce qui caractérise un signe de Lasègue à 10, 15, 20 ou 30° et permet ainsi de donner une notion quantitative.

Un point doit être particulièrement souligné : lors de l'élévation forcée, jambe tendue, du membre inférieur, la force de traction sur les racines atteint 3 kg. Or la résistance à la traction de ces racines est de 3,200 kg. Si l'une d'elles est bloquée ou relativement raccourcie par une hernie discale, une manœuvre brutale peut entraîner une *rupture des axones* à l'intérieur de la racine, ce qui peut se traduire par une *paralysie*, la plupart du temps transitoire mais parfois longue à régresser. Deux précautions en découlent :

— d'une part, *toujours exécuter la manœuvre de Lasègue d'une façon très douce*, et très précautionneuse, et arrêter l'élévation du membre inférieur dès que commence la douleur,

— d'autre part, *ne jamais effectuer cette manœuvre sous anesthésie générale*, car la douleur ne vient pas alors arrêter le mouvement. Ceci peut se produire lors de l'installation du malade pour opération de hernie discale, lorsqu'en décubitus ventral on fléchit les hanches en laissant les genoux étendu. Le chirurgien doit toujours installer *personnellement* son malade et veiller à ce que la flexion des hanches *s'accompagne simultanément d'une flexion des genous*, ce qui détend le nerf sciatique et préserve la racine bloquée.

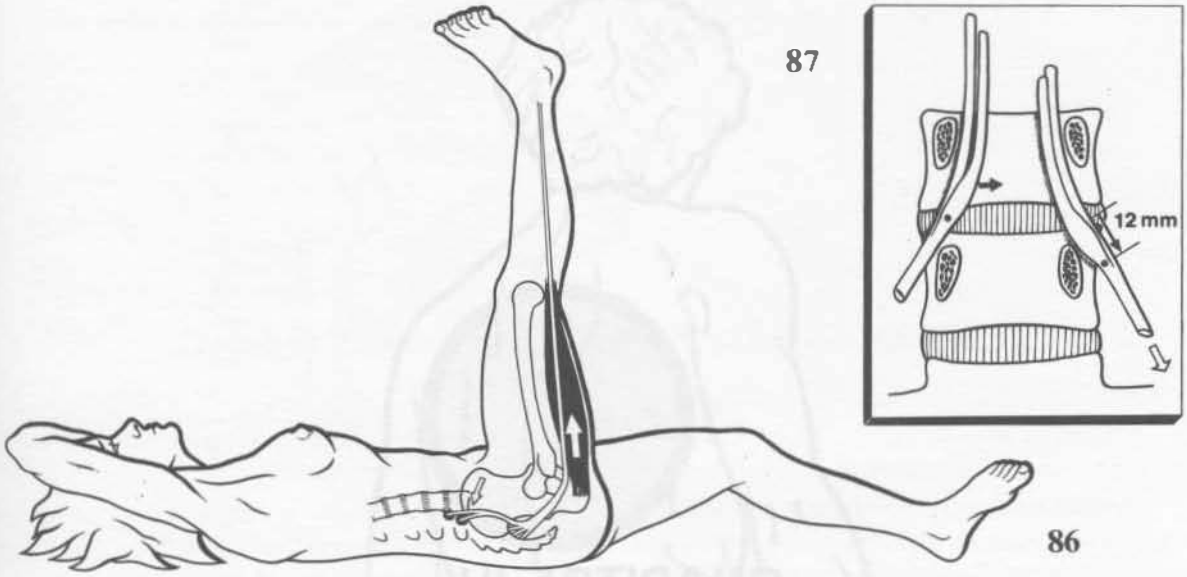

87

86

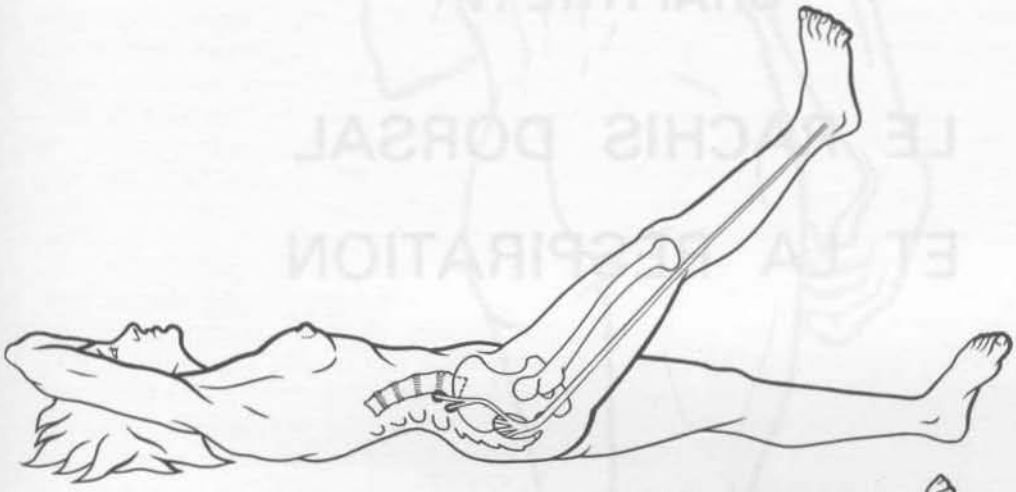

85

84

83

CHAPITRE IV

LE RACHIS DORSAL ET LA RESPIRATION

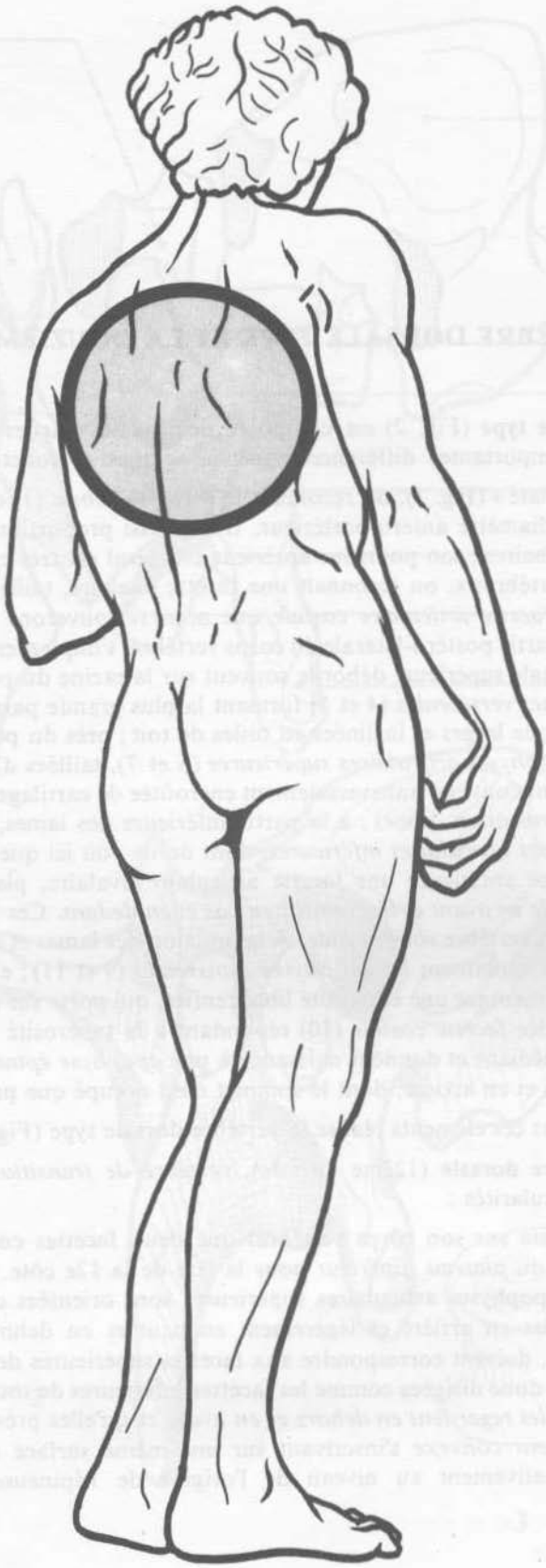

LA VERTÈBRE DORSALE TYPE ET LA DOUZIÈME DORSALE

La **vertèbre dorsale** type (Fig. 2) est composée des mêmes parties que la vertèbre lombaire ; cependant il existe d'importantes différences morphologiques et fonctionnelles.

Sur une vue en «éclaté» (Fig. 1), on reconnaît le *corps vertébral* (1) dont le diamètre transversal est à peu près égal au diamètre antéro-postérieur. Il est aussi proportionnellement plus haut que le corps des vertèbres lombaires ; son pourtour antérieur et latéral est très excavé. A la partie postéro-latérale des plateaux vertébraux, on reconnaît une facette ovalaire, taillée obliquement et encroûtée de cartilages : c'est la *facette articulaire costale* que nous retrouverons à propos des articulations costo-vertébrales. A la partie postéro-latérale du corps vertébral s'implantent les *deux pédicules* (2 et 3), la facette articulaire costale supérieure déborde souvent sur la racine du pédicule. En arrière du pédicule s'implantent les *lames vertébrales* (4 et 5) formant la plus grande partie des arcs postérieurs. Ces lames sont plus hautes que larges et inclinées en tuiles de toit ; près du pédicule, leur bord supérieur donne insertion aux *apophyses articulaires supérieures* (6 et 7), taillées d'une facette articulaire ovalaire, plane ou légèrement convexe transversalement encroûtée de cartilage, *regardant en arrière, légèrement en haut et légèrement en dehors ;* à la partie inférieure des lames, près du pédicule toujours, s'implantent les *apophyses articulaires inférieures,* dont on ne voit ici que l'apophyse droite (8). Elles présentent sur leurs face antérieure une facette articulaire ovalaire, plane ou légèrement concave transversalement *orientée en avant et légèrement en bas et en dedans.* Ces facettes s'articulent avec les facettes supérieures de la vertèbre sous-jacente. A la jonction des lames et des pédicules, au niveau des apophyses articulaires, s'implantent *les apophyses transverses* (9 et 11) ; elles se dirigent en dehors et légèrement en arrière, présentant une extrémité libre renflée, qui porte sur sa face antérieure une petite facette articulaire, appelée *facette costale* (10) répondant à la tubérosité costale. Les deux lames se réunissent sur la ligne médiane et donnent naissance à une *apophyse épineuse* (12), volumineuse, longue, très inclinée en bas et en arrière, dont le sommet n'est occupé que par un seul tubercule.

L'association de tous ces éléments réalise la vertèbre dorsale type (Fig. 2).

La **dernière vertèbre** dorsale (12ème dorsale), *vertèbre de transition* avec le rachis lombaire, présente certaines particularités :

— d'abord il n'existe sur son corps vertébral que deux facettes costales situées sur la partie postéro-latérale du *plateau supérieur* pour la tête de la 12e côte.

— ensuite, si les apophyses articulaires supérieures sont orientées comme celles de toutes les vertèbres dorsales en arrière et légèrement en haut et en dehors, les facettes articulaires inférieures, elles, doivent correspondre aux facettes supérieures de la première vertèbre lombaire. Elles sont donc dirigées comme les facettes inférieures de toutes les vertèbres lombaires, c'est-à-dire qu'*elles regardent en dehors et en avant* et qu'elles présentent une courbure transversale *légèrement convexe* s'inscrivant sur une même surface cylindrique, dont l'axe est situé approximativement au niveau de l'origine de l'épineuse.

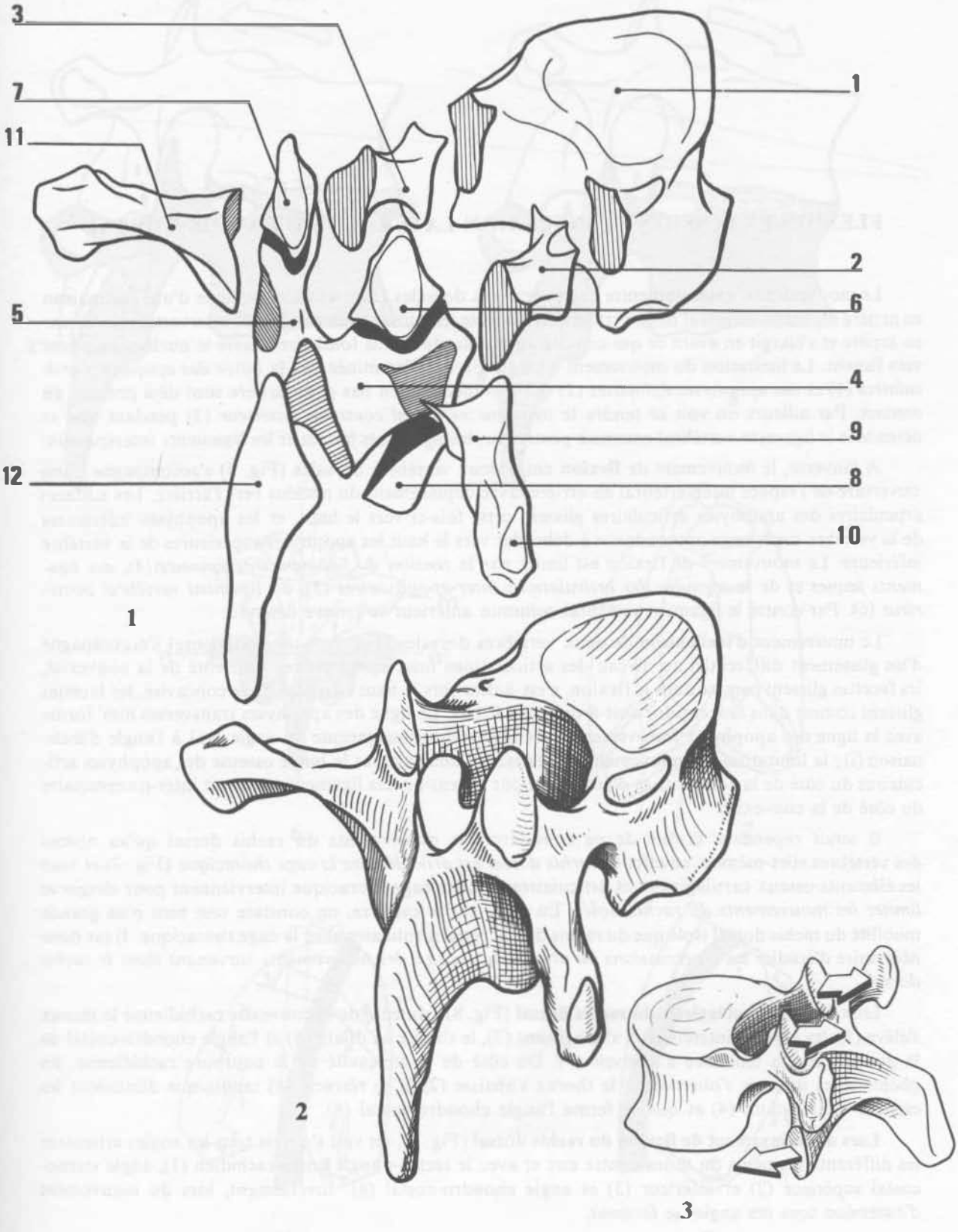
3
7
11
1
2
5
6
4
9
12
8
10
1
2
3

FLEXION-EXTENSION ET INFLEXION LATÉRALE DU RACHIS DORSAL

Le mouvement d'**extension** entre deux vertèbres dorsales (Fig. 4) s'accompagne d'une inclinaison en arrière du corps vertébral de la vertèbre sus-jacente. Simultanément le disque intervertébral s'écrase en arrière et s'élargit en avant ce qui comme au niveau du rachis lombaire chasse le nucleus pulposus vers l'avant. La limitation du mouvement d'extension est déterminée par la *butée des apophyses articulaires* (1) et *des apophyses épineuses* (2) qui très inclinées en bas et en arrière sont déjà presque au contact. Par ailleurs on voit se tendre le *ligament vertébral commun antérieur* (3) pendant que se détendent le ligament vertébral commun postérieur, les ligaments jaunes et les ligaments interépineux.

A l'inverse, le mouvement de **flexion** entre deux vertèbres dorsales (Fig. 5) s'accompagne d'une ouverture de l'espace intervertébral en arrière, avec déplacement du nucléus vers l'arrière. Les surfaces articulaires des apophyses articulaires glissent cette fois-ci vers le haut, et les apophyses inférieures de la vertèbre supérieure ont tendance à déborder vers le haut les apophyses supérieures de la vertèbre inférieure. Le mouvement de flexion est limité par la *tension du ligament interépineux* (4), *des ligaments jaunes* et de la *capsules des articulations inter-apophysaires* (5), du *ligament vertébral postérieur* (6). Par contre le ligament vertébral commun antérieur se trouve détendu.

Le mouvement **d'inclinaison** de deux vertèbres dorsales (Fig. 6 : vue postérieure) s'accompagne d'un glissement différentiel au niveau des articulations inter-apophysaires : du côté de la convexité, les facettes glissent comme dans le flexion, c'est-à-dire vers le haut ; du côté de la concavité, les facettes glissent comme dans l'extension, c'est-à-dire vers le bas. La ligne des apophyses transverses mm' forme avec la ligne des apophyses transverses nn' de la vertèbre sous-jacente un angle égal à l'angle d'inclinaison (i); la limitation du mouvement est réalisée, d'une part par la butée osseuse des apophyses articulaires du côté de la concavité et d'autre part par la tension des ligaments jaune et inter-transversaire du côté de la convexité.

Il serait cependant erroné de ne considérer les mouvements du rachis dorsal qu'au niveau des vertèbres elles-mêmes ; en effet *ce rachis dorsal est articulé avec la cage thoracique* (Fig. 7) et tous les éléments osseux cartilagineux et articulaires de cette cage thoracique interviennent pour *diriger et limiter les mouvements du rachis isolés.* En effet, sur le cadavre, on constate une bien plus grande mobilité du rachis dorsal isolé que du rachis dorsal restant solidaire avec la cage thoracique. Il est donc nécessaire d'étudier les *répercussions au niveau du thorax des mouvements survenant dans le rachis dorsal.*

Lors de l'inflexion latérale du **rachis dorsal** (Fig. 8) : du côté de la convexité rachidienne le thorax s'élève (1), les espaces intercostaux s'élargissent (3), le thorax se dilate (5) et l'angle chondro-costal de la dixième côte a tendance à s'ouvrir (7). Du côté de la concavité de la courbure rachidienne, les phénomènes inverses s'observent : le thorax s'abaisse (2) et se rétracte (6) tandis que diminuent les espaces intercostaux (4) et que se ferme l'angle chondro-costal (8).

Lors du mouvement de **flexion** du **rachis** dorsal (Fig. 9), on voit s'ouvrir tous les angles articulant les différents segments du thorax entre eux et avec le rachis : angle costo-rachidien (1), angle sterno-costal supérieur (2) et inférieur (3) et angle chondro-costal (4). Inversement, lors du mouvement d'extension tous ces angles se ferment.

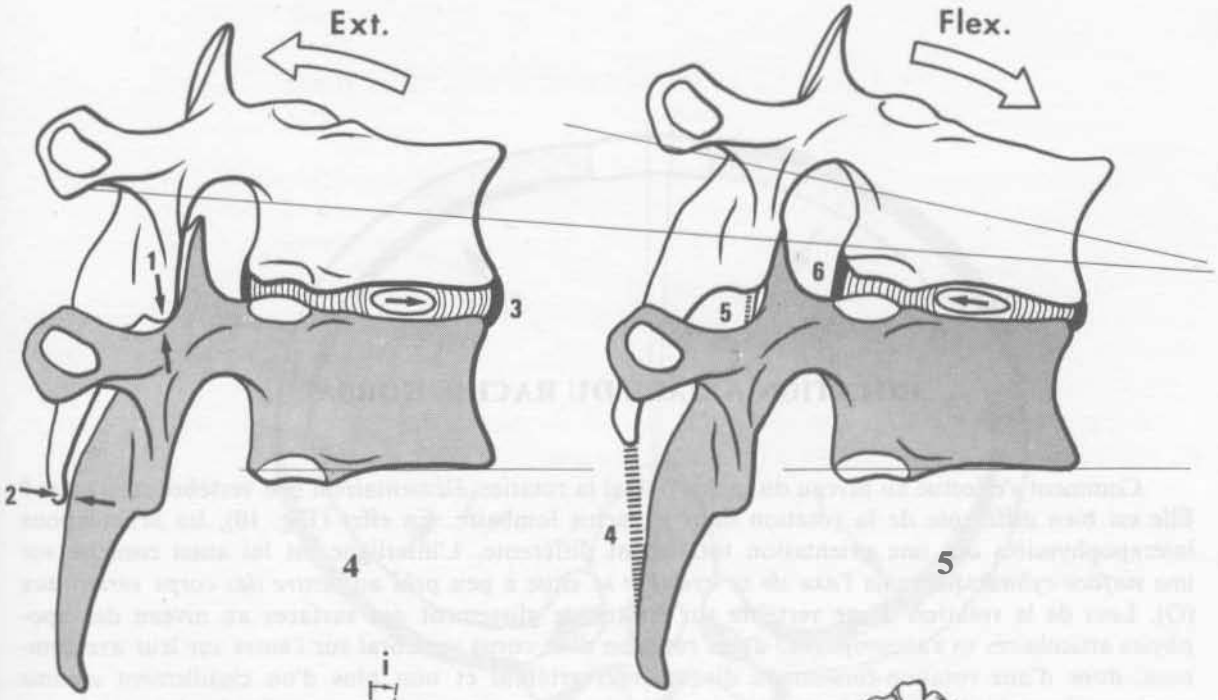

4 5

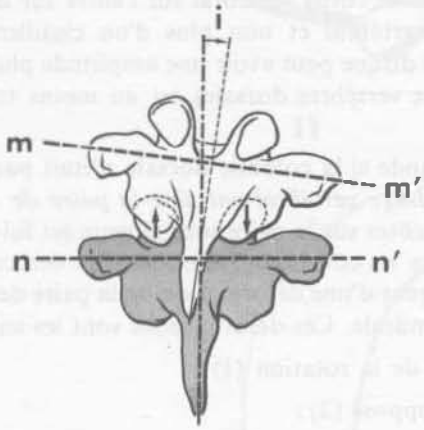

6

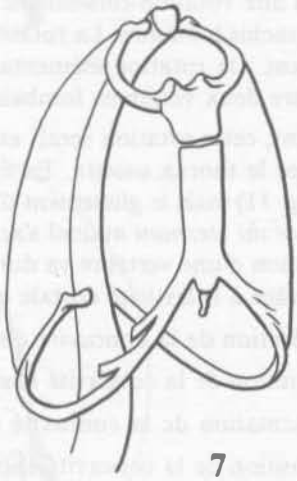

7

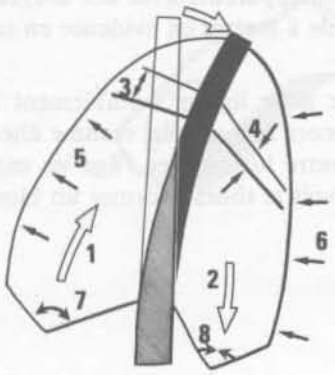

8

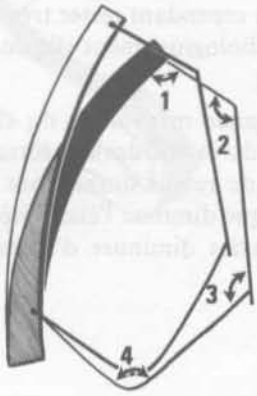

9

ROTATION AXIALE DU RACHIS DORSAL

Comment s'effectue au niveau du rachis dorsal la rotation élémentaire d'une vertèbre sur l'autre ? Elle est bien différente de la rotation dans le rachis lombaire. En effet (Fig. 10), les articulations interapophysaires ont une orientation totalement différente. L'interligne est lui aussi contenu sur une *surface cylindrique* mais l'*axe de ce cylindre* se situe à peu près au *centre des corps vertébraux* (O). Lors de la rotation d'une vertèbre sur l'autre, le glissement des surfaces au niveau des apophyses articulaires va s'accompagner d'une rotation d'un corps vertébral sur l'autre sur leur axe commun, donc d'une rotation-torsion du disque intervertébral et non plus d'un cisaillement comme au niveau du rachis lombaire. La rotation-torsion du disque peut avoir une amplitude plus grande que son cisaillement : la rotation élémentaire entre deux vertèbres dorsales est au moins trois fois plus grande qu'entre deux vertèbres lombaires.

Cependant, cette rotation serait encore plus grande si la colonne dorsale n'était pas étroitement connectée avec le thorax osseux. En effet, *chaque étage vertébral entraîne la paire de côtes correspondante* (Fig. 11) mais le glissement d'une paire de côtes sur la paire sous-jacente est lui-même limité par la *présence du sternum* auquel s'articulent toutes les côtes par l'intermédiaire des cartilages costaux. La rotation d'une vertèbre va donc s'accompagner d'une déformation de la paire de côtes qui lui est associée grâce à l'élasticité costale et surtout chondrale. Ces déformations sont les suivantes :

— exagération de la concavité costale du côté de la rotation (1);

— diminution de la concavité costale du côté opposé (2);

— augmentation de la concavité chondro-costale du côté opposé à la rotation (3);

— diminution de la concavité chondro-costale du côté de la rotation (4).

Au cours de ce mouvement, le sternum subit donc des efforts de cisaillement et il a tendance à prendre une direction oblique de haut en bas pour suivre la rotation des corps vertébraux. Cette obliquité doit cependant rester très faible et pratiquement inapparente avec des moyens d'observation cliniques ; radiologiquement elle doit aussi être très difficile à mettre en évidence en raison des superposition.

La résistance mécanique du thorax intervient donc pour limiter notablement l'amplitude des mouvements du rachis dorsal; lorsque ce thorax reste encore très souple, comme chez les jeunes, les mouvements du rachis dorsal sont très amples et par contre lorsqu'avec l'âge les cartilages costaux s'ossifient et que diminue l'élasticité chondro-costale, on voit le thorax former un bloc presque rigide et les amplitudes diminuer d'autant.

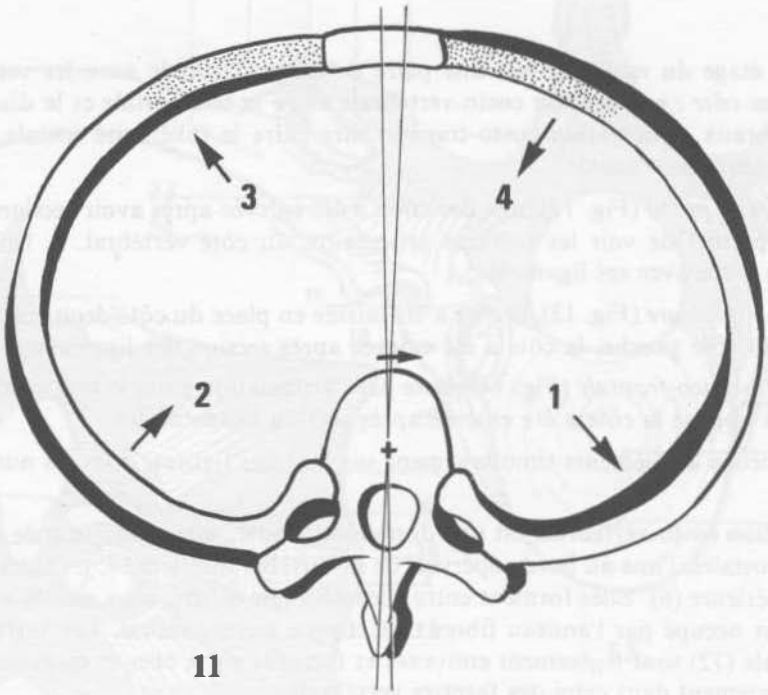

11

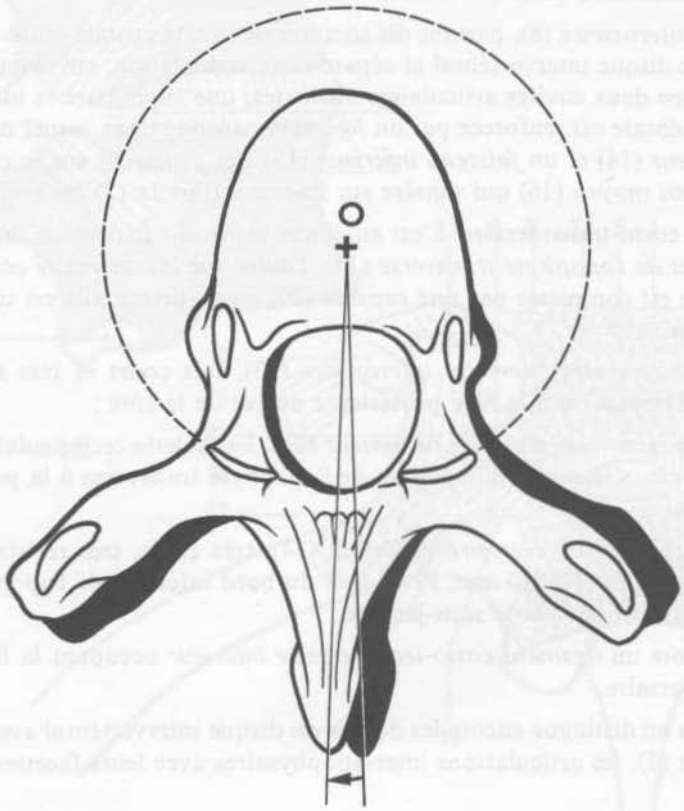

10

LES ARTICULATIONS COSTO-VERTÉBRALES

A chaque étage du rachis dorsal une paire de côtes s'articule avec les vertèbres grâce à *deux articulations par côte :* **articulation costo-vertébrale** entre la tête costale et le disque intervertébral et les corps vertébraux, **articulation costo-transversaire** entre la tubérosité costale et l'apophyse transverse de la vertèbre sous-jacente.

Sur une *vue de profil* (Fig. 12), une des côtes a été enlevée après avoir sectionné les différents ligaments, ce qui permet de voir les surfaces articulaires du côté vertébral. A l'étage inférieur la côte a été laissée en place avec ses ligaments.

Sur la *vue supérieure* (Fig. 13), la côte a été laissée en place du côté droit mais les articulations ont été ouvertes ; du côté gauche, la côte a été enlevée après section des ligaments.

Une *coupe vertico-frontale* (Fig. 14) passe par l'articulation entre la tête costale et les corps vertébraux. Du côté opposé la côte a été enlevée après section ligamentaire.

Nous décrirons les éléments simultanément sur les trois figures, dont les numéros de rappel sont communs.

L'articulation costo-vertébrale est une double arthrodie ; elle est constituée du côté vertébral par deux facettes costales, l'une au bord supérieur de la vertèbre inférieure (5), l'autre au bord inférieur de la vertèbre supérieure (6). Elles forment entre elles un angle dièdre, bien visible sur la coupe (Fig. 14), dont le fond est occupé par l'anneau fibreux du disque intervertébral. Les surfaces correspondantes de la tête costale (12) sont légèrement convexes et forment entre elles le même angle dièdre qui vient s'encastrer exactement dans celui des facettes vertébrales.

Un *ligament interosseux* (8), partant du sommet de la tête costale entre les deux facettes articulaires, se fixe sur le disque intervertébral et sépare cette articulation, enveloppée par une *capsule articulaire unique* (9) en deux cavités articulaires distinctes, une supérieure et une inférieure (13). L'articulation costo-vertébrale est renforcée par un *ligament rayonné* dans lequel on distingue 3 faisceaux : un *faisceau supérieur* (14) et un *faisceau inférieur* (15) qui s'insèrent sur le corps des vertèbres adjacentes et un *faisceau moyen* (16) qui s'insère sur l'anneau fibreux (2) du disque intervertébral.

L'articulation costo-transversaire. C'est aussi une *arthrodie* constituée de deux facettes ovalaires, *l'une sur le sommet de l'apophyse transverse* (18), *l'autre sur la tubérosité costale* (19). L'articulation costo-transversaire est complétée par une *capsule* (20) mais surtout elle est renforcée par 3 ligaments costo-transversaires:

— le *ligament costo-transversaire interosseux* (23), très court et très résistant, qui s'étend de l'apophyse transverse à la face postérieure du col de la côte ;

— le *ligament costo-transversaire postérieur* (21), bandelette rectangulaire, longue de 1 cm 1/2, large de 1 cm, s'étendant du sommet de l'apophyse transverse à la partie externe de la tubérosité costale ;

— le *ligament costo-transversaire supérieur* (24), très épais, très résistant, aplati, quadrilatère, large de 8 mm, long de 10 mm, s'étendant du bord inférieur de l'apophyse transverse au bord supérieur du col de la côte sous-jacente.

On décrit encore un *ligament costo-transversaire inférieur* occupant la face inférieur de l'articulation costo-transversaire.

Sur ces figures on distingue encore les détails du disque intervertébral avec le nucléus pulposus (1) et l'anneau fibreux (2), les articulations inter-apophysaires avec leurs facettes articulaires (3), et leurs capsules (4).

Au total la côte est articulée avec le rachis par **deux arthrodies** : une arthrodie simple, l'articulation costo-transversaire, une arthrodie double plus solidement encastrée, l'articulation costo-vertébrale. Ces deux articulations sont assorties de puissants ligaments.

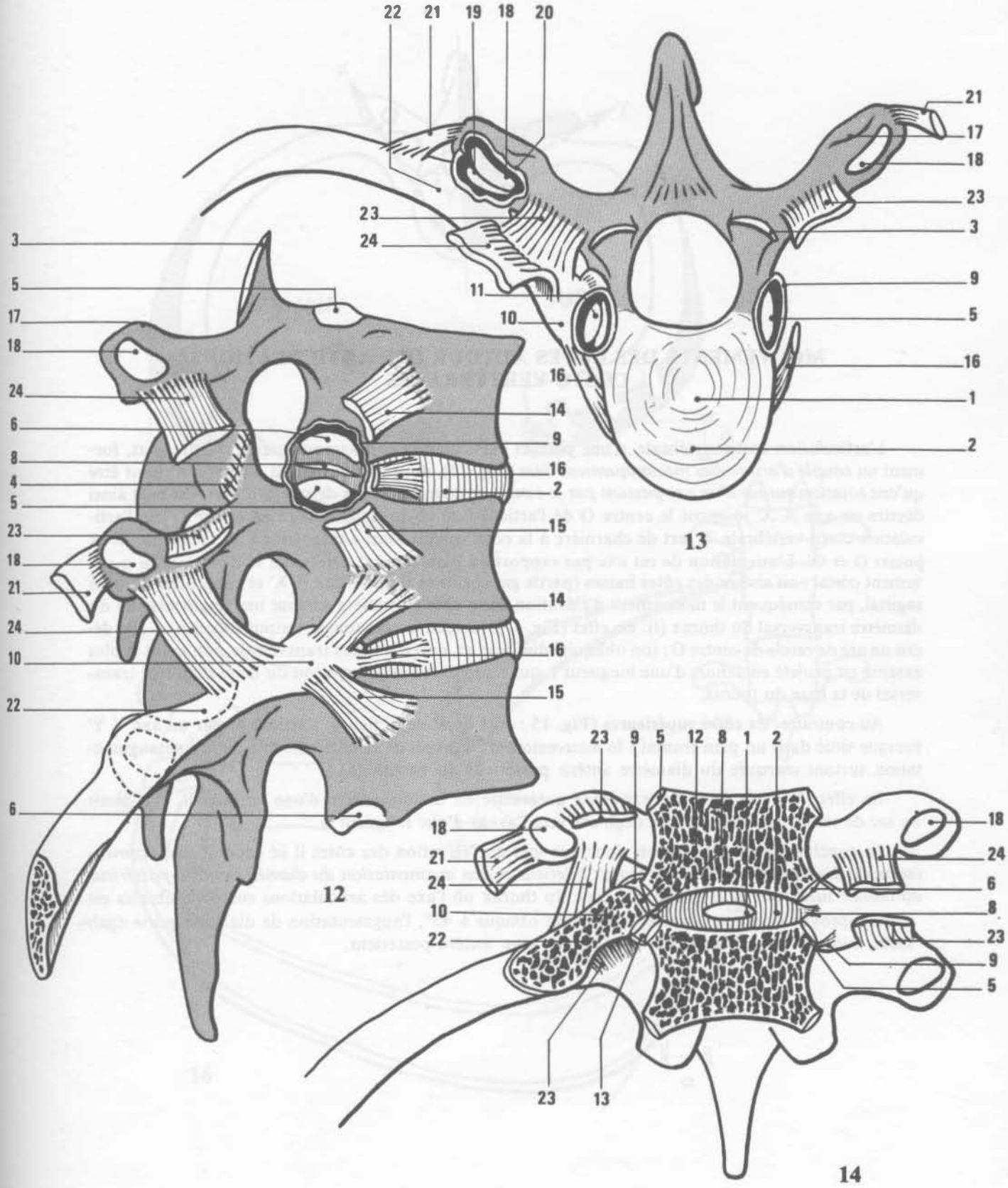
22 21 19 18 20
21
17
18
23
3
9
5
16
1
2
23
24
11
10
16
13
3
5
17
18
24
6
8
4
5
23
18
21
24
10
22
6
14
9
16
2
15
14
16
15
12
23 9 5 12 8 1 2
18
21
24
10
22
18
24
6
8
23
9
5
23 13
14

MOUVEMENTS DES COTES AUTOUR DES ARTICULATIONS COSTO-VERTÉBRALES

L'articulation costo-vertébrale, d'une part, et l'articulation costo-transversaire, d'autre part, forment un *couple d'arthrodies mécaniquement liées* (Fig. 15), dont le mouvement commun ne peut être qu'une *rotation autour d'un axe passant par le centre de chacune de ces deux arthrodies.* On peut ainsi décrire un axe X X' joignant le centre O de l'articulation costo-transversaire au centre O' de l'articulation costo-vertébrale. Il sert de charnière à la côte, qui est ainsi « suspendue » au rachis par deux points O et O'. L'orientation de cet axe par rapport au plan sagittal détermine la direction du mouvement costal : au niveau des **côtes basses** (partie gauche de la figure) l'axe X X' se rapproche du plan sagittal, par conséquent le mouvement d'élévation de la côte entraînera surtout une augmentation du diamètre transversal du thorax (l). En effet (Fig. 17), lorsque la côte tourne autour de cet axe, elle décrit un arc de cercle de centre O ; son obliquité diminue, et, devenant plus transversale, son point le plus externe est projeté en dehors d'une longueur l, qui représente l'augmentation du demi-diamètre transversal de la base du thorax.

Au contraire, les **côtes supérieures** (Fig. 15 : côté droit de la figure) s'articulent par un axe Y Y' presque situé dans un plan frontal : le mouvement d'élévation de la côte entraîne alors une augmentation surtout marquée du diamètre antéro postérieur du thorax (a).

En effet (Fig. 16), lorsque l'extrémité antérieure de la côte s'élève d'une hauteur h, elle décrit un arc de cercle qui l'amène à se déplacer vers l'avant d'une longueur a.

La conclusion qui s'impose est donc que lors de l'élévation des côtes il se produit *une augmentation du diamètre transversal du thorax inférieur* et une *augmentation du diamètre antéro-postérieur du thorax supérieur.* A la partie moyenne du thorax où l'axe des articulations costo-vertébrales est situé approximativement dans une direction oblique à 45°, l'augmentation de diamètre porte également dans le sens transversal et dans le sens antéro-postérieur.

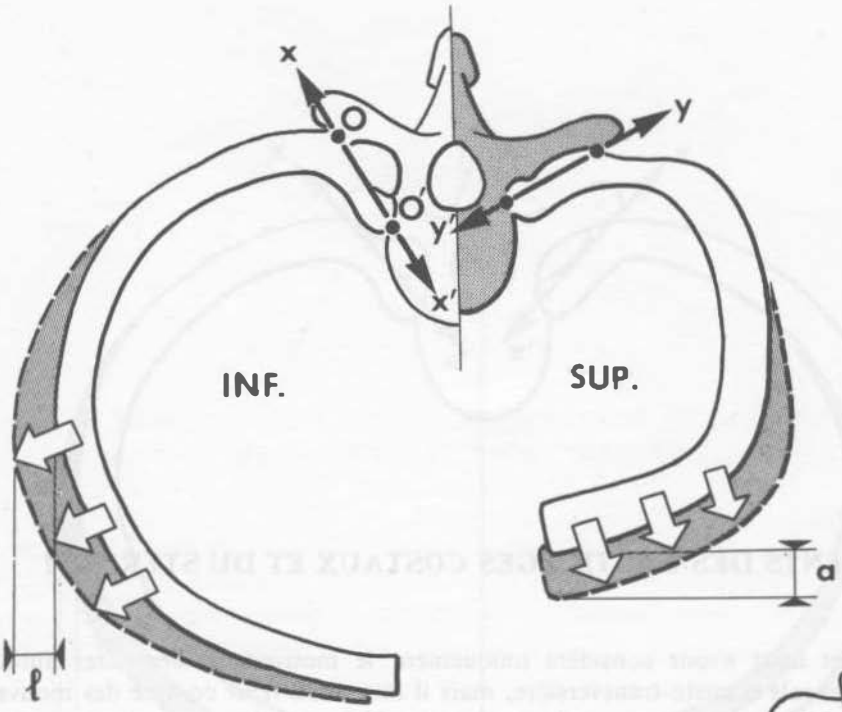

15

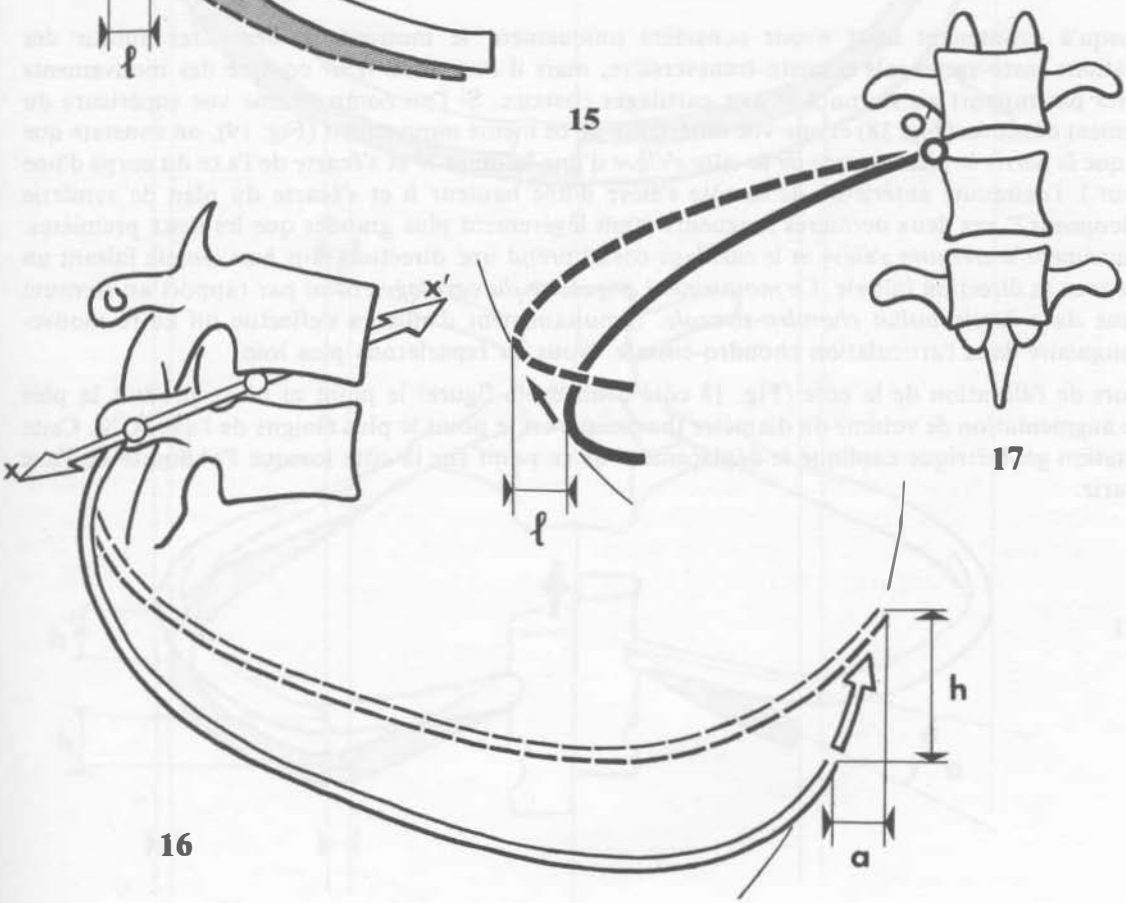

17

16

MOUVEMENTS DES CARTILAGES COSTAUX ET DU STERNUM

Jusqu'à maintenant nous avons considéré uniquement le mouvement des côtes autour des articulations costo-vertébrale et costo-transversaire, mais il faut aussi tenir compte des mouvements des côtes par rapport au sternum et aux cartilages costaux. Si l'on compare une vue supérieure du mouvement des côtes (Fig. 18) et une vue antérieure de ce même mouvement (Fig. 19), on constate que tandis que *la partie la plus externe de la côte s'élève* d'une hauteur h' et s'écarte de l'axe du corps d'une longueur l, l'extrémité antérieure de la côte s'élève d'une hauteur h et s'écarte du plan de symétrie d'une longueur l', ces deux dernières longueurs étant légèrement plus grandes que les deux premières. Simultanément le *sternum s'élève* et le cartilage costal prend une direction plus horizontale faisant un angle a avec sa direction initiale. Ce *mouvement angulaire du cartilage costal* par rapport au sternum s'effectue *dans l'articulation chondro-sternale.* Simultanément d'ailleurs s'effectue un autre mouvement angulaire dans l'articulation chondro-costale. Nous en reparlerons plus loin.

Lors de l'élévation de la côte (Fig. 18 côté droit de la figure) le point m où se produit la plus grande augmentation de volume du diamètre thoracique est le point le plus éloigné de l'axe X X'. Cette constatation géométrique explique le déplacement de ce point sur la côte lorsque l'obliquité de l'axe X X' varie.

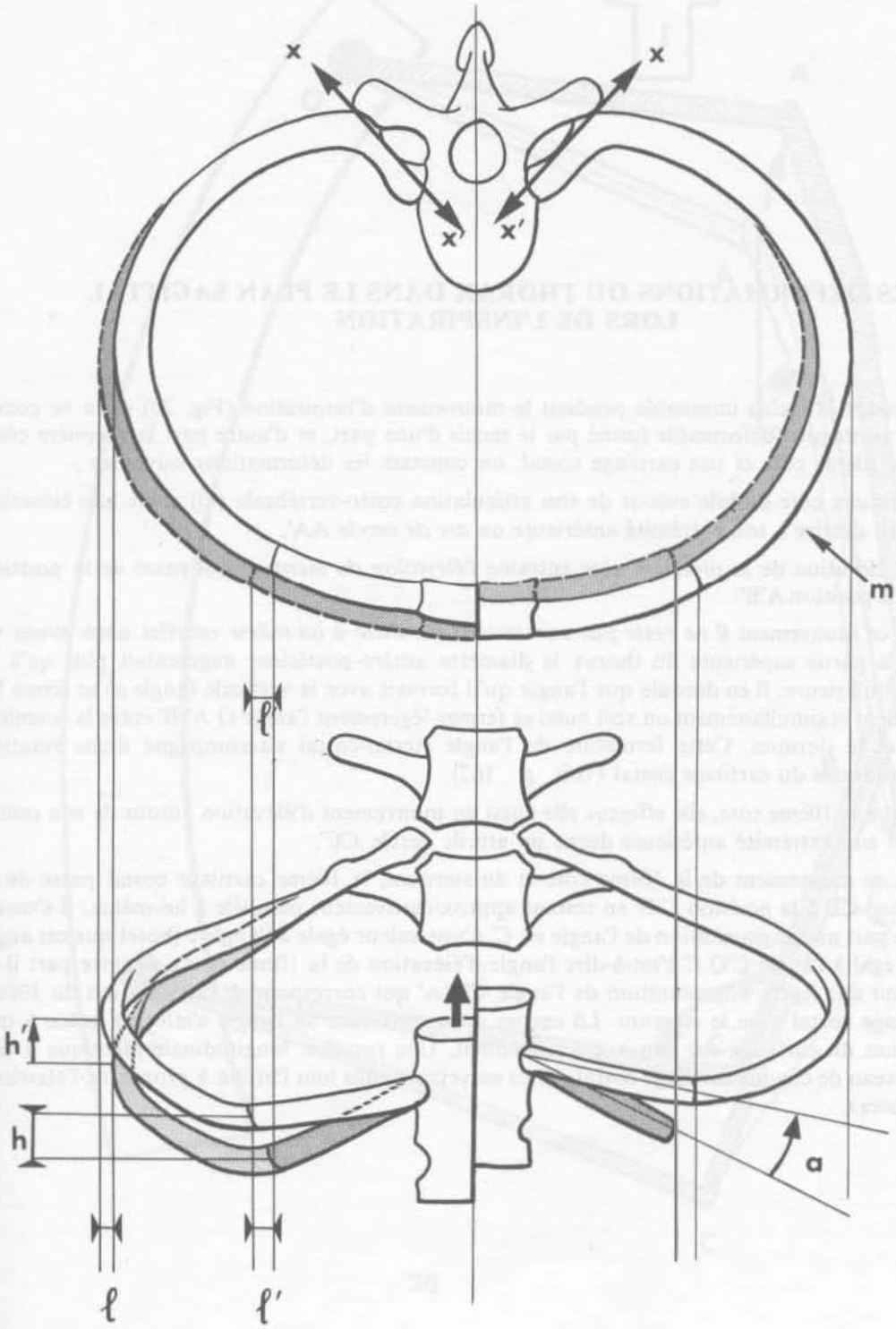

18

19

LES DÉFORMATIONS DU THORAX DANS LE PLAN SAGITTAL LORS DE L'INSPIRATION

En supposant le rachis immuable pendant le mouvement d'inspiration (Fig. 20) et en ne considérant que le pentagone déformable formé par le rachis d'une part, et d'autre part la première côte, le sternum, la 10ème côte et son cartilage costal, on constate les déformations suivantes :

— la première côte mobile autour de son articulation costo-vertébrale (O) subit une élévation qui fait décrire à son extrémité antérieure un *arc de cercle* AA'.

— Cette élévation de la première côte entraîne l'*élévation du sternum* qui passe de la position AB à la position A'B'.

— Dans ce mouvement *il ne reste pas exactement parallèle à lui-même* en effet nous avons vu qu'à la partie supérieure du thorax le diamètre antéro-postérieur augmentait plus qu'à la partie inférieure. Il en découle que l'angle qu'il formait avec la verticale (angle a) se ferme légèrement et simultanément on voit aussi se fermer légèrement l'angle O A' B' entre la première côte et le sternum. Cette fermeture de l'angle sterno-costal s'accompagne d'une rotation longitudinale du cartilage costal (voir p. 162).

— Quant à la 10ème côte, elle effectue elle aussi un mouvement d'élévation autour de son centre (Q) et son extrémité antérieure décrit un arc de cercle CC'.

— Dans ce mouvement de la 10ème côte et du sternum, le 10ème cartilage costal passe de la position CB à la position C'B' en restant approximativement parallèle à lui-même. Il s'ensuit d'une part une augmentation de l'angle en C' d'une valeur égale à l'angle c (noter que cet angle c est égal à l'angle C'Q C c'est-à-dire l'angle d'élévation de la 10ème côte). D'autre part il se produit une légère augmentation de l'angle C'B'A' qui correspond à l'articulation du 10ème cartilage costal avec le sternum. Là encore cette ouverture de l'angle s'effectue grâce à une rotation du cartilage sur son axe longitudinal. Une rotation longitudinale identique a lieu au niveau de chaque cartilage costal. Nous en verrons plus loin l'utilité à propos de l'élasticité du thorax.

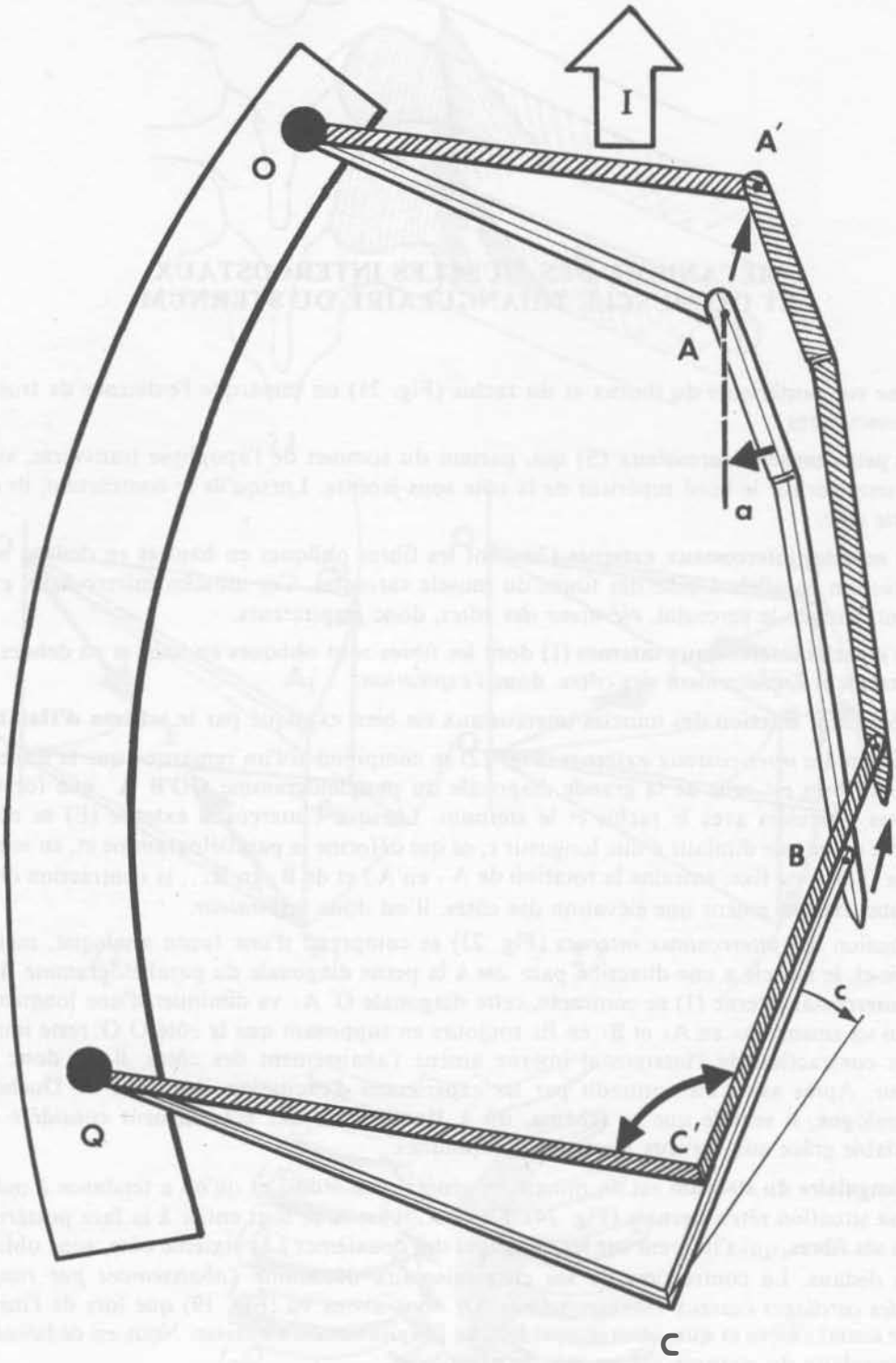

20

MÉCANISME DES MUSCLES INTERCOSTAUX ET DU MUSCLE TRIANGULAIRE DU STERNUM

Sur une vue postérieure du thorax et du rachis (Fig. 21) on remarque l'existence de trois types de fibres musculaires :

— **les petits muscles surcostaux** (S) qui, partant du sommet de l'apophyse transverse, viennent se terminer sur le bord supérieur de la côte sous-jacente. Lorsqu'ils se contractent, ils *élèvent cette côte.*

— les **muscles intercostaux externes** (E) dont les fibres obliques en haut et en dedans ont une direction parallèle à celle des fibres du muscle surcostal. Ces muscles intercostaux externes sont, comme le surcostal, *élévateur des côtes,* donc inspirateurs.

— les **muscles intercostaux internes** (I) dont les fibres sont obliques en haut et en dehors, et qui entraînent *l'abaissement des côtes,* donc *l'expiration.*

Le mécanisme d'action des muscles intercostaux est bien expliqué par le **schéma d'Hamberger** :

— l'action des *inter-costaux externes* (Fig. 22) se comprend si l'on remarque que la direction de leurs fibres est celle de la grande diagonale du parallélogramme OO'B A que forment les côtes articulées avec le rachis et le sternum. Lorsque l'intercostal externe (E) se contracte cette diagonale diminue d'une longueur r, ce qui déforme le parallélogramme et, en supposant que O O' reste fixe, entraîne la rotation de A_1 en A_2 et de B_1 en B_2 : la contraction de l'intercostal externe amène une élévation des côtes, il est donc *inspirateur.*

— L'action des *intercostaux internes* (Fig. 23) se comprend d'une façon analogue, mais, cette fois-ci, le muscle a une direction parallèle à la petite diagonale du parallélogramme. Lorsque l'intercostal interne (I) se contracte, cette diagonale O' A_1 va diminuer d'une longueur r', ce qui va amener A_1 en A_2 et B_1 en B_2 toujours en supposant que le côté O O' reste immuable. La contraction de l'intercostal interne amène l'abaissement des côtes, il est donc expirateur. Après avoir été contredit par les expériences d'excitation électrique de Duchenne de Boulogne, il semble que ce schéma, dû à Hamberger, soit actuellement considéré comme valable grâce aux travaux electromyographiques.

Le **triangulaire du sternum** est un muscle en général peu étudié et qu'on a tendance à oublier en raison de sa situation rétro-sternale (Fig. 24). En effet, il est situé tout entier à la face postérieure du sternum et ses fibres, qui s'insèrent sur les cartilages des deuxièmes à la sixième côte, sont obliques en bas et en dedans. La contraction de ses cinq faisceaux détermine *l'abaissement par rapport au sternum des cartilages costaux correspondants.* Or nous avons vu (Fig. 19) que lors de l'inspiration le cartilage costal s'élève et que, inversement lors de l'expiration, il s'abaisse. Nous en déduirons donc que le triangulaire du sternum est un *muscle expirateur.*

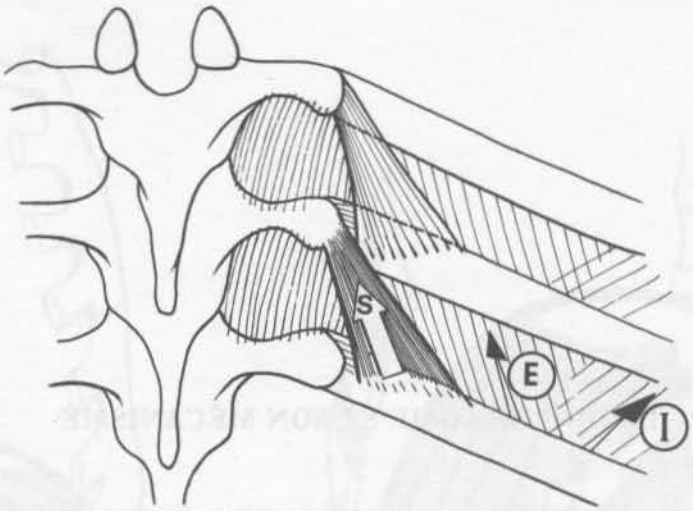

21

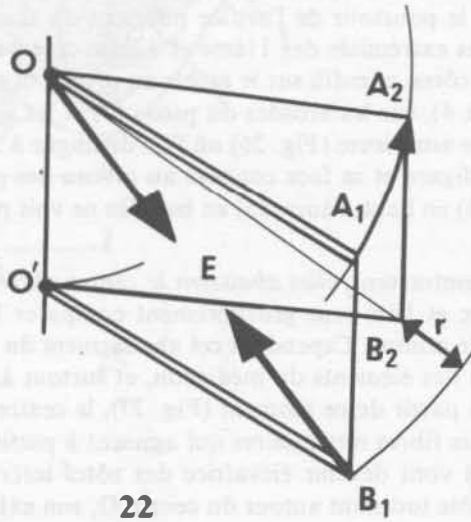

22

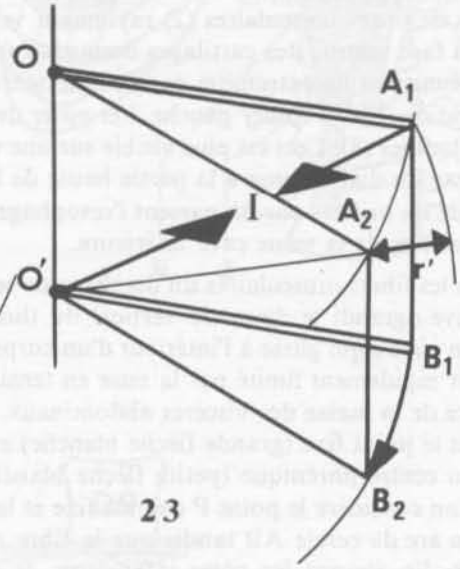

23

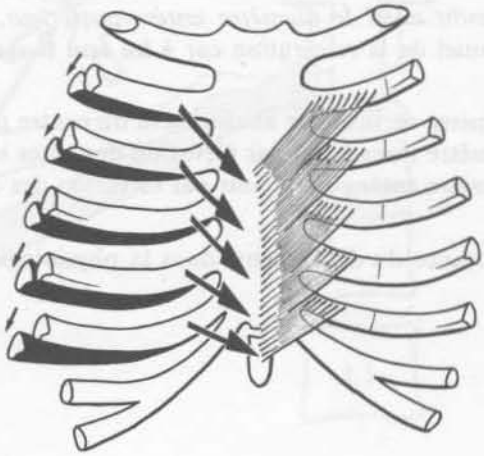

24

LE DIAPHRAGME ET SON MÉCANISME

Le diaphragme forme une *coupole musculo-aponévrotique fermant l'orifice inférieur du thorax et séparant le thorax de l'abdomen.* Sur une vue de profil (Fig. 25), cette coupole descend plus bas en arrière qu'en avant ; son point culminant est constitué par le centre phrénique (1). Partant de ce centre, des faisceaux de fibres musculaires (2) rayonnent vers le pourtour de l'orifice inférieur du thorax et s'insèrent à la face interne des cartilages costaux, sur les extrémités des 11ème et 12ème côtes, sur les arcades qui réunissent les extrémités des trois dernières côtes, et enfin sur le rachis au niveau des corps vertébraux par des *piliers* (pilier gauche 3 et pilier droit 4), sur les arcades du psoas (7) et les arcades du carré des lombes (8). Ceci est plus visible sur une vue antérieure (Fig. 26) où l'on distingue à la fois la face convexe du diaphragme à la partie haute de la figure et sa face concave au niveau des piliers. On y distingue les orifices par où passent l'œsophage (6) en haut, l'aorte (5) en bas. On ne voit pas sur ces figures l'orifice de la veine cave inférieure.

Lorsque les fibres musculaires du diaphragme se contractent, *elles abaissent le centre phrénique :* ainsi se trouve agrandi le diamètre vertical du thorax et l'on peut grossièrement comparer le diaphragme à un piston qui glisse à l'intérieur d'un corps de pompe. Cependant cet abaissement du centre phrénique est rapidement limité par la mise en tension des éléments du médiastin, et surtout à cause de la présence de la masse des viscères abdominaux. A partir de ce moment (Fig. 27), le centre phrénique devient le point fixe (grande flèche blanche) et les fibres musculaires qui agissent à partir de la périphérie du centre phrénique (petite flèche blanche) vont devenir élévatrice des côtes inférieures. En effet, si l'on considère le point P comme fixe et la côte tournant autour du centre O, son extrémité va décrire un arc de cercle AB tandis que la fibre musculaire correspondante va se raccourcir de la distance A'B. En élevant les côtes inférieures, *le diaphragme agrandit le diamètre transversal du thorax inférieur,* mais, simultanément, par l'intermédiaire du sternum il élève aussi les côtes supérieures et par là même *il agrandit aussi le diamètre antéro-postérieur.* On peut donc dire que le diaphragme est un muscle essentiel de la respiration car **à lui seul il agrandit les trois diamètres** du **volume thoracique :**

— agrandissement du diamètre vertical par abaissement du centre phrénique ;
— agrandissement du diamètre transversal par élévation des côtes inférieures ;
— agrandissement du diamètre antéro-postérieur par élévation des côtes supérieures par l'intermédiaire du sternum.

On comprend donc l'importance du diaphragme dans la physiologie de la respiration.

25

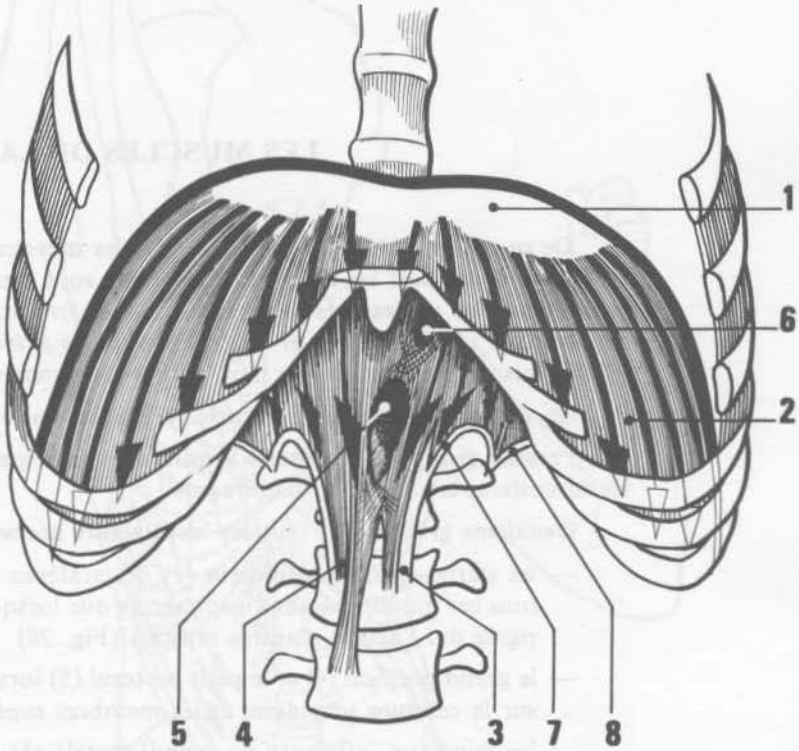

26

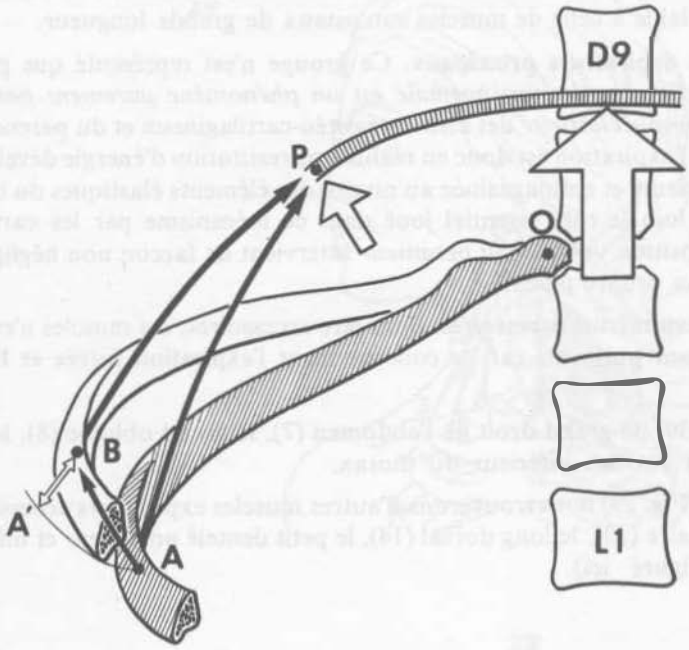

27

LES MUSCLES DE LA RESPIRATION

De ce qui précède nous avons vu que les muscles de la respiration peuvent se classer en *deux catégories* d'une part les **muscles inspirateurs** sont ceux *qui élèvent les côtes et le sternum,* d'autre part les **muscles expirateurs** sont ceux qui *abaissent les côtes et le sternum.* Dans ces deux catégories on distingue en outre *deux groupes,* les *muscles principaux* et les *muscles accessoires,* ces derniers n'étant mis en jeu que lors des mouvements anormalement amples ou puissants.

On peut alors répartir les muscles de la respiration en quatre groupes :

Premier groupe : les muscles **inspirateurs principaux** ce sont les muscles intercostaux externes et les surcostaux et surtout le **diaphragme.**

Deuxième groupe : les muscles **inspirateurs accessoires** (Fig. 28, 29 et 30) :

— les sterno-cleido-mastoïdiens (1), les scalènes antérieurs (2), moyens (3), et postérieurs (4); tous ces muscles ne sont inspirateurs que lorsqu'ils prennent appui sur le rachis cervical rendu rigide par l'action d'autres muscles (Fig. 28)

— le grand pectoral (4) et le petit pectoral (5) lorsque ces deux muscles (Fig. 30) prennent appui sur la ceinture scapulaire et les membres supérieurs en abduction

— les faisceaux inférieurs du grand dentelé (6) et le grand dorsal (10) lorsqu'il prend appui (Fig. 29) sur les membres supérieurs mis au préalable en abduction

— le petit dentelé postérieur et supérieur (11)

— les fibres supérieures du sacro lombaire (12) qui prennent appui en haut sur les cinq dernières transverses cervicales et s'insèrent en bas sur les six premiers arcs costaux. Ils ont ainsi une disposition à peu près semblable à celle de muscles surcostaux de grande longueur.

Troisième groupe : les muscles **expirateurs principaux.** Ce groupe n'est représenté que par les muscles intercostaux internes. En effet *l'expiration normale est un phénomène purement passif* de retour sur lui-même du thorax par *simple élasticité* des éléments ostéo-cartilagineux et du parenchyme pulmonaire. L'énergie nécessitée par l'expiration est donc en réalité une restitution d'énergie développée à l'inspiration par les muscles inspirateurs et emmagasinée au niveau des éléments élastiques du thorax et du poumon. Nous verrons plus loin le rôle essentiel joué dans ce mécanisme par les cartilages costaux. Remarquons aussi qu'en position verticale *la pesanteur* intervient de façcon non négligeable pour abaisser les côtés du fait de leur propre poids.

Quatrième groupe, les muscles **expirateurs accessoires.** Pour être accessoires, ces muscles n'en sont pas moins importants et extrêmement puissants car ils conditionnent l'**expiration forcée et l'effort abdominal.**

Les muscles abdominaux (Fig. 30), le grand droit de l'abdomen (7), le grand oblique (8), le petit oblique (9), abaissent puissamment l'orifice inférieur du thorax.

Dans la région dorso-lombaire (Fig. 29) nous trouverons d'autres muscles expirateurs accessoires : la partie basse du muscle sacro-lombaire (13), le long dorsal (14), le petit dentelé postérieur et inférieur (15), le carré des lombes (non figuré ici).

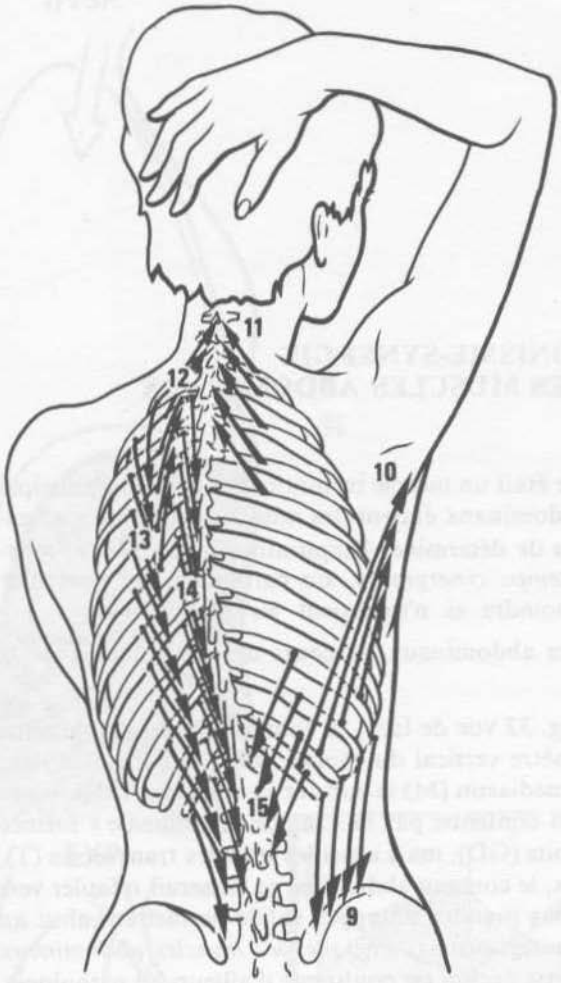

29

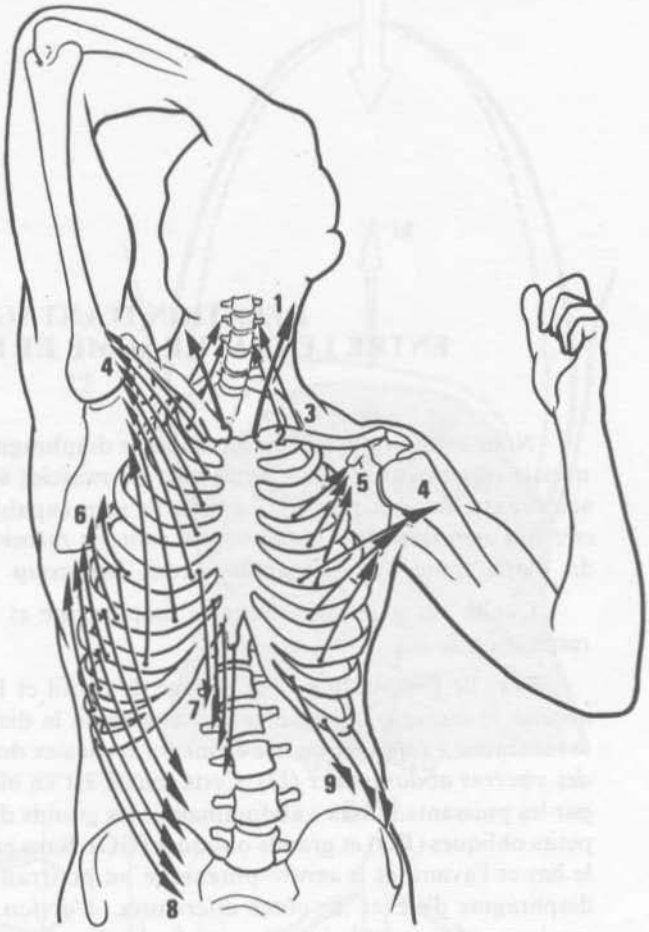

30

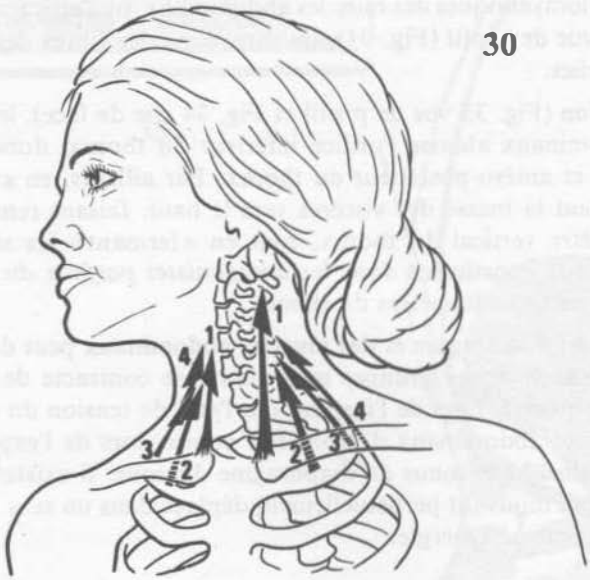

28

RELATION D'ANTAGONISME-SYNERGIE ENTRE LE DIAPHRAGME ET LES MUSCLES ABDOMINAUX

Nous avons vu précédemment que le diaphragme était un muscle inspirateur et même le principal muscle inspirateur et que d'autre part les muscles abdominaux étaient des muscles expirateurs accessoires extrêmement puissants puisqu'ils sont capables de déterminer l'expiration forcée. *Or ces muscles qui semblent être antagonistes sont en même temps synergiques.* En particulier, on peut dire du diaphragme que son action serait beaucoup moindre si n'existaient les abdominaux.

Quelle est la relation entre le diaphragme et les abdominaux au cours des deux temps de la respiration ?

Lors de l'inspiration (Fig. 31 vue de profil et Fig. 32 vue de face) la contraction du diaphragme abaisse le centre phrénique ce qui augmente le diamètre vertical du thorax ; mais bientôt intervient la résistance à l'élongation des éléments verticaux du médiastin (M) et surtout la *résistance de la masse des viscères abdominaux* (D). Cette masse est en effet contenue par la « sangle abdominale » formée par les puissants muscles abdominaux : les grands droits (GD), mais aussi les muscles transverses (T), petits obliques (PO) et grands obliques (GO). Sans eux, le contenu abdominal se laisserait refouler vers le bas et l'avant, et le centre phrénique ne pourrait pas prendre un appui solide permettant ainsi au diaphragme d'élever les côtes inférieures. *L'action antagoniste-synergique des muscles abdominaux est donc indispensable à l'efficacité du diaphragme.* Cette notion est confirmée d'ailleurs en pathologie, lors des paralysies poliomyélitiques des muscles abdominaux, où l'efficacité ventilatoire du diaphragme est diminuée. Sur la vue de profil (Fig. 31), les directions des fibres des muscles larges schématisent une étoile à six branches.

Lors de l'expiration (Fig. 33 vue de profil et Fig. 34 vue de face), le diaphragme se relâche, et la contraction des abdominaux abaisse l'orifice inférieur du thorax, donc diminue simultanément les diamètres transversal et antéro-postérieur du thorax. Par ailleurs, en augmentant la pression intra-abdominal, ils refoulent la masse des viscères vers le haut, faisant remonter le centre phrénique ce qui diminue le diamètre vertical du thorax, tout en « fermant » les sinus costo-diaphragmatiques. Les muscles abdominaux constituent donc les *antagonistes parfaits du diaphragme* puisqu'ils diminuent simultanément les trois diamètres du thorax.

Le **rôle respectif du diaphragme et des muscles abdominaux** peut donc se concevoir de la façon suivante (Fig. 35) : chacun de ces groupes musculaires se contracte de façon permanente mais son tonus évolue de façon inverse. Lors de l'inspiration, l'état de tension du diaphragme augmente tandis que le tonus des muscles abdominaux décroît. Par contre, lors de l'expiration, la tension des abdominaux augmente tandis que le tonus du diaphragme diminue. Il existe ainsi entre ces deux groupes musculaires un équilibre mouvant perpétuellement déplacé dans un sens ou dans l'autre et qui illustre bien la notion d'antagonisme-synergie.

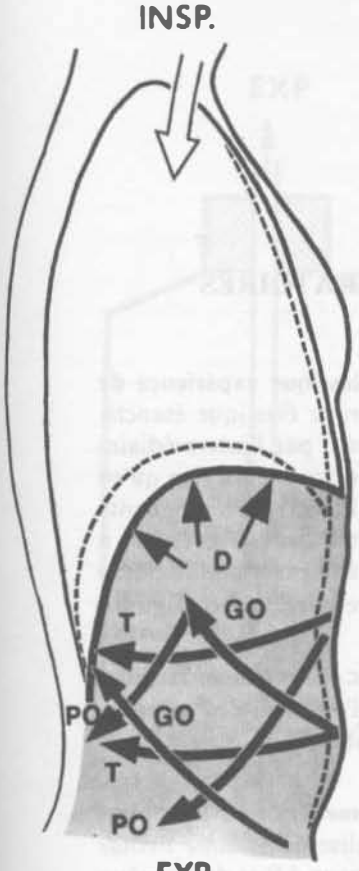
INSP.
D
GO
T
PO
GO
T
PO

31

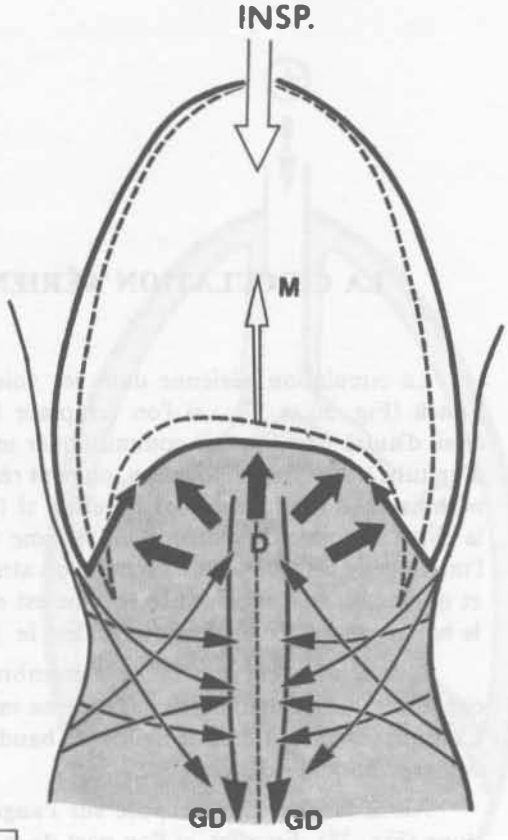
INSP.
M
D
GD
GD

32

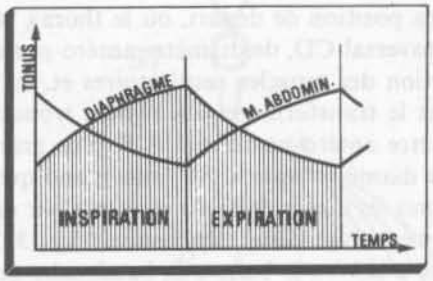
TONUS
DIAPHRAGME
M. ABDOMIN.
INSPIRATION
EXPIRATION
TEMPS

35

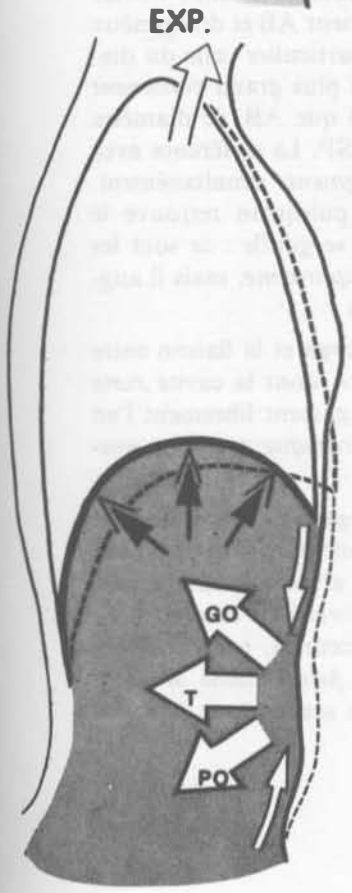
EXP.
GO
T
PO

33

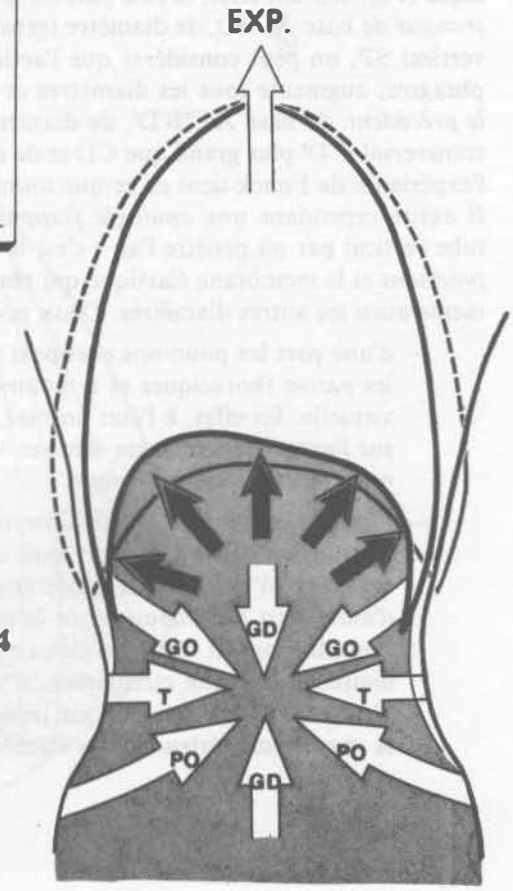
EXP.
GD
GO
GO
T
T
PO
PO
GD

34

LA CIRCULATION AÉRIENNE DANS LES VOIES RESPIRATOIRES

La circulation aérienne dans les voies respiratoires est illustrée par la **classique expérience de Funck** (Fig. 36 et 37) : si l'on remplace le fonds d'un flacon par une membrane élastique étanche et si, d'autre part, on fait communiquer un ballon en baudruche avec l'extérieur, par l'intermédiaire d'un tube traversant le bouchon, on peut réaliser le gonflement ou l'affaissement de ce ballon rien qu'en mobilisant le fond élastique. En effet, si l'on tire sur la membrane élastique (Fig. 37), on augmente la capacité totale du flacon d'un volume supplémentaire égal a V, tout en diminuant la pression à l'intérieur de cette enceinte. La pression atmosphérique devient alors supérieure à la pression intérieure et une quantité d'air, dont le volume est exactement égal au volume V, pénètre par le tube et gonfle le ballon de baudruche, ce qui réalise le *Mécanisme de l'inspiration.*

Inversement, si l'on relâche la membrane élastique (Fig. 36), elle revient sur elle-même et la capacité totale du flacon diminue de la même valeur V, ce qui augmente la pression à l'intérieur de l'enceinte. L'air qui se trouvait dans le ballon de baudruche va en être chassé à travers le tube. C'est le *mécanisme de l'expiration.*

Ainsi, la respiration repose sur l'**augmentation ou la diminution du volume de la cavité thoracique** (Fig. 38). En effet, si l'on part de la position de départ, où le thorax réalise un *volume ovoïde tronqué* de base ACBD, de diamètre transversal CD, de diamètre antéro-postérieur AB et de diamètre vertical SP, on peut considérer que l'action des muscles respiratoires et, en particulier celle du diaphragme, augmente tous les diamètres et le transforme en un ovoïde tronqué plus grand *contenant le précédent*, de base A'C'B'D', de diamètre antéro-postérieur A'B' plus grand que AB, de diamètre transversal C'D' plus grand que CD et de diamètre vertical SP' plus grand que SP. La différence avec l'expérience de Funck tient en ce que *toutes les dimensions du récipient ont augmenté* simultanément. Il existe cependant une *analogie frappante* avec cette expérience (Fig. 39) puisqu'on retrouve le tube vertical par où pénètre l'air : c'est la *trachée :* le ballon de baudruche qui se gonfle : ce sont les *poumons* et la membrane élastique qui réalise le fond du flacon : ici c'est le *diaphragme*, mais il augmente aussi les autres diamètres. Deux points doivent cependant être soulignés :

— d'une part les poumons occupent la totalité du volume intérieur du thorax et la liaison entre les parois thoraciques et le poumon lui-même est assurée par la *plèvre*, dont la cavité reste virtuelle. En effet, à l'état normal, ses deux feuillets restent accolés et glissent librement l'un sur l'autre, ce qui est un élément important d'une bonne *solidarité mécanique entre les poumons et la paroi thoracique.*

— lors de l'inspiration la pression intrathoracique diminue et devient négative, non seulement par rapport à l'air extérieur, *mais aussi par rapport à la cavité abdominale.* Ceci a deux conséquences : d'une part la pénétration de l'air par la trachée jusqu'aux alvéoles pulmonaires, d'autre part l'*accélération de la circulation veineuse de retour vers l'oreillette droite* (OD). L'inspiration est donc un élément important du bon remplissage du cœur et, par l'intermédiaire de la petite circulation, d'une *bonne arrivée du sang veineux jusque dans la paroi alvéolaire* au contact de l'air frais qui vient d'y pénétrer. L'inspiration assure donc **à la fois la circulation aérienne et la circulation sanguine pulmonaire.**

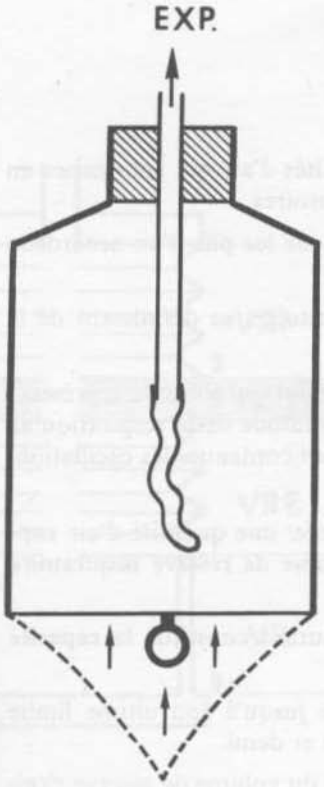

36

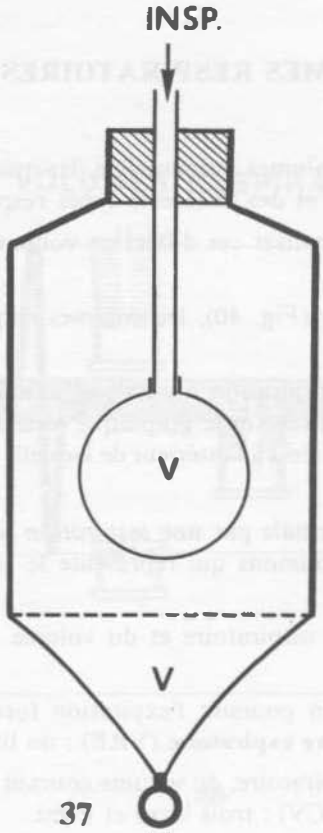

37

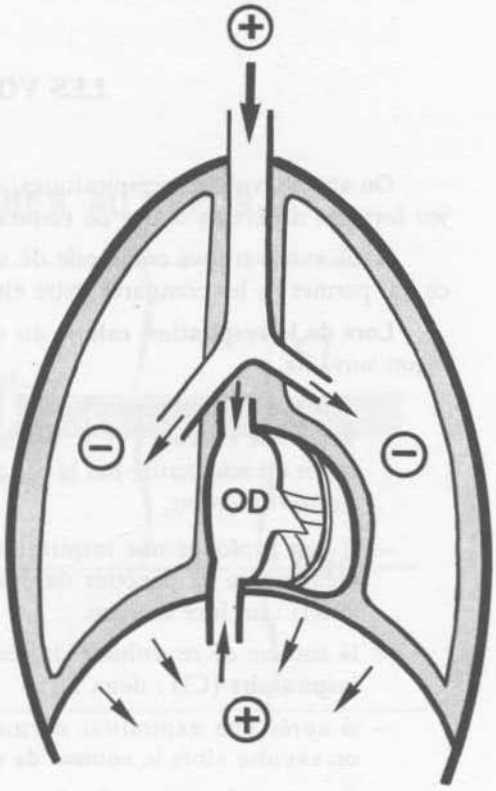

39

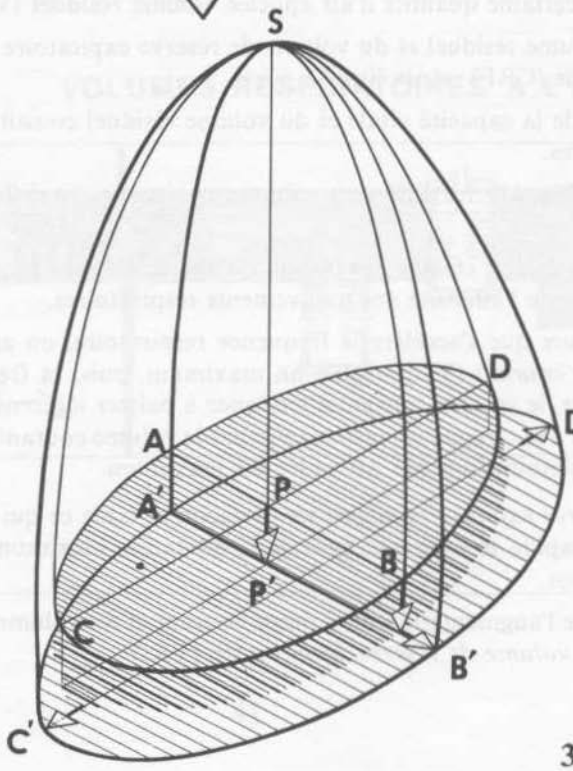

38

LES VOLUMES RESPIRATOIRES

On appelle volumes respiratoires, ou volumes pulmonaires, les quantités d'air qui sont mises en jeu lors des différents temps de respiration et des différents types respiratoires.

Nous avons trouvé commode de schématiser ces différents volumes par les plis d'un accordéon ce qui permet de les comparer entre eux.

Lors de la respiration calme, au repos (Fig. 40), les volumes respiratoires se définissent de la façon suivante :

— l'air mis en mouvement entre une expiration normale et une inspiration normale représente le **volume courant** (VC) : un demi-litre. Sur le graphique cette amplitude de la respiration au repos est schématisé par la bande grisée 2 à l'intérieur de laquelle sont contenues les oscillations du *spirogramme*.

— si l'on prolonge une inspiration normale par une *inspiration forcée*, une quantité d'air supplémentaire va pénétrer dans les poumons qui représente le **volume de réserve inspiratoire** (VRI) : un litre et demi.

— la somme de ce volume de réserve inspiratoire et du volume courant constitue la **capacité inspiratoire** (CI) : deux litres.

— si après une expiration normale on poursuit l'expiration forcée jusqu'à son ultime limite on expulse alors le **volume de réserve expiratoire** (VRE) : un litre et demi.

— la somme du volume de réserve inspiratoire, du volume courant et du volume de réserve expiratoire constitue la **capacité vitale** (CV) : trois litres et demi.

— Ayant effectué une expiration forcée et complète il subsiste encore dans les poumons et dans les bronches une certaine quantité d'air appelée **volume résiduel** (VR) : un demi-litre.

— La somme du volume résiduel et du volume de réserve expiratoire constitue la **capacité résiduelle fonctionnelle** (CRF) : deux litres.

— Enfin, la somme de la capacité vitale et du volume résiduel constitue la **capacité pulmonaire totale** : quatre litres.

Au cours de l'effort (Fig. 41), les différents volumes se répartissent différemment dans la capacité pulmonaire totale.

— seul le *volume résiduel ne change pas* puisqu'il s'agit là d'un air impossible à expulser, quelles que soient la force de l'intensité des mouvements respiratoires.

— par contre à mesure que s'accélère la fréquence respiratoire, on assiste d'abord à *l'augmentation du volume courant* (VC) jusqu'à un maximum, puis, la fréquence respiratoire continuant d'augmenter, le volume courant à tendance à baisser légèrement. On appelle **débit ventilatoire** le produit de la fréquence respiratoire par le volume courant. De ce qui précède on voit que le débit ventilatoire finit par atteindre un maximum.

— *le volume de réserve expiratoire augmente* de façon notable ce qui veut dire que l'amplitude de la respiration rapide se situe plus près de la dilatation maximum du thorax que lors de la respiration au repos.

— La conséquence de l'augmentation du volume courant et du volume de réserve expiratoire est *la diminution du volume de réserve inspiratoire* (VRI).

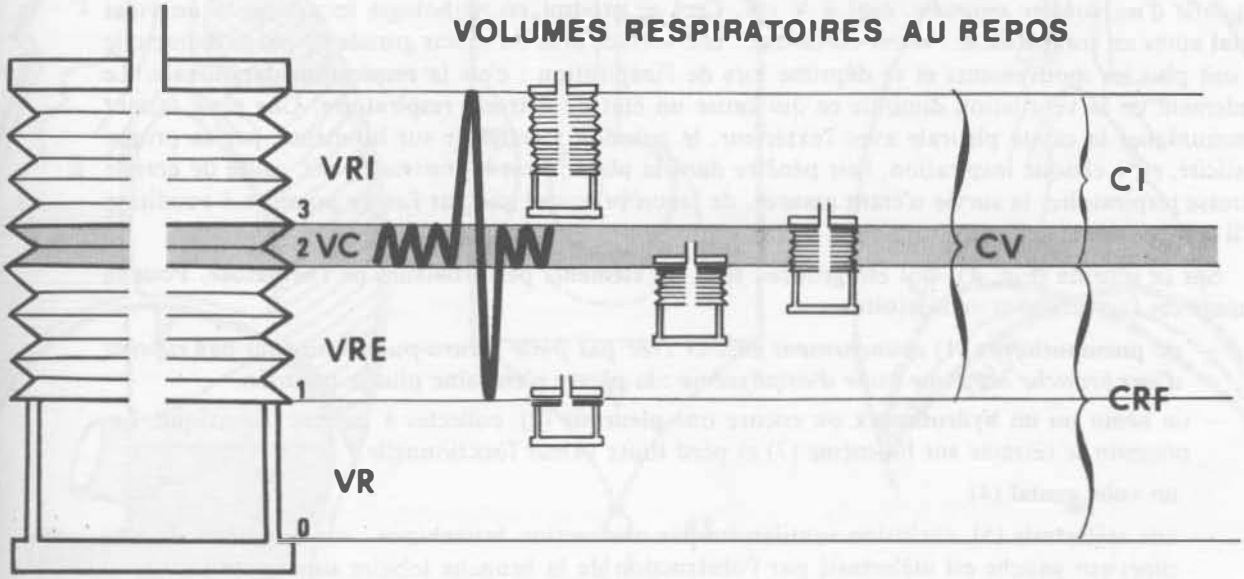
VOLUMES RESPIRATOIRES AU REPOS
VRI
3
2 VC
VRE
1
VR
0
CI
CV
CRF

40

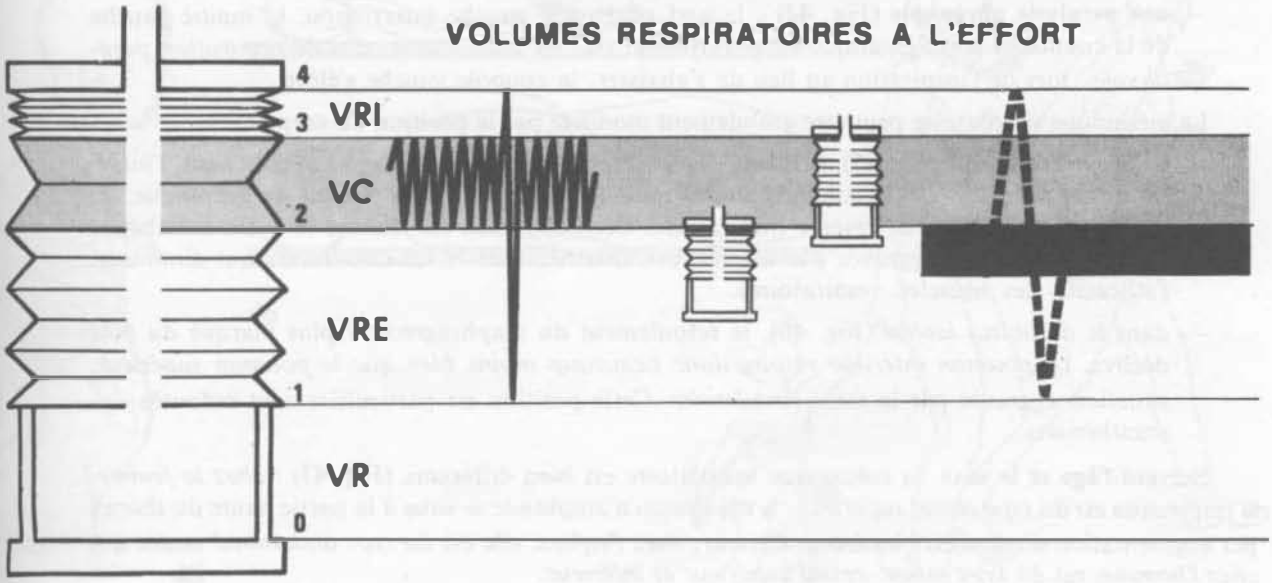
VOLUMES RESPIRATOIRES A L'EFFORT
4
3 VRI
VC
2
VRE
1
VR
0

41

Bien des facteurs peuvent perturber l'efficacité de la ventilation.

L'expérience de Funck peut être modifiée (Fig. 42) : une partie de la paroi du flacon est remplacée par *une autre membrane élastique* ; lorsqu'on effectue une traction sur la membrane du fond, cette membrane pariétale se déprime d'un volume v qui se soustrait au volume V. Le ballon de baudruche se gonfle d'un *volume moindre*, égal à V - v. Ceci se produit en pathologie lorsqu'existe un **volet costal** après un traumatisme violent du thorax : une surface plus ou moins grande de paroi thoracique ne suit plus les mouvements et se déprime lors de l'inspiration : c'est la **respiration paradoxale.** Le rendement de la ventilation diminue ce qui cause un état de **détresse respiratoire.** Une plaie faisant communiquer la cavité pleurale avec l'extérieur, le poumon se rétracte sur lui-même, par sa propre élasticité, et, à chaque inspiration, l'air pénètre dans la plaie : c'est la *traumatopnée*, cause de grande détresse respiratoire, la survie n'étant assurée, de façon précaire, que par l'autre poumon à condition qu'il soit lui-même suffisant.

Sur ce schéma (Fig. 43) ont été groupés **tous les éléments perturbateurs de l'hématose.** Pour la plupart ces facteurs sont ventilatoires :

— un **pneumothorax** (1) *épanchement gazeux créé* par *plaie pleuro-pulmonaire* ou par *rupture d'une bronche ou d'une bulle d'emphysème :* la plèvre n'entraîne plus le poumon.

— un **hémo ou un hydrothorax** ou encore une **pleurésie** (2), collectés à la base thoracique. Le poumon se rétracte sur lui-même (3) et perd toute valeur fonctionnelle.

— un **volet costal** (4)

— une **atélectasie** (5), exclusion ventilatoire par obstruction bronchique : sur ce schéma, le lobe supérieur gauche est atélectasié par l'obstruction de la bronche lobaire supérieure gauche.

— une **pachypleurite** (6), épaississement considérable de la plèvre après pleurésie, pyothorax ou hemothorax, elle constitue une coque scléreuse qui enserre le poumon et empêche son expansion inspiratoire.

— une **dilatation aiguë de l'estomac** (7) qui entrave la course diaphragmatique.

— un **météorisme abdominal** important (8), par occlusion, refoule le diaphragme vers le thorax.

— une **paralysie phrénique** (Fig. 44) : le nerf phrénique gauche interrompu, la moitié gauche de la coupole diaphragmatique est paralysée et suit les mouvements dits de *respiration paradoxale :* lors de l'inspiration au lieu de s'abaisser, la coupole gauche s'élève.

La mécanique ventilatoire peut être grandement modifiée par la **position du corps :**

— en *décubitus dorsal* (Fig. 45), la masse des viscères refoule le diaphragme vers le haut, *l'inspiration est plus difficile*, le volume courant moindre et déplacé vers le haut du graphique, au détriment du volume de réserve inspiratoire. Cette situation est réalisée lors des anesthésies générales, et même aggravée par les drogues anesthésiques et les curarisants qui diminuent l'efficacité des muscles respiratoires.

— dans le *décubitus latéral* (Fig. 46), le refoulement du diaphragme est plus marqué du côté déclive. Le *poumon inférieur respire donc beaucoup moins bien que le poumon supérieur*, situation aggravée par la *stase circulatoire.* Cette position est particulièrement redoutée des anesthésistes.

Suivant l'âge et le sexe, la mécanique ventilatoire est bien différente (Fig. 47) : *chez la femme*, la respiration est du *type costal supérieur :* le maximum d'amplitude se situe à la partie haute du thorax par augmentation du diamètre antéro-postérieur; *chez l'enfant*, elle est du *type abdominal* tandis que *chez l'homme*, est du *type mixte, costal supérieur et inférieur.*

Chez le vieillard cependant (Fig. 48) les conditions respiratoires sont très modifiées par la *cyphose dorsale et l'hypotonie musculaire :* l'augmentation de la courbure du rachis dorsal supérieur entraîne la convergence des côtes supérieures et la diminution d'amplitude de leurs mouvements. Ainsi le lobe supérieur des poumons n'est pratiquement plus ventilé, la respiration prend le *type costal inférieur ou même abdominal.*

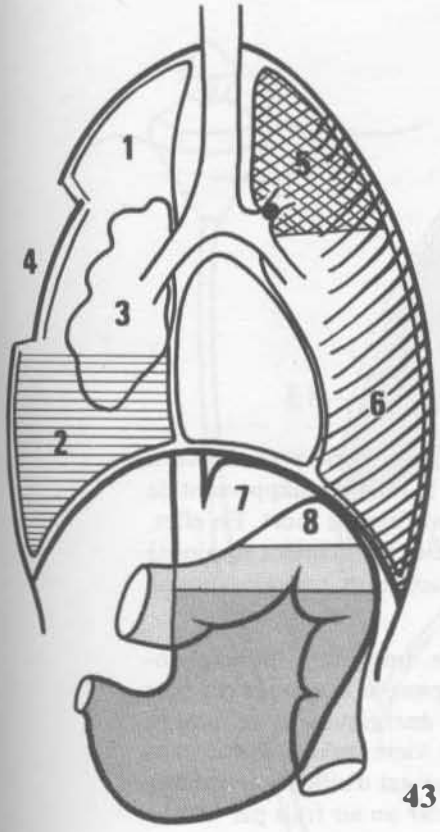

43

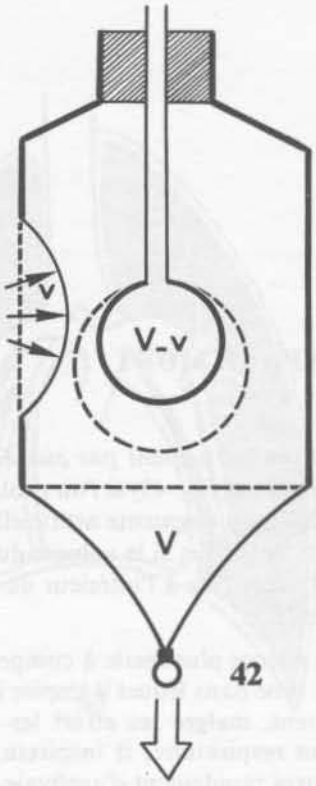

42

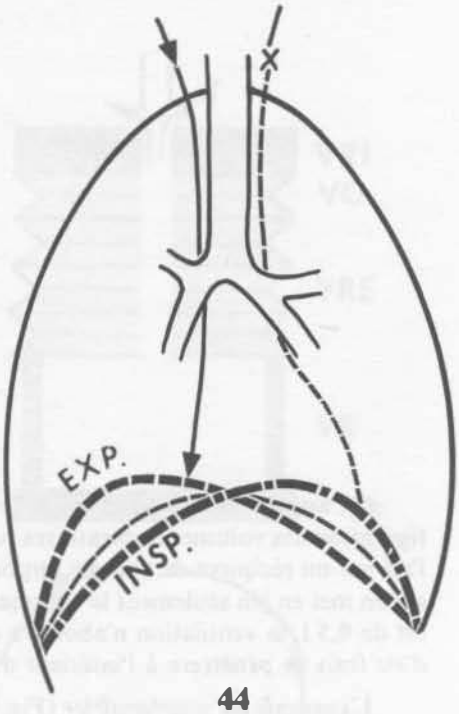

44

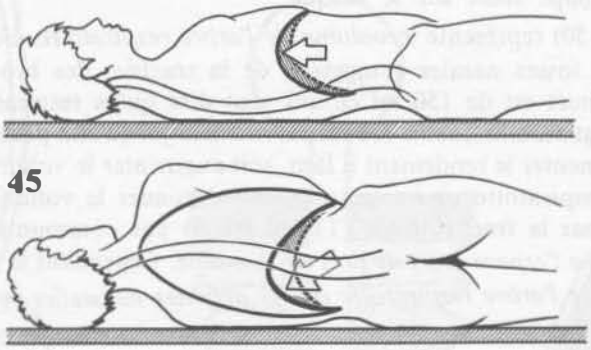

45

46

48

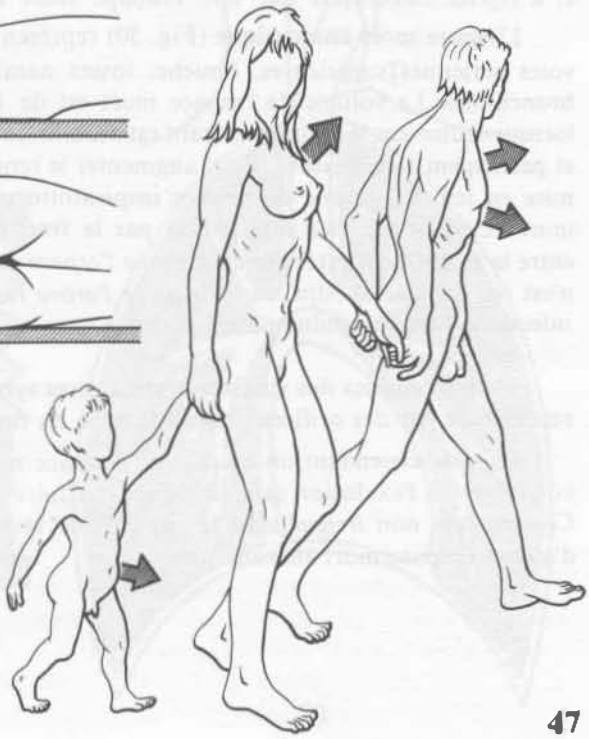

47

L'ESPACE MORT

On appelle **espace mort** un *volume d'air ne participant pas aux échanges respiratoires.* Dans la figuration des volumes respiratoires par l'accordéon (Fig. 49) si l'on prolonge le tube d'échappement de l'air par un récipient de volume important (EM), on augmente artificiellement l'espace mort. En effet, si l'on met en jeu seulement le volume courant de 0,5 l et si le volume du tube et du récipient surajouté est de 0,5 l, la ventilation n'aboutira qu'à déplacer l'air à l'intérieur de l'espace mort : aucun volume d'air frais ne pénétrera à l'intérieur de l'accordéon.

L'*exemple du scaphandrier* (Fig. 51) est encore plus facile à comprendre. Imaginons un scaphandrier qui ne soit relié à la surface que par un tube dans lequel il inspire et expire ; si le volume du tube est égal à sa capacité vitale, à aucun moment, malgré ses effort les plus énergiques, il ne pourra inspirer de l'air frais. A chaque mouvement respiratoire, il inspirera l'air vicié qu'il a rejeté dans le tube à l'expiration précédente. Ainsi il mourra rapidement d'asphyxie, ce qui est d'ailleurs arrivé lors des premiers essais de plongée en scaphandre. La solution consiste à lui apporter un air frais par le tube et à rejeter l'air expiré par une soupape fixée sur le casque.

L'**espace mort anatomique** (Fig. 50) représente le *volume de l'arbre respiratoire,* c'est-à-dire des voies aériennes supérieures, bouche, fosses nasales comprises, de la trachée, des bronches et des bronchioles. Le volume de l'espace mort est de 150 ml ce qui veut dire qu'en respiration normale lorsque seulement le volume courant est mobilisé, seuls 350 ml parviennent jusqu'aux parois alvéolaires et participent à l'hématose. Pour augmenter le rendement il faut, soit augmenter le volume ventilé par mise en jeu du volume de réserve inspiratoire ou expiratoire, soit diminuer le volume de l'espace mort : c'est ce qui peut être réalisé par la **trachéotomie** (T) qui établit une communication directe entre la trachée et l'extérieur et *diminue l'espace mort de près de la moitié.* Cependant la trachéotomie n'est pas un acte anodin, car *elle prive l'arbre respiratoire de ses défenses naturelles* et l'expose aux infections broncho-pulmonaires graves.

Dans le schéma des volumes respiratoires symbolisé par l'accordéon (Fig. 52)la trachéotomie est représentée par des orifices situés à la base du tube.

Il existe cependant un autre type d'espace mort (fig. 53), l'**espace mort physiologique** (EM') : il correspond à l'exclusion sanguine d'un territoire pulmonaire du fait d'une embolie pulmonaire (EP). Ce *territoire non irrigué* sera le siège d'une ventilation aérienne en pure perte, ce qui augmentera d'autant l'espace mort anatomique.

51

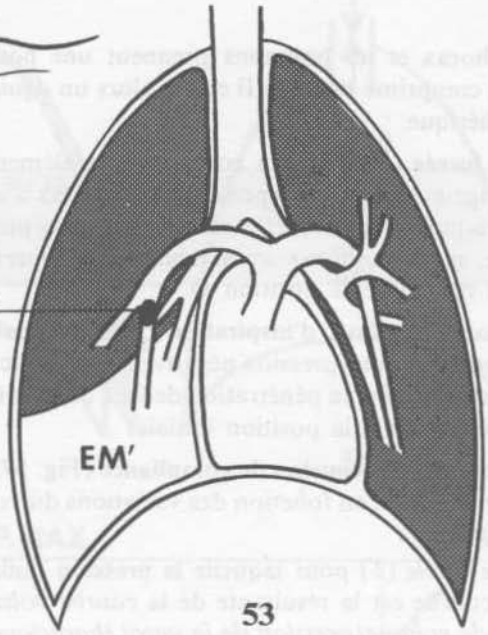

53

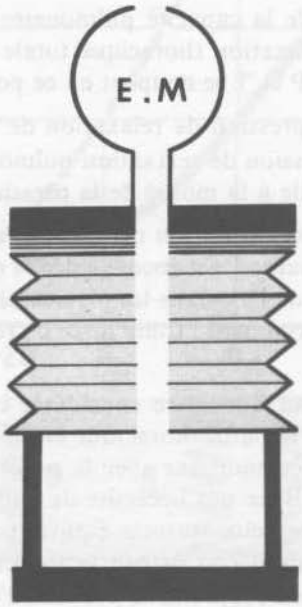

49

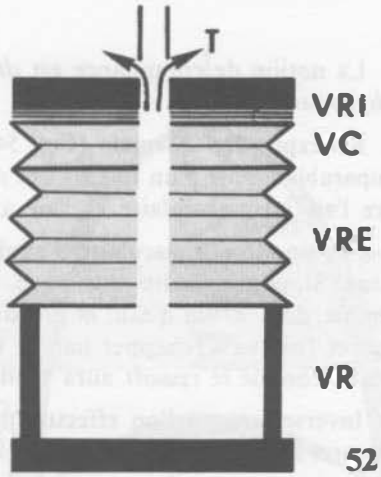

52

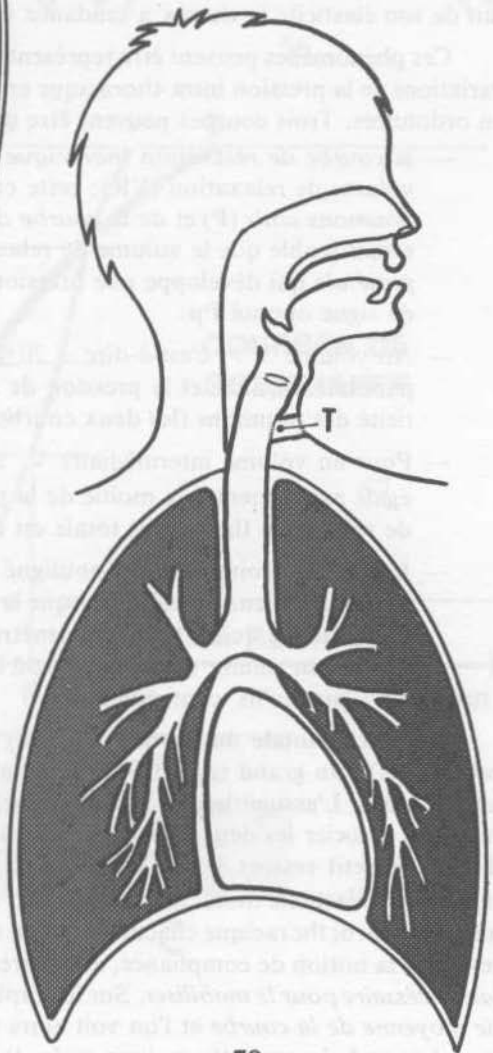

50

LA COMPLIANCE THORACIQUE

La notion de compliance est *directement liée à l'élasticité des éléments anatomiques du thorax et des poumons.*

En expiration normale (Fig. 54), le thorax et les poumons prennent une position d'équilibre comparable à celle d'un ressort qui n'est ni comprimé ni étiré. Il existe alors un *équilibre de pression* entre l'air intra-alvéolaire et l'air atmosphérique.

Par un effort musculaire d'**expiration forcée** (Fig. 55) on comprime les éléments élastiques du thorax. Si, pour prendre une image, on comprime le ressort représentant le thorax à une pression, par exemple, de + 20 cm d'eau, la pression intra-pulmonaire va être plus forte que la pression atmosphérique et l'air va s'échapper par la trachée, mais le thorax aura tendance à reprendre sa position initiale, comme le ressort aura tendance à reprendre la position O.

Inversement, si l'on effectue maintenant un effort d'**inspiration** (Fig. 56), ce qui pourrait se comparer à l'étirement du ressort, cela se traduit par une pression négative intra thoracique de — 20 cm d'eau, par rapport à l'air atmosphérique ; ceci entraîne la pénétration de l'air dans la trachée, mais, du fait de son élasticité le thorax a tendance à revenir à la position initiale.

Ces phénomènes peuvent être représentés par des courbes **de compliance** (Fig. 57) représentant les variations de la pression intra-thoracique en abscisse, en fonction des variations du volume thoracique en ordonnées. Trois courbes peuvent être tracées :

— la *courbe de relaxation thoracique totale* (T) pour laquelle la pression nulle correspond au volume de relaxation (VR); cette courbe est la résultante de la *courbe volume/pression des poumons seuls* (P) et de la *courbe de volume/pression de la paroi thoracique seule* (S); il est remarquable que le volume de relaxation corresponde à une *égalité de force entre l'élasticité pariétale* qui développe une pression Ps *et l'élasticité pulmonaire* qui développe une pression de signe opposé Pp.

— Au volume V , c'est-à-dire à 70 % de la capacité pulmonaire totale, la pression d'origine pariétale est nulle et la pression de relaxation thoracique totale est entièrement dûe à l'élasticité des poumons (les deux courbes P et T se coupent en ce point).

— Pour un volume intermédiaire V la pression de relaxation de la paroi thoracique seule est égale exactement à la moitié de la pression de relaxation pulmonaire, si bien que la pression de relaxation thoracique totale est égale à la moitié de la pression de relaxation pulmonaire.

— Un dernier point doit être souligné : en expiration maximum, les poumons n'ont pas encore perdu toute leur élasticité puisque la courbe P est encore à droite du zéro des pressions ; c'est ce qui explique que si on laisse pénétrer de l'air dans les plèvres, ils puissent se rétracter encore jusqu'à un volume minimum Vp où ils ont perdu toute force de rétraction, donc toute pression sur l'air qu'ils contiennent.

L'élasticité totale du thorax (Fig. 58) peut donc être considérée comme l'*association de deux ressorts* (A) : un grand ressort S représentant la paroi thoracique et un petit ressort (P) représentant les poumons. L'assujettissement fonctionnel des poumons avec la paroi thoracique grâce à la plèvre revient à associer les deux ressorts ensemble (B) ce qui nécessite de comprimer le grand ressort S et d'étirer le petit ressort P ; l'association de ces deux ressorts équivaut à un ressort unique (C) qui représente l'élasticité thoracique totale (T), mais si l'on détruit la liaison fonctionnelle entre le poumon et la paroi thoracique chacun des deux ressort reprend sa position d'équilibre propre (A). Pour en revenir à la notion de compliance, elle représente le *rapport entre un volume d'air et la pression pariétale nécessaire pour le mobiliser.* Sur le graphique (Fig. 57), la compliance représente *la pente de la partie moyenne de la courbe* et l'on voit alors que la compliance du poumon seule est plus forte que la compliance de la paroi thoracique seule, la compliance thoracique totale étant la somme algébrique de ces deux compliances.

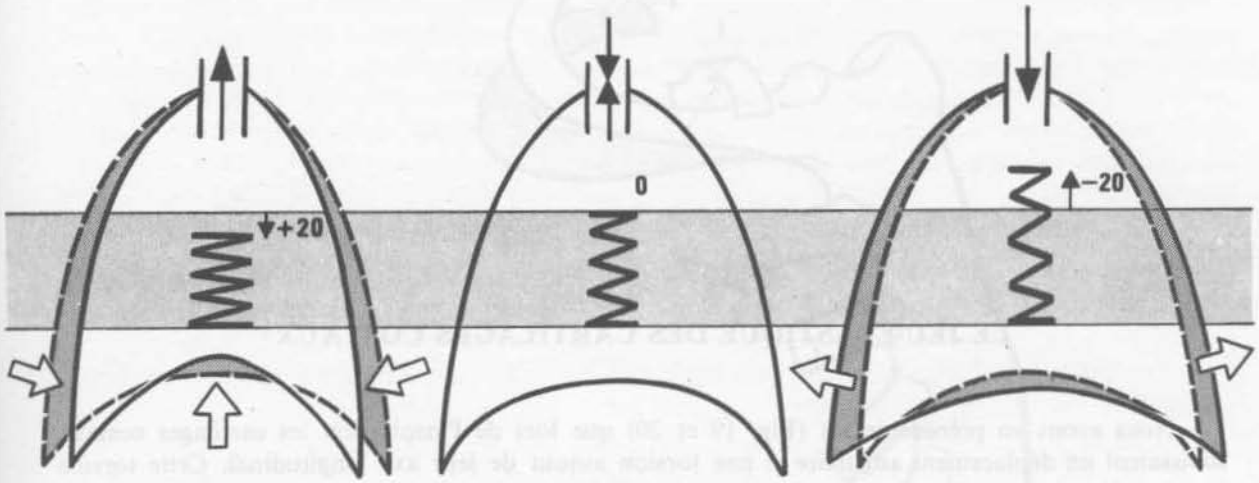

55 54 56

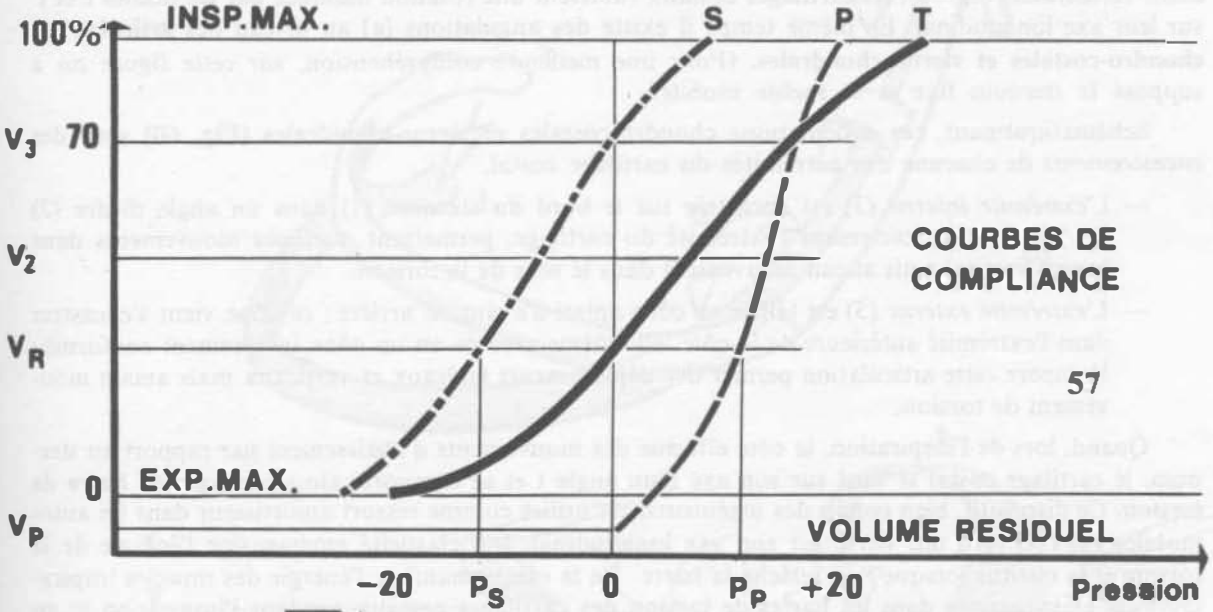

57

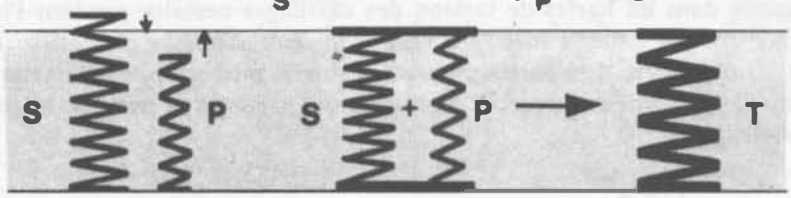

A B C

58

LE JEU ÉLASTIQUE DES CARTILAGES COSTAUX

Nous avons vu précédemment (Fig. 19 et 20) que lors de l'inspiration les cartilages costaux subissaient un déplacement angulaire et une torsion autour de leur axe longitudinal. Cette torsion joue un rôle très important dans le mécanisme de l'expiration. En effet, lorsque le sternum s'élève lors de l'inspiration, l'extrémité postérieure des côtes restant rattachée au rachis par les articulations costo-vertébrales (Fig. 59), les cartilages costaux subissent une rotation indiquée par les flèches t et t' sur leur axe longitudinal. En même temps il existe des angulations (a) au niveau des **articulations chondro-costales et sterno-chondrales**. (Pour une meilleure compréhension, sur cette figure on a supposé le sternum fixe et le rachis mobile).

Schématiquement, ces articulations chondro-costales et sterno-chondrales (Fig. 60) sont des *encastrements* de chacune des extrémités du cartilage costal.

— L'*extrémité interne* (3) est encastrée sur le bord du sternum (1) dans un angle dièdre (2) qui reçoit très exactement l'extrémité du cartilage, permettant quelques mouvements dans le sens vertical mais aucun mouvement dans le sens de la torsion.

— L'*extrémité externe* (5) est taillée en cône aplati d'avant en arrière ; ce cône vient s'encastrer dans l'extrémité antérieure de la côte, elle-même creusée en un cône inversement conformé ; là encore cette articulation permet des déplacements latéraux et verticaux mais aucun mouvement de torsion.

Quand, lors de l'inspiration, la côte effectue des mouvements d'abaissement par rapport au sternum, le cartilage costal se tord sur son axe d'un angle t et se comporte alors comme une **barre de torsion**. Ce dispositif, bien connu des ingénieurs, est utilisé comme ressort amortisseur dans les automobiles : si l'on tord une barre sur son axe longitudinal, son élasticité emmagasine l'énergie de la torsion et la restitue lorsque l'on relâche la barre. De la même manière, l'énergie des muscles inspirateurs est emmagasinée dans les barres de torsion des cartilages costaux pendant l'inspiration et au moment du relâchement des muscles inspirateurs, *par la seule élasticité de ces cartilages*, le thorax revient à sa position de départ. Les cartilages sont d'autant plus souples et élastiques que le sujet est plus jeune ; avec l'âge, ils ont tendance à s'ossifier ce qui explique la perte de souplesse thoracique et respiratoire des vieillards.

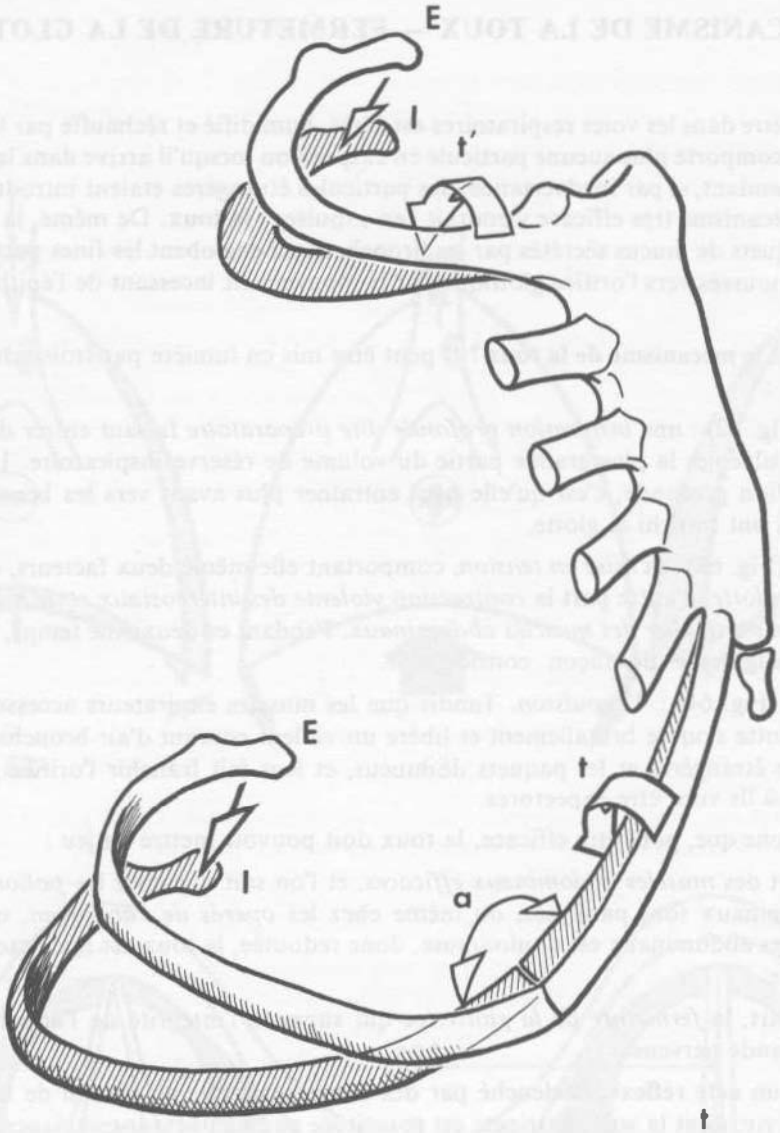

59

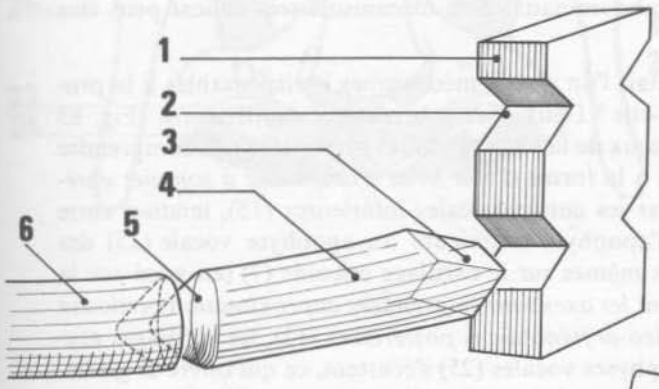

60

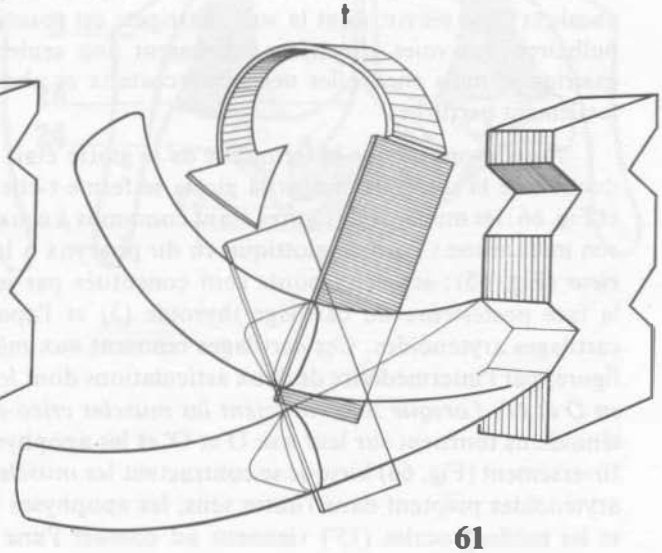

61

L'air qui pénètre dans les voies respiratoires est filtré, humidifié et réchauffé par les fosses nasales. En principe, il ne comporte plus aucune particule en suspension lorsqu'il arrive dans la trachée ou dans les bronches. Cependant, si par inadvertance, des particules étrangères étaient introduites dans l'arbre bronchique un mécanisme très efficace viendrait l'en expulser : **la toux.** De même, la toux est chargée d'expulser les paquets de mucus sécrétés par les bronches, qui englobent les fines particules étrangères et sont ensuite repoussés vers l'orifice glottique par le mouvement incessant de l'épithélium cilié bronchique.

Quel est donc **le mécanisme de la toux ?** Il peut être mis en lumière par trois schémas car il comporte trois temps :

1er temps (Fig. 62) : une *inspiration profonde dite préparatoire* faisant entrer dans l'arbre bronchique et les alvéoles la plus grande partie du volume de réserve inspiratoire. L'inconvénient de cette inspiration profonde, c'est qu'elle peut entraîner plus avant vers les bronchioles les corps étrangers qui ont franchi la glotte.

2ème temps (Fig. 63) : la *mise en tension,* comportant elle-même deux facteurs, d'une part la *fermeture de la glotte,* d'autre part la *contraction violente des intercostaux et de tous les expirateurs accessoires en particulier des muscles abdominaux.* Pendant ce deuxième temps, la pression intrathoracique augmente de façon considérable.

3ème temps (Fig. 64) : l'*expulsion.* Tandis que les muscles expirateurs accessoires restent sous tension, la glotte s'ouvre brutallement et libère un violent courant d'air bronchique, qui entraîne les particules étrangères et les paquets de mucus, et leur fait franchir l'orifice glottique, vers le pharynx, d'où ils vont être expectorés.

Il apparaît donc que, pour être efficace, la toux doit pouvoir mettre en jeu :

— d'une part des *muscles abdominaux efficaces,* et l'on sait que chez les *poliomyélitiques,* dont les abdominaux sont paralysés, ou même chez les *opérés de l'abdomen,* où toute mise en tension des abdominaux est douloureuse, donc redoutée, la toux est inefficace ou bien encore supprimée.

— d'autre part, la *fermeture de la glotte,* ce qui suppose l'intégrité de l'appareil laryngé et de sa commande nerveuse.

La toux est un **acte réflexe,** déclenché par des zones sensitives au niveau de la bifurcation trachéale et de la plèvre, dont la voie centripète est constituée par les pneumogastriques ; ses centres sont bulbaires ; ses voies effectrices intéressent non seulement les nerfs laryngés, branches des pneumogastriques, mais encore les nerfs intercostaux et abdominaux. Son mécanisme très délicat peut être facilement perturbé.

Nous avons vu que la fermeture de la glotte était l'un de ces mécanismes indispensables à la production de la toux. Comment la glotte se ferme-t-elle ? Deux vues schématiques supérieures (Fig. 65 et Fig. 66: les numéros de figures étant communs à ceux de la page suivante) permettront de comprendre son mécanisme : l'orifice glottique vu du pharynx a la forme d'une *fente triangulaire à sommet antérieur* (Fig. 65); ses deux bords sont constitués par les cordes vocales inférieures (15), tendues entre la face postérieure du cartilage thyroïde (3) et l'apophyse antérieure ou apophyse vocale (25) des cartilages aryténoïdes. Ces cartilages reposent eux-mêmes sur le cartilage cricoïde (7) (en grisé sur la figure) par l'intermédiaire de deux articulations dont *les axes sont en première approximation verticaux en O et O'. Lorsque se contractent les muscles crico-aryténoïdiens postérieurs* (13), les cartilages aryténoïdiens tournent sur leur axe O et O' et les apophyses vocales (25) s'écartent, ce qui ouvre la glotte. Inversement (Fig. 66) lorsque se contractent les *muscles crico-aryténoïdiens latéraux* (16), les cartilages aryténoïdes pivotent dans l'autre sens, les apophyses vocales (25) se rapprochent de la ligne médiane et les cordes vocales (15') viennent au contact l'une de l'autre, fermant l'orifice glottique.

(Les autres détails de ces schémas s'éclaireront à la lecture de la page suivante).

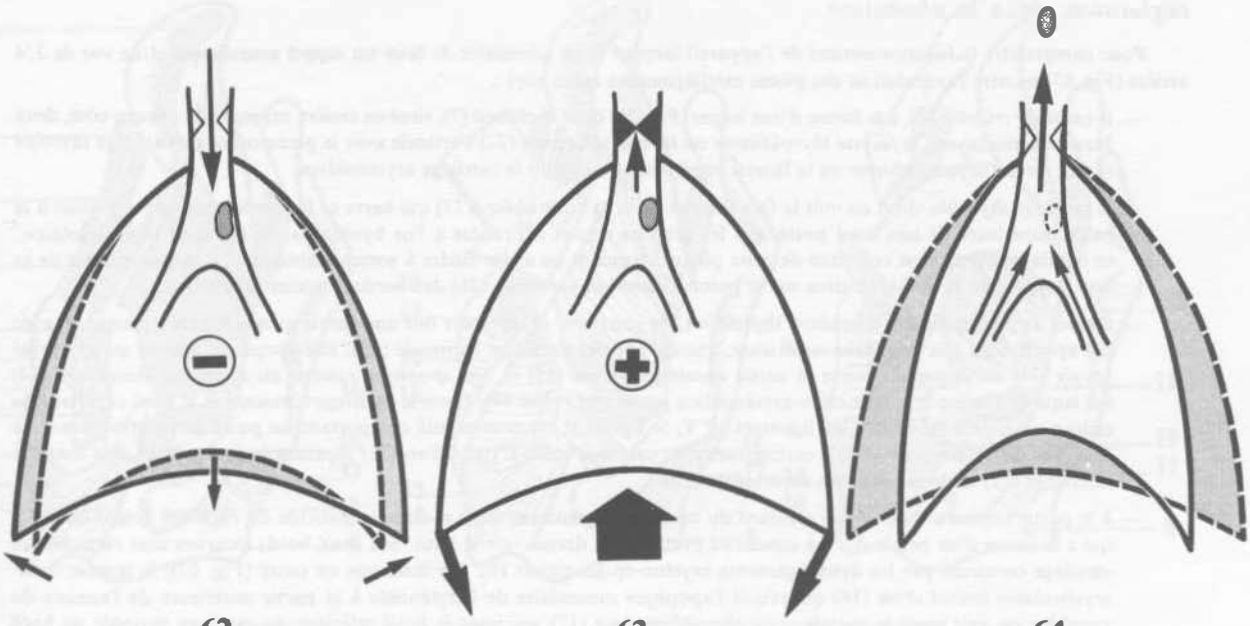

62 63 64

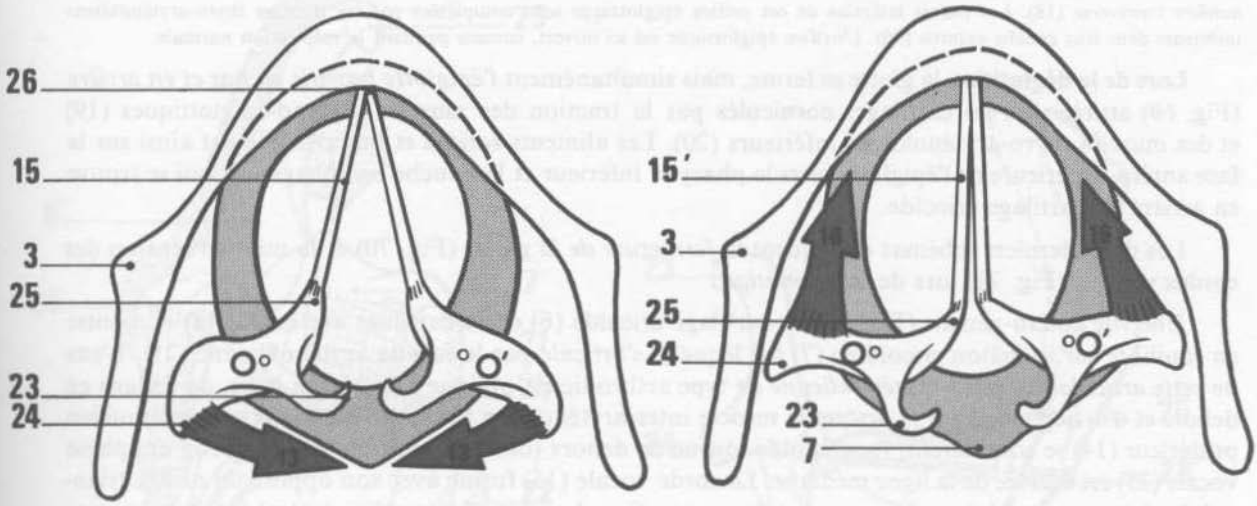

65 66

L'appareil laryngé intervient dans trois fonctions essentielles : la fermeture de la glotte au cours des *efforts abdominaux* et lors de *la toux*, la *protection des voies aériennes inférieures lors de la déglutition*, enfin *la phonation*.

Pour comprendre le fonctionnement de l'appareil laryngé il est nécessaire de faire un **rappel anatomique**. Une vue de 3/4 arrière (Fig. 67) montre l'articulation des pièces cartilagineuses entre elles :

— le *cartilage cricoïde* (6), a la forme d'une bague (Fig. 70) dont le châton (7), situé en arrière supporte de chaque côté, deux facettes articulaires : la *facette thyroïdienne* ou facette inférieure (22) s'articule avec la petite corne du cartilage thyroïde (5); la *facette aryténoïdienne* ou la facette supérieure (21) reçoit le cartilage aryténoïdien.

— le *cartilage thyroïde*, dont on voit la face interne (2) et la crête oblique (3) qui barre sa face externe, comporte aussi à la partie supérieure de son bord postérieur les grandes cornes (4) reliées à l'os hyoïde par le ligament thyro-hyoïdien; ce cartilage thyroïde est constitué de deux plaques formant un angle dièdre à sommet antérieur ; à la partie basse de sa face postérieure (Fig. 71) se situe sur le point d'insertion antérieur (26) des cordes vocales inférieures.

— dressés de part et d'autre du châton thyroïdien, les *cartilages aryténoïdes* ont une forme grossièrement pyramidale avec des apophyses : une *apophyse supérieure*, encore appelée *cartilage corniculé* (23), une *apophyse interne* ou *apophyse vocale* (25) sur laquelle s'insère la corde vocale inférieure (15) et une *apophyse externe* ou *apophyse musculaire* (24) sur laquelle s'insère le muscle crico-aryténoïdien postérieur (13 et 14). Entre le cartilage corniculé et le bord supérieur du châton cricoïdien est étendu un ligament en Y, le ligament crico-corniculé comportant au point de jonction des trois branches de l'Y un petit nodule cartilagineux, le cartilage inter-aryténoïdien (11) séparant le ligament en une branche inférieure (12) et deux branches supérieures (10).

— à la partie supérieure de l'angle rentrant du cartilage thyroïdien, vient se fixer le pédicule du *cartilage épiglottique* (1) qui a la forme d'un pétale d'iris à concavité postérieure, dressé vers le haut. Ses deux bords externes sont rattachés au cartilage corniculé par les deux ligaments aryténo-épiglottiques (9). On distingue en outre (Fig. 67), le muscle *crico-aryténoïdien latéral droit* (16) qui réunit l'apophyse musculaire de l'aryténoïde à la partie antérieure de l'anneau du cricoïde; on voit aussi le muscle *crico-thyroïdien droit* (17) qui joint le bord inférieur du cartilage thyroïde au bord antérieur de l'anneau cricoïdien.

Dans l'orifice épiglottique s'engage la grande flèche blanche (Fig. 68). Il est constitué en haut par le cartilage épiglottique, latéralement par les ligaments aryténo-épiglottiques doublés par les *muscles aryténo-épiglottiques* (19), en bas par les cartilages corniculés réunis par les ligaments crico-corniculés (10), doublés en arrière par les libres transversales du *muscle inter-aryténoïdien transverse* (18). Les parois latérales de cet orifice épiglottique sont complétées par les muscles thyro-aryténoïdiens inférieurs dans leur couche externe (20). L'orifice épiglottique est ici ouvert, comme pendant la respiration normale.

Lors de la déglutition la glotte se ferme, mais simultanément *l'épiglotte bascule en bas et en arrière* (Fig. 69) attirée vers les cartilages corniculés par la traction des muscles aryténo-épiglottiques (19) et des muscles thyro-aryténoïdiens inférieurs (20). Les aliments solides et liquides glissent ainsi sur la face antéro-supérieure de l'épiglotte, vers le pharynx inférieur et la bouche œsophagienne qui se trouve en arrière du cartilage cricoïde.

Les deux derniers schémas expliquent la *fermeture de la glotte* (Fig. 70) et la mise en tension des cordes vocales (Fig. 71) lors de la *phonation*.

Une vue antéro-gauche (Fig. 70) du cartilage cricoïde (6) et du cartilage aryténoïde (8) le montre en équilibre sur le châton cricoïdien (7) sur lequel il s'articule par la facette aryténoïdienne (21). L'axe de cette *articulation crico-aryténoïdienne* de type arthrodie est oblique : de bas en haut, de dedans en dehors et d'arrière en avant. Lorsque le muscle inter-aryténoïdien (18) et le muscle crico-aryténoïdien postérieur (14) se contractent, l'aryténoïde tourne en dehors (dans sa position grisée) et son apophyse vocale (25) est écartée de la ligne médiane. La corde vocale (15) forme avec son opposé un orifice triangulaire à sommet antérieur. Inversement, la contraction du crico-aryténoïdien latéral (16) fait tourner l'aryténoïde en dedans ce qui rapproche l'apophyse vocale de la ligne médiane ainsi que la corde vocale (15').

Lors de la phonation les cordes vocales sont soumises à des tensions variables. Le mécanisme en est facile à comprendre (Fig. 71) : en supposant l'aryténoïde fixe, on constate que lors de la contraction du muscle crico-thyroïdien (17), le cartilage thyroïde tourne autour de l'articulation (5) de sa petite corne avec le cricoïde, et sa partie antérieure s'abaisse. L'insertion antérieure de la corde vocale passe de la position 26 à la position 26' ce qui fait apparaître un allongement de la corde vocale, donc sa *mise en tension* par le crico-thyroïdien contracté (17'). Ce muscle innervé par le nerf laryngé inférieur, ou nerf récurrent, est donc le muscle le plus important dans la phonation, puisque c'est lui qui règle la tension des cordes vocales et par conséquent la hauteur du son.

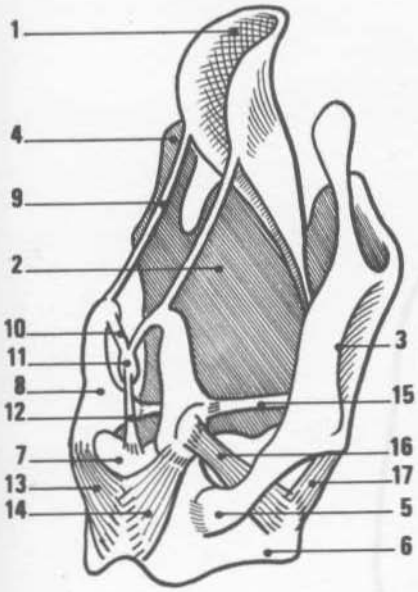
1
4
9
2
10
11
8
12
7
13
14
3
15
16
17
5
6

67

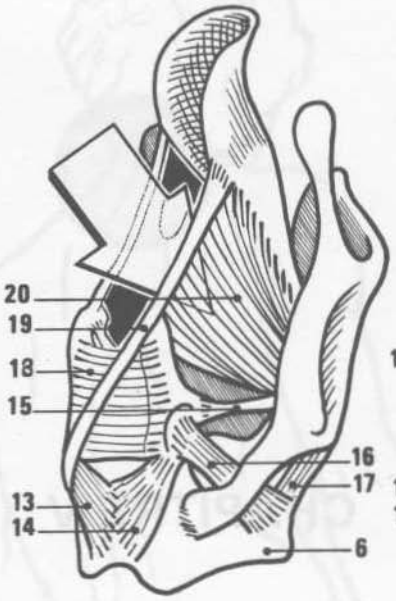
20
19
18
15
16
17
13
14
6

68

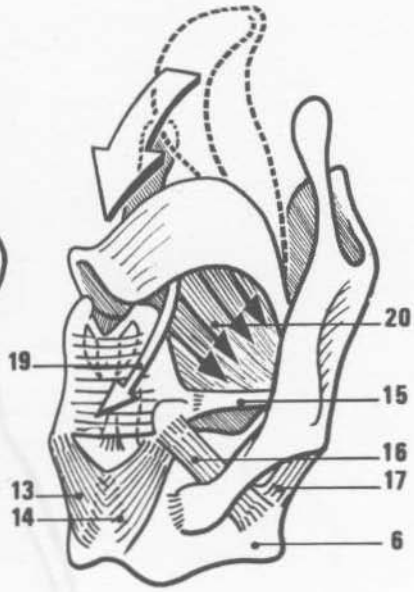
20
19
15
16
17
13
14
6

69

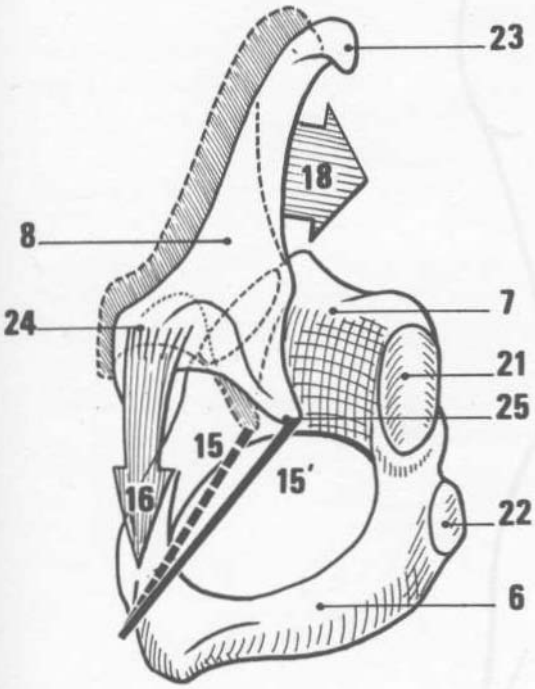
23
18
8
24
7
21
25
15
15'
16
22
6

70

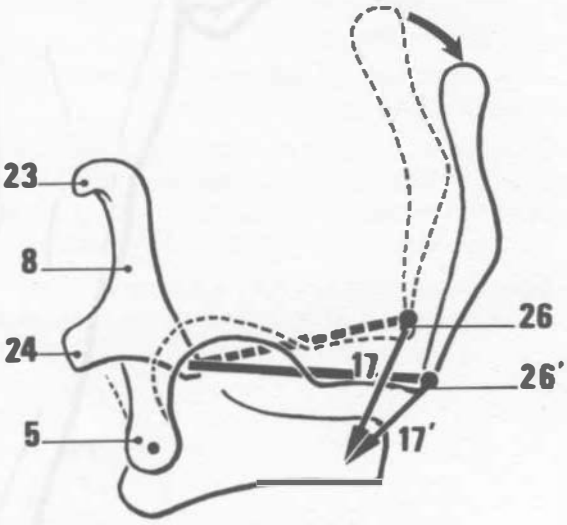
23
8
24
5
26
17
26'
17'

71

CHAPITRE V

LE RACHIS CERVICAL

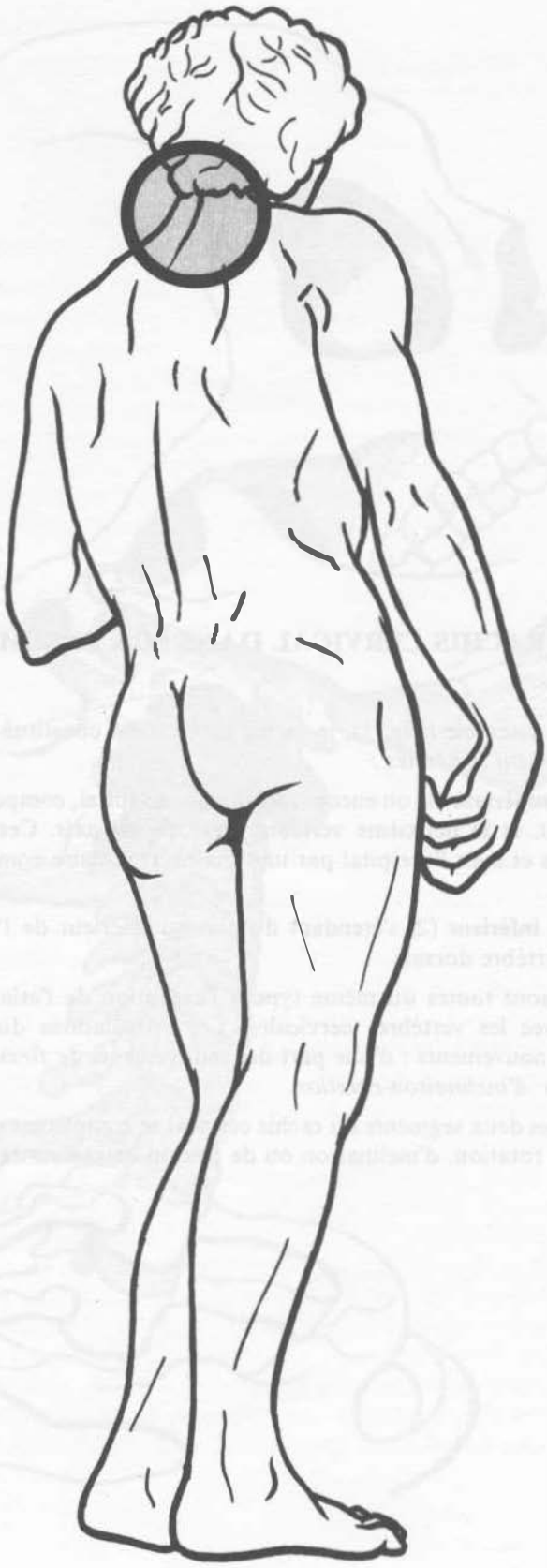

LE RACHIS CERVICAL DANS SON ENSEMBLE

Considéré dans son ensemble (Fig. 1), le rachis cervical est constitué de *deux parties anatomiquement et fonctionnellement distinctes :*

— **le rachis cervical supérieur** (1) ou encore rachis sous-occipital, comportant la première vertèbre cervicale ou *atlas*, et la deuxième vertèbre cervicale ou *axis*. Ces pièces squelettiques sont réunies entre elles et avec l'occipital par une chaîne articulaire complexe à trois axes et trois degrés de liberté.

— **le rachis cervical inférieur** (2) s'étendant du plateau inférieur de l'axis au plateau supérieur de la première vertèbre dorsale.

Les vertèbres cervicales sont toutes du même type à l'exception de l'atlas et de l'axis très dissemblables entre elles et avec les vertèbres cervicales. Les articulations du rachis cervical inférieur possèdent deux types de nouvements : d'une part des mouvements de *flexion-extension*, d'autre part des mouvements mixtes d'*inclinaison-rotation*.

Fonctionnellement ces deux segments du rachis cervical se complètent mutuellement pour réaliser des mouvements purs de rotation, d'inclinaison ou de flexion-extension de la tête.

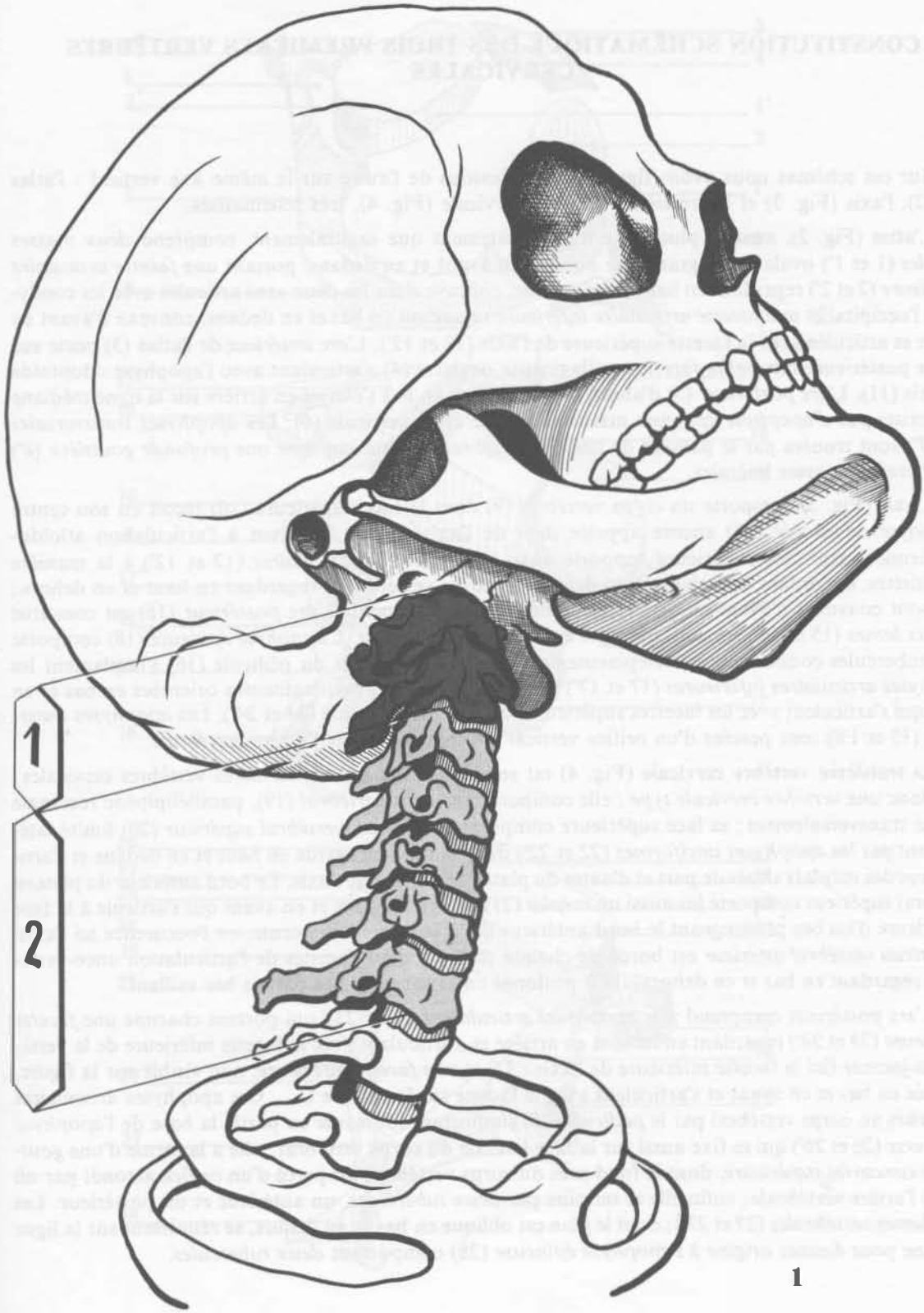

1

CONSTITUTION SCHÈMATIQUE DES TROIS PREMIÈRES VERTÈBRES CERVICALES

Sur ces schémas nous avons figuré l'un au-dessous de l'autre sur le même axe vertical : l'atlas (Fig. 2), l'axis (Fig. 3) et la troisième vertèbre cervicale (Fig. 4), très schématisés.

L'atlas (Fig. 2), anneau plus large transversalement que sagittalement, comprend *deux masses latérales* (1 et 1') ovalaires, à grand axe oblique en avant et en dedans, portant une *facette articulaire supérieure* (2 et 2') regardant en haut et en dedans, concave dans les deux sens articulée avec les condyles de l'occipital et une *facette articulaire inférieure* regardant en bas et en dedans, convexe d'avant en arrière et articulée avec la facette supérieure de l'axis (12 et 12'). L'*arc antérieur* de l'atlas (3) porte sur sa face postérieure une *petite facette* cartilagineuse ovalaire (4) s'articulant avec l'apophyse odontoïde de l'axis (11). L'*arc postérieur* (5) d'abord aplati de haut en bas s'élargit en arrière sur la ligne médiane où n'existe *pas d'apophyse épineuse* mais une simple crête verticale (6). Les *apophyses transversales* (7 et 7') sont trouées par le passage de l'*artère vertébrale* (8) qui imprime une *profonde gouttière* (8') en arrière des masses latérales.

L'axis (Fig. 3) comporte un *corps vertébral* (9) dont la face supérieure (10) reçoit en son centre l'*apophyse odontoïde* (11) encore appelée *dent* de l'axis servant de pivot à l'articulation atloïdo-axoïdienne ; cette face supérieure supporte aussi deux *facettes articulaires* (12 et 12') à la manière d'épaulettes, débordant latéralement en dehors du corps vertébral et regardant en haut et en dehors ; elles sont convexes d'avant en arrière et planes transversalement. L'*arc postérieur* (16) est constitué de *deux lames* (15 et 15') étroites, obliques en arrière et en dedans. L'*apophyse épineuse* (18) comporte deux tubercules comme toutes les épineuses cervicales. Au-dessous du pédicule (16) s'implantent les *apophyses articulaires inférieures* (17 et 17') portant des facettes cartilagineuses orientées en bas et en avant qui s'articulent avec les facettes supérieures de la 3ème cervicale (24 et 24'). Les *apophyses transverses* (13 et 13') sont percées d'un orifice vertical (14) par où monte l'*artère vertébrale*.

La troisième vertèbre cervicale (Fig. 4) est semblable aux quatre dernières vertèbres cervicales ; c'est donc une *vertèbre cervicale type* : elle comporte un *corps vertébral* (19), parallélipipède rectangle allongé transversalement ; sa face supérieure comporte un *plateau vertébral supérieur* (20) limité latéralement par les *apophyses unciformes* (22 et 22') dont la facette regarde en haut et en dedans et s'articule avec des méplats situés de part et d'autre du plateau inférieur de l'axis. Le bord antérieur du plateau vertébral supérieur comporte lui-aussi un *méplat* (21) orienté en haut et en avant qui s'articule à la face postérieure d'un bec prolongeant le bord antérieur de la vertèbre sus-jacente, en l'occurence ici l'axis. Le *plateau vertébral inférieur* est bordé de chaque côté par deux facettes de l'articulation unco-vertébrale, regardant en bas et en dehors; il est prolongé en avant et en bas par un bec saillant.

L'arc postérieur comprend : les *apophyses articulaires* (23 et 23') qui portent chacune une *facette supérieure* (24 et 24') regardant en haut et en arrière et s'articulant avec la facette inférieure de la vertèbre sus-jacente (ici la facette inférieure de l'axis : 17) et une *facette inférieure*, non visible sur la figure, orientée en bas et en avant et s'articulant avec la facette supérieure de C_4. Ces apophyses articulaires sont reliés au corps vertébral par le *pédicule* (25) supportant lui-même en partie la base de l'*apophyse transverse* (26 et 26') qui se fixe aussi sur la face latérale du corps vertébral : elle a la forme d'une *gouttière à concavité supérieure*, dont le fond près du corps vertébral, est percé d'un *orifice* arrondi par où monte l'artère vertébrale; enfin elle se termine par *deux tubercules*, un antérieur et un postérieur. Les deux *lames vertébrales* (27 et 27') ; dont le plan est oblique en bas et en dehors, se réunissent sur la ligne médiane pour donner origine à l'*apophyse épineuse* (28) comportant *deux tubercules*.

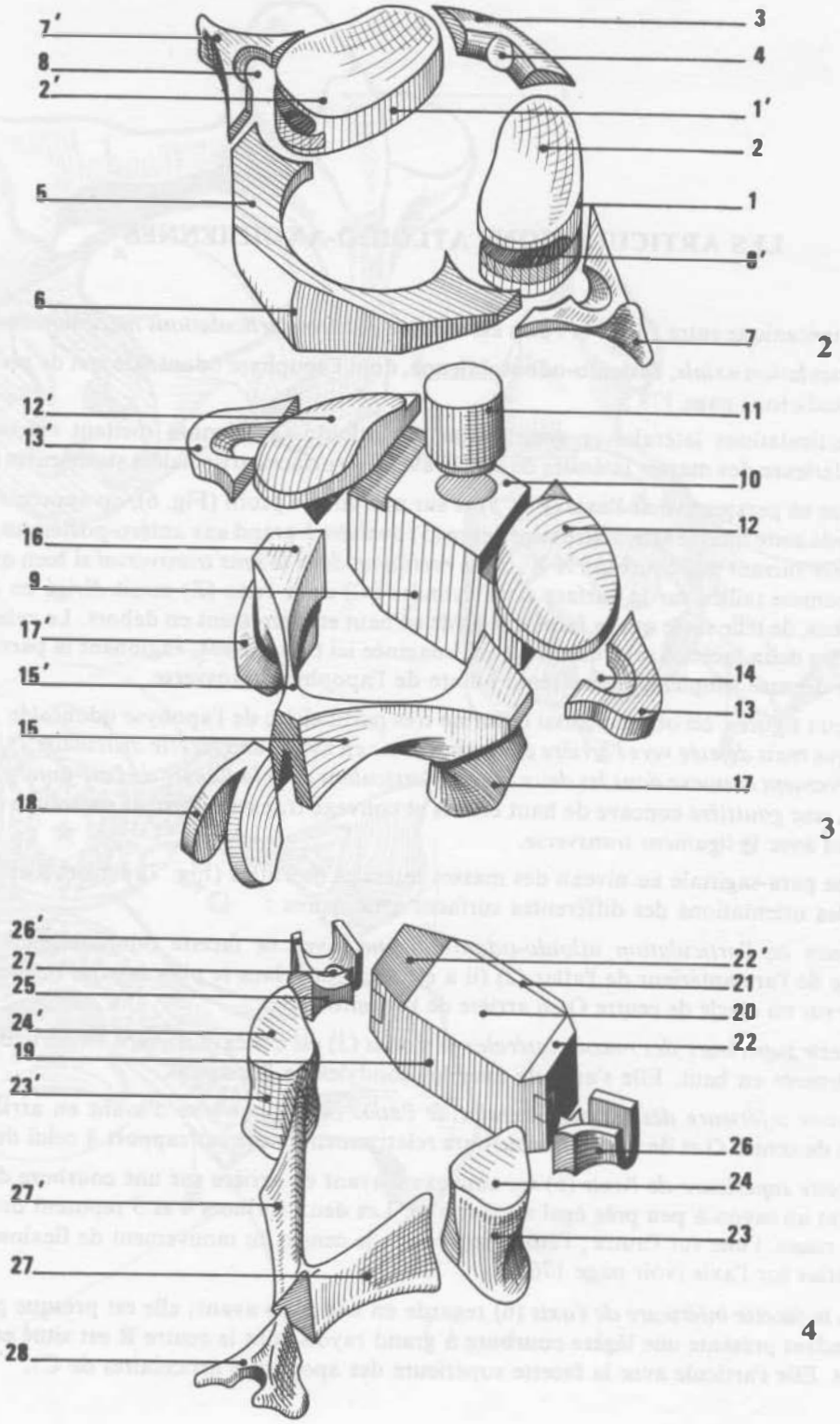
7'
8
2'
5
6
3
4
1'
2
1
8'
7
2
12'
13'
16
9
17'
15'
15
18
11
10
12
14
13
17
3
26'
27
25
24'
19
23'
27'
27
28
22'
21
20
22
26
24
23
4

LES ARTICULATIONS ATLOIDO-AXOIDIENNES

La liaison mécanique entre l'atlas et l'axis est assurée par *trois articulations mécaniquement liées :*

— *une articulation axiale,* **l'atloïdo-odontoïdienne,** dont l'apophyse odontoïde sert de pivot et que nous étudierons page 178 ;

— deux articulations latérales et symétriques, **les atloïdo-axoïdiennes** mettent en rapport la face inférieure des masses latérales de l'atlas avec les surfaces articulaires supérieures de l'axis.

Sur une vue en perspective de l'axis (Fig. 5) et sur une vue de profil (Fig. 6), on apprécie la forme et l'orientation de cette facette articulaire supérieure (5) *ovalaire* à grand axe antéro-postérieur, *convexe d'avant en arrière* suivant une courbure X X', mais *rectiligne dans le sens transversal* si bien qu'on peut la considérer comme taillée sur la surface d'un cylindre (C) dont l'axe (Z) serait dirigé en dehors et légèrement en bas, de telle sorte que la facette regarde en haut et légèrement en dehors. Le cylindre, aux dépens duquel les deux facettes sont taillées, a été imaginée ici transparent, englobant la partie latérale de l'axis ; il en dépasse simplement l'extrême pointe de l'apophyse transverse.

Sur ces deux figures, on observe aussi la forme très particulière de l'apohyse odontoïde grossièrement cylindrique mais *déjetée vers l'arrière* et comportant : en avant une *facette articulaire (1) en forme d'écusson, légèrement convexe dans les deux sens et s'articulant avec la facette de l'arc antérieur de l'atlas;* en arrière, une *gouttière* concave de haut en bas et convexe transversalement encroûtée de cartilages, s'articulant avec le *ligament transverse.*

Une coupe para-sagittale au niveau des masses latérales de l'atlas (Fig. 7) permet d'apprécier les courbures et les orientations des différentes surfaces articulaires :

— courbure de l'*articulation atloïdo-odontoïdienne,* avec sa facette odontoïdienne (1) et la facette de l'arc antérieur de l'atlas (2) (il a été sectionné dans le plan sagittal médiam), située située sur un cercle de centre Q en arrière de l'odontoïde.

— la *facette supérieure des masses latérales de l'atlas* (3) est concave d'avant en arrière regardant directement en haut. Elle s'articule avec les condyles de l'occipital.

— la *facette inférieure des masses latérales de l'atlas* (4) est convexe d'avant en arrière sur un cercle de centre O et de rayon de courbure relativement court par rapport à celui du cercle Q.

— la *facette supérieure de l'axis* (5) est convexe d'avant en arrière sur une courbure de centre P suivant un rayon à peu près égal au cercle O. Les deux surfaces 4 et 5 reposent donc comme
— deux roues, l'une sur l'autre ; l'étoile représente le centre du mouvement de flexion-extension de l'atlas sur l'axis (voir page 176);

— enfin la *facette inférieure de l'axis* (6) regarde en bas et en avant; elle est presque plane, mais cependant présente une légère courbure à grand rayon dont le centre R est situé en bas et en avant. Elle s'articule avec la facette supérieure des apophyses articulaires de C_3.

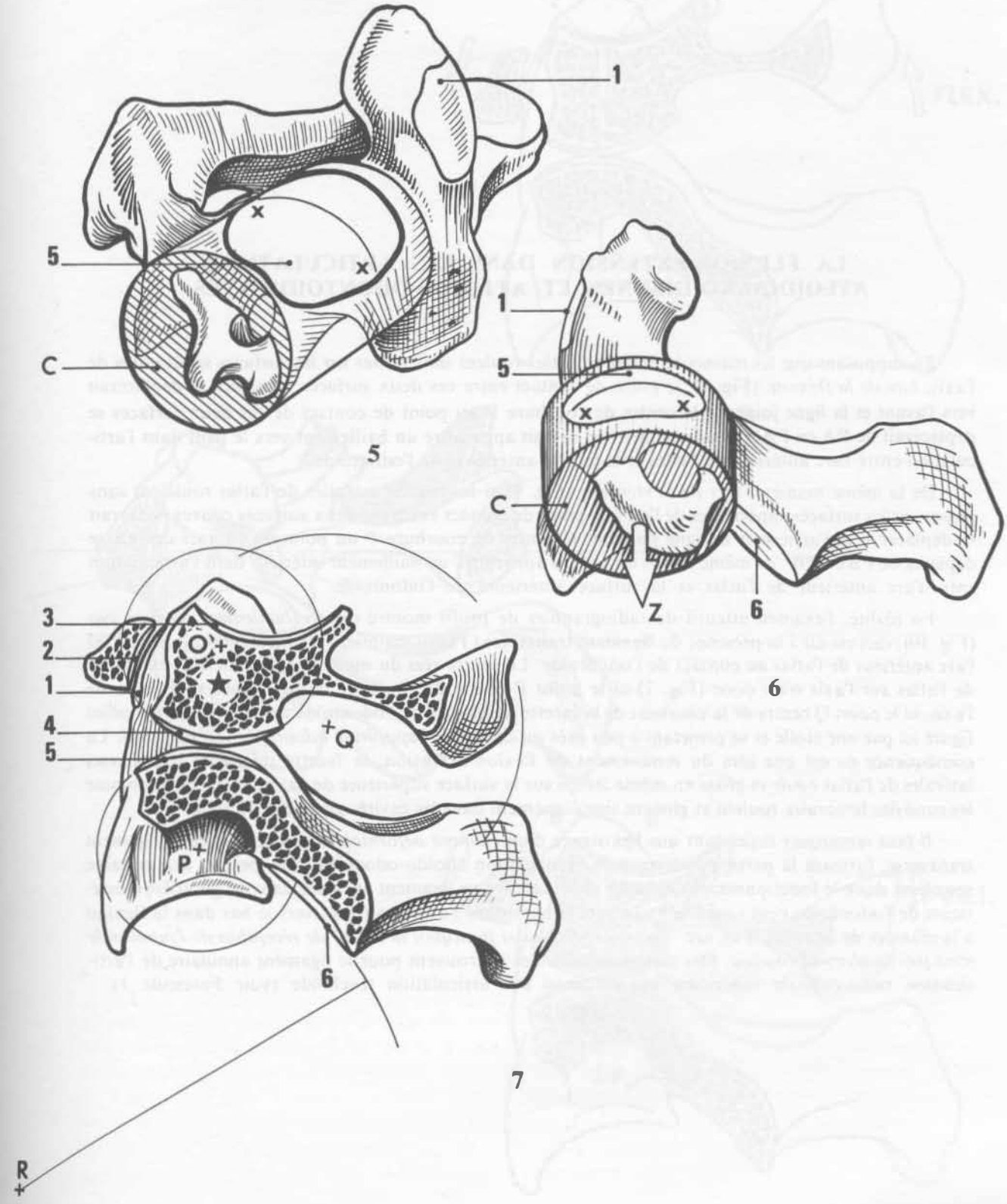
1
5
C
5
1
5
C
Z
6
6
3
2
1
4
5
O
Q
P
6
7
R

LA FLEXION-EXTENSION DANS LES ARTICULATIONS ATLOIDO-AXOIDIENNES ET ATLOIDO-ODONTOIDIENNES

En supposant que les masses latérales de l'atlas roulent sans glisser sur les surfaces supérieures de l'axis, *lors de la flexion*, (Fig. 8), le point de contact entre ces deux surfaces convexes se déplacerait vers l'avant et la ligne joignant le centre de courbure P au point de contact de ces deux surfaces se déplacerait de PA en PA' ; simultanément on verrait apparaitre un baillement vers le haut dans l'articulation entre l'arc antérieur de l'atlas et la facette antérieure de l'odontoïde.

De la même manière, *lors de l'extension* (Fig. 9) si les masses latérales de l'atlas roulaient sans glisser sur les surfaces supérieures de l'axis, le point de contact entre ces deux surfaces convexes devrait se déplacer vers l'arrière et la ligne joignant le centre de courbure P au point de contact devrait se déplacer de PB en PB' ; en même temps on verrait apparaître un baillement inférieur dans l'articulation entre l'arc antérieur de l'atlas et la surface antérieure de l'odontoïde.

En réalité, l'examen attentif de radiographies de profil montre que *ce baillement n'existe pas* (Fig. 10) ; ceci est dû à la présence du **ligament transverse** (T) qui maintient étroitement (voir page 178) l'arc antérieur de l'atlas au contact de l'odontoïde. Le centre réel du mouvement de flexion extension de l'atlas sur l'axis n'est donc (Fig. 7) ni le point P centre de courbure de la surface supérieure de l'axis, ni le point Q centre de la courbure de la facette antérieure de l'odontoïde mais un troisième point figuré ici par une étoile et se projetant à peu près *au centre de l'apophyse odontoïde vue de profil*. La conséquence en est que lors du mouvement de flexion-extension, la facette inférieure des masses latérales de l'atlas *roule et glisse* en même temps sur la surface supérieure de l'axis, exactement comme les condyles fémoraux roulent et glissent simultanément dans les cavités glénoïdes du tibia.

Il faut remarquer cependant que l'existence d'un *élément déformable*, en l'occurence le ligament transverse, formant la partie postérieure de l'articulation atloïdo-odontoïdienne, permet une certaine souplesse dans le fonctionnement de cette articulation : ce ligament encastré dans la gouttière postérieure de l'odontoïde peut *s'incurver* soit vers le haut dans l'extension, soit vers le bas dans la flexion à la manière de la corde d'un arc. *On comprend aussi pourquoi la cavité de réception de l'odontoïde n'est pas totalement osseuse*. Des raisons semblables se trouvent pour le ligament annulaire de l'articulation radio-cubitale supérieure qui est aussi une articulation trochoïde (voir Fascicule I).

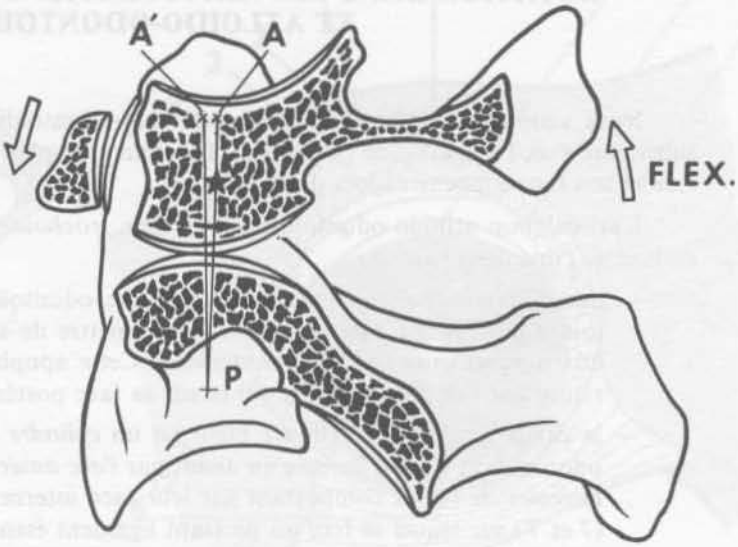

8

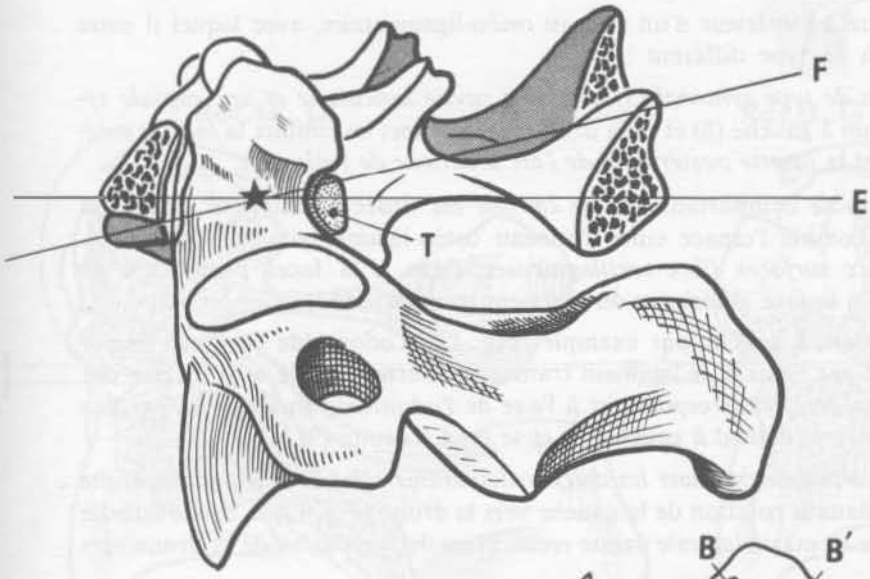

10

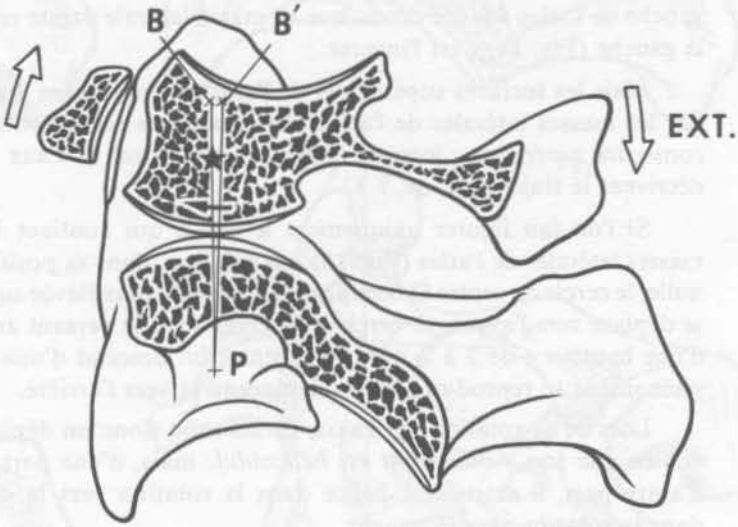

9

ROTATION DANS LES ARTICULATIONS ATLOIDO-AXOIDIENNES ET ATLOIDO-ODONTOIDIENNES

Nous venons d'étudier l'articulation atloïdo-odontoïdienne sur une coupe de profil, une vue supérieure avec l'ensemble de l'atlas (Fig. 11) et en gros plan (Fig 12) permet de comprendre sa structure et son fonctionnement lors de la rotation.

L'articulation atloïdo-odontoïdienne est une *trochoïde* comportant deux surfaces cylindriques emboîtées l'une dans l'autre :

— une *surface cylindrique pleine*, l'apophyse odontoïde (1) dont la forme n'est d'ailleurs pas tout à fait cylindrique, ceci pour lui permettre de s'adapter à un deuxième degré de liberté, aux mouvements de flexion-extension. Cette apophyse odontoïde présente sur sa face antérieure une facette articulaire (4) et sur sa face postérieure une autre facette articulaire (11).

— la cavité recevant ce cylindre plein est un *cylindre creux* qui entoure totalement l'apophyse odontoïde et qui est formée en avant par l'*arc antérieur de l'atlas* (2), sur les côtés les *masses latérales de l'atlas* comportant sur leur face interne un tubercule toujours très bien marqué (7 et 7') sur lequel se fixe un puissant ligament étendu transversalement en arrière de l'odontoïde : le *ligament transverse* (6).

L'odontoïde est donc encastré à l'intérieur d'un anneau ostéo-ligamentaire, avec lequel il entre en contact par deux articulation de type différent :

— en avant, *une articulation de type synovial (5) avec une cavité articulaire et une capsule synoviale* avec *deux replis*, un à gauche (8) et un à droite (9). Elle met en contact la *facette antérieure de l'odontoïde* (4) et la *facette postérieure de l'arc antérieur de l'atlas* (3).

— en arrière, une articulation ne comportant *pas de capsule* est située à l'intérieur d'un tissu cellulo-adipeux (10) qui comble l'espace entre l'anneau ostéo-ligamentaire et l'odontoïde. Elle met en contact *deux surfaces fibro-cartilagineuses*, l'une à la faces postérieure de l'odontoïde (11) et l'autre à la face antérieure du ligament transverse (12).

Lors du **mouvement de rotation**, à gauche par exemple (Fig. 12), l'odontoïde (1) reste fixe et l'anneau ostéo-ligamentaire formé par l'axis et le ligament transverse tourne dans le sens inverse des aiguilles d'une montre autour d'un centre correspondant à l'axe de l'odontoïde (marqué ici par une croix blanche), la capsule articulaire se détend à gauche (8) et se tend à droite (9).

Simultanément, il existe un *déplacement dans les deux articulations atloïdo-axoïdiennes* droite et gauche, mécaniquement liées : dans la rotation de la gauche vers la droite (Fig. 13) la masse latérale gauche de l'atlas avance tandis que sa masse latérale droite recule; lors de la rotation de la droite vers la gauche (Fig. 14) c'est l'inverse.

Mais les surfaces supérieures de l'axis sont convexes d'avant en arrière (Fig. 16) : le trajet décrit par les masses latérales de l'atlas n'est donc pas rectiligne sur un plan horizontal mais *curviligne à convexité supérieure* : lorsque l'atlas tourne autour de l'axe vertical W les masses latérales de l'atlas décrivent le trajet X X' ou Y Y'.

Si l'on fait figurer uniquement le cercle qui contient la courbure de la facette inférieure des masses latérales de l'atlas (Fig. 15), on voit que, dans sa position moyenne correspondant à la rotation nulle, le cercle de centre O occupe sa situation la plus élevée sur la surface supérieure de l'axis. Lorsqu'il se déplace vers l'avant, ce cercle « descend » sur le versant antérieur de la surface supérieure de l'axis d'une hauteur e de 2 à 3 mm. Son centre lui descend d'une hauteur moitié moindre (e/2); le même phénomène se reproduit lors du déplacement vers l'arrière.

Lors de sa rotation sur l'axis, l'atlas subit donc un déplacement vertical vers le bas de 2 à 3 mm si bien que *son mouvement est hélicoïdal;* mais, d'une part, *le pas de cette hélice est très faible* et, d'autre part, il existe une hélice dans la rotation vers la droite et une autre hélice *de pas inverse* dans la rotation vers la gauche.

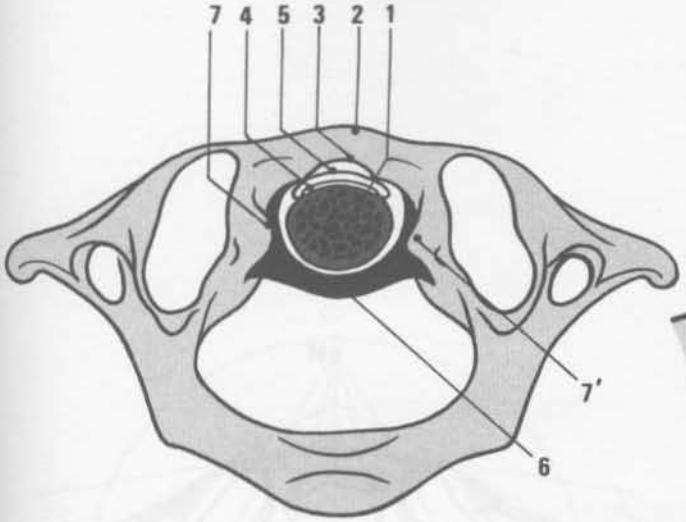

11

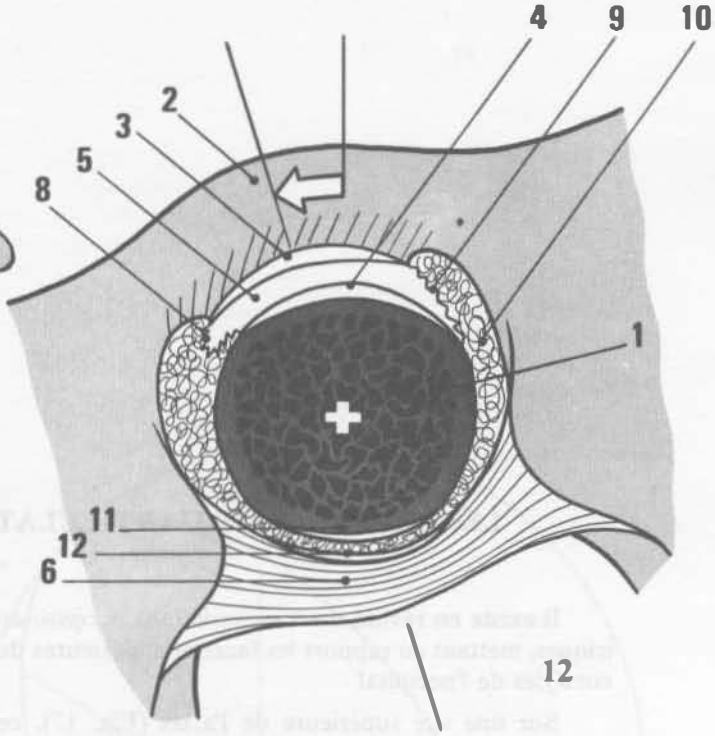

12

Rot.G_D

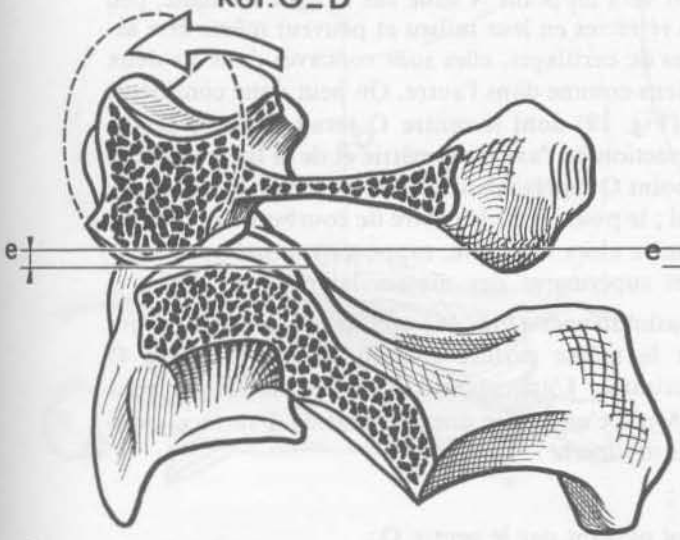

13

Rot.D_G

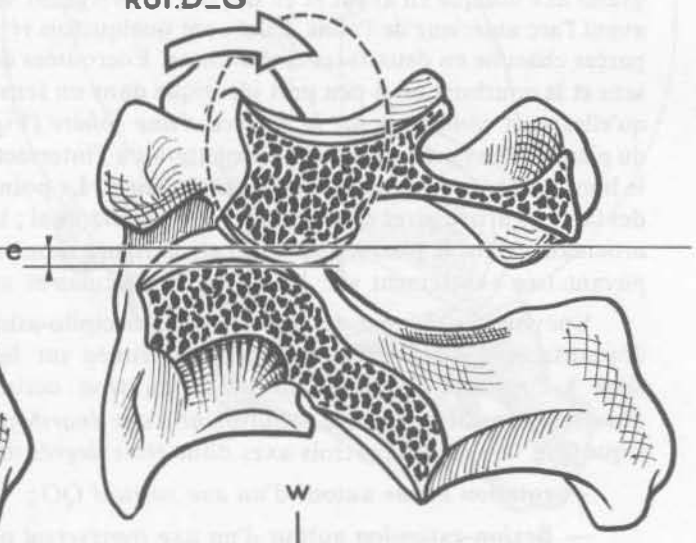

14

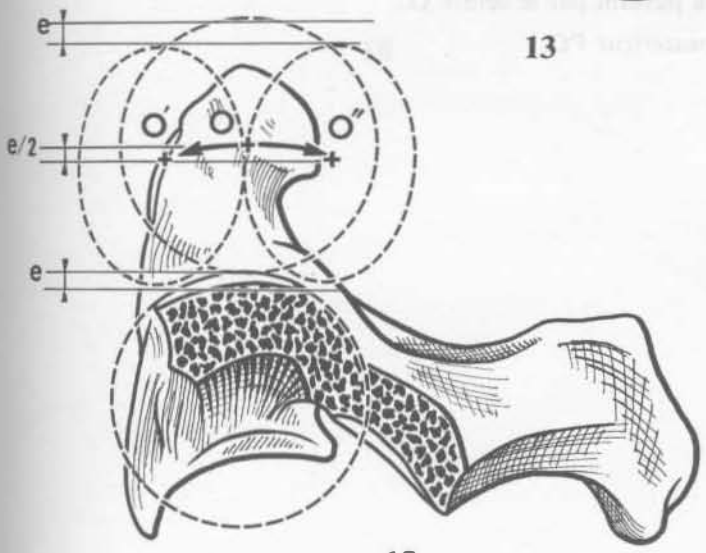

15

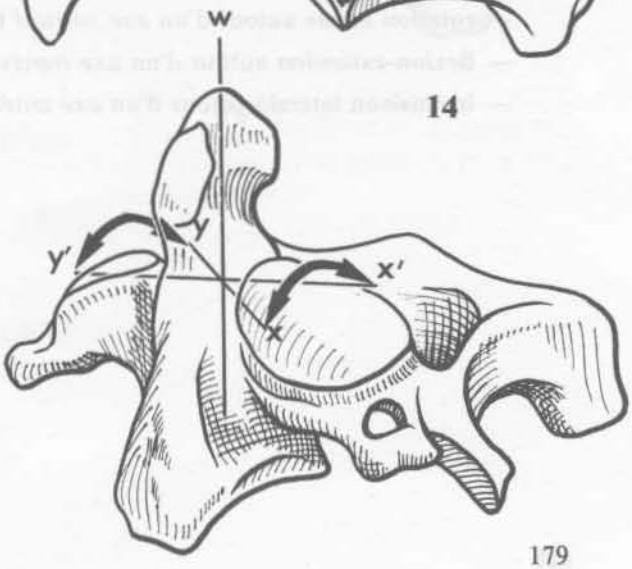

16

LES SURFACES DE L'ARTICULATION OCCIPITO-ATLOIDIENNE

Il existe en réalité *deux articulations occipito-atloïdiennes,* mécaniquement liées, paires et symétriques, mettant en rapport les facettes supérieures des masses latérales de l'atlas avec les surfaces des condyles de l'occipital.

Sur une vue supérieure de l'atlas (Fig. 17), ces *facettes atloïdiennes* apparaissent ovalaires à grand axe oblique en avant et en dedans, convergeant vers un point N situé sur la ligne médiane, peu avant l'arc antérieur de l'atlas. Elles sont quelquefois rétrécies en leur milieu et peuvent même être séparées chacune en deux facettes distinctes. Encroûtées de cartilages, elles sont concaves dans les deux sens et la courbure est à peu près identique dans un sens comme dans l'autre. On peut donc considérer qu'elles sont *comprises sur la surface d'une sphère* (Fig. 19) dont le centre O serait situé au-dessus du plan surfaces articulaires et se projetterait à l'intersection de l'axe de symétrie et de la ligne joignant le bord postérieur des deux facettes articulaires. Le point Q représente d'ailleurs le centre de courbure des facettes articulaires dans le plan sécant horizontal ; le point P est le centre de courbure des facettes articulaires dans le plan sécant vertical; la figure montre alors la sphère, supposée transparente, s'appuyant très exactement sur les surfaces articulaires supérieures des masses latérales de l'atlas.

Une vue postérieure des articulations occipito-atloïdiennes (Fig. 18) confirme que la courbure des surfaces condyliennes occipitales est située sur la même surface sphérique dont le centre O siège à l'intérieur du crâne au-dessus du trou occipital. L'articulation occipito-atloïdienne peut donc être considérée comme l'*équivalent d'une énarthrose* c'est-à-dire une articulation à surface sphérique (Fig. 19) possédant trois axes donc *trois degrés de liberté :*

— **rotation axiale** autour d'un *axe vertical* QO ;

— **flexion-extension** autour d'un *axe transversal* passant par le centre O ;

— **inclinaison latérale** autour d'un *axe antéro-postérieur* PO.

17

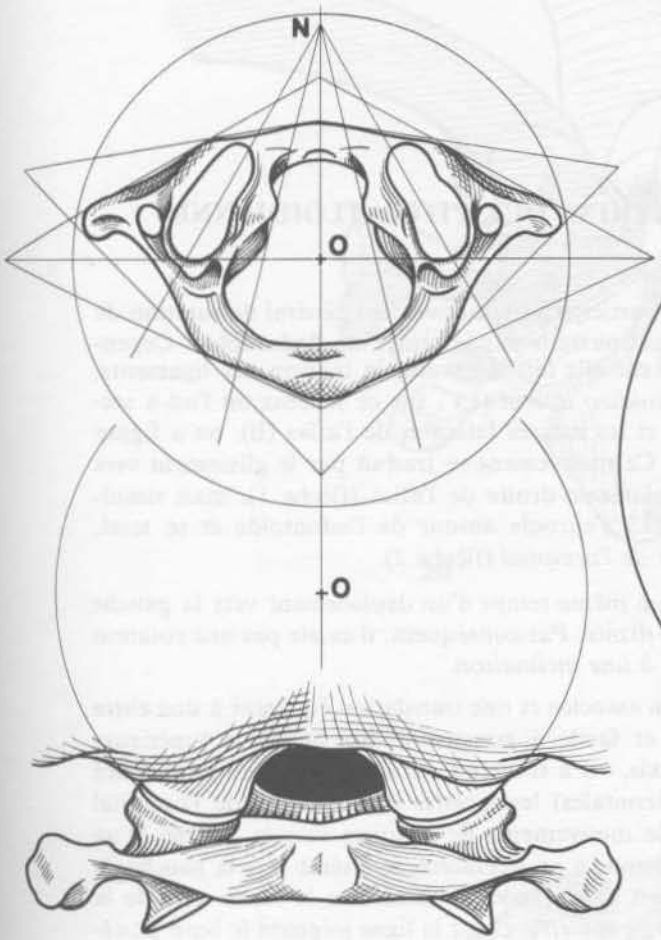

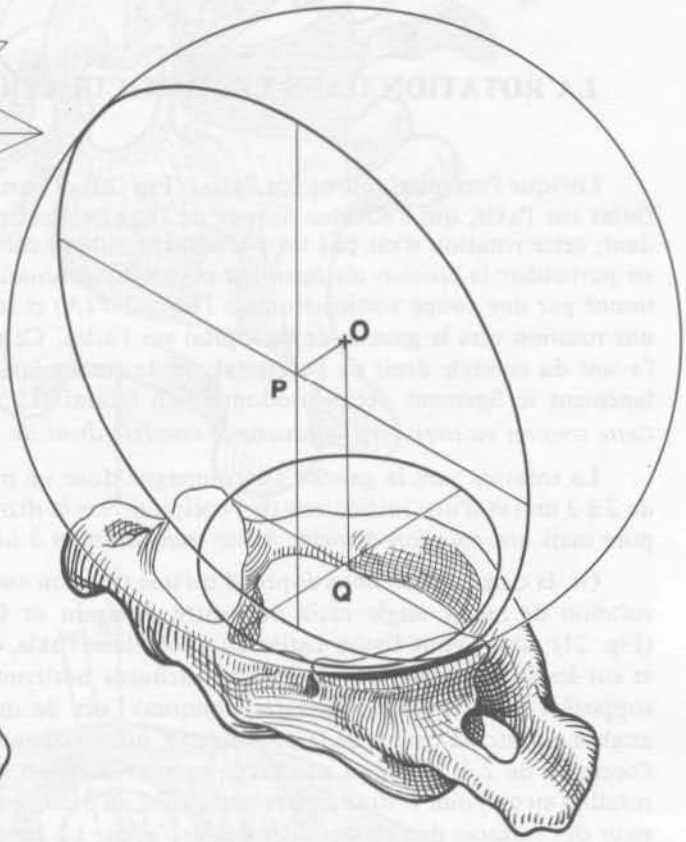

18

19

LA ROTATION DANS LES ARTICULATIONS OCCIPITO-ATLOIDIENNES

Lorsque l'occipital tourne sur l'atlas (Fig. 20), il participe à un mouvement général de rotation de l'atlas sur l'axis, qui s'effectue autour de l'axe vertical passant par le centre de l'odontoïde. Cependant, cette rotation n'est pas un phénomène simple car elle fait intervenir la tension des ligaments, en particulier la *tension du ligament occipito-odontoïdien latéral* (L) : sur ce schéma où l'on a sectionné par une coupe vertico-frontale l'occipital (A) et les masses latérales de l'atlas (B), on a figuré une rotation vers la gauche de l'occipital sur l'atlas. Ce mouvement se traduit par le glissement vers l'avant du condyle droit de l'occipital sur la masse latérale droite de l'atlas (flèche 1), mais simultanément le ligament occipito-odontoïdien latéral (L) s'enroule autour de l'odontoïde et se tend. *Cette tension va tirer vers la gauche le condyle droit de l'occipital* (flèche 2).

La rotation vers la gauche s'accompagne donc en même temps d'un déplacement vers la gauche de 2 à 3 mm et d'une inclinaison de l'occipital vers la droite. Par conséquent, il existe pas une rotation pure mais une *rotation associée à une translation et à une inclinaison.*

Or, la cinématique nous apprend qu'une rotation associée et une translation équivaut à une autre rotation de même angle mais de centre différent et facile à construire. Sur une vue supérieure (Fig. 21) nous avons figuré l'atlas en grisé clair, l'axis, vu à travers le trou occipital, en grisé foncé et sur les facettes latérales de l'atlas (hâchures horizontales) les facettes des condyles de l'occipital supposées transparentes (hâchures obliques).Lors de mouvements de rotation vers la gauche, d'un angle à autour du centre de l'odontoïde O, nous assistons à un déplacement latéral vers la gauche de l'occipital de 2 à 3 mm en suivant le vecteur V. Il est alors facile de construire le **centre réel** de la rotation en un point P *situé légèrement droite du plan de symétrie* et sur la ligne joignant le bord postérieur des surfaces des masses latérales de l'atlas. Le centre réel de la rotation occipito-atloïdienne se déplace donc entre deux points extrêmes, le point P pour la rotation vers la gauche et son symétrique P' lors de la rotation vers la droite. Nous notons au passage l'intérêt de ce dispositif qui fait reculer vers le centre du trou occipital (figuré en trait épais) le centre réel de la rotation de telle sorte que l'axe réel du mouvement de rotation corresponde à l'axe anatomique du bulbe rachidien.

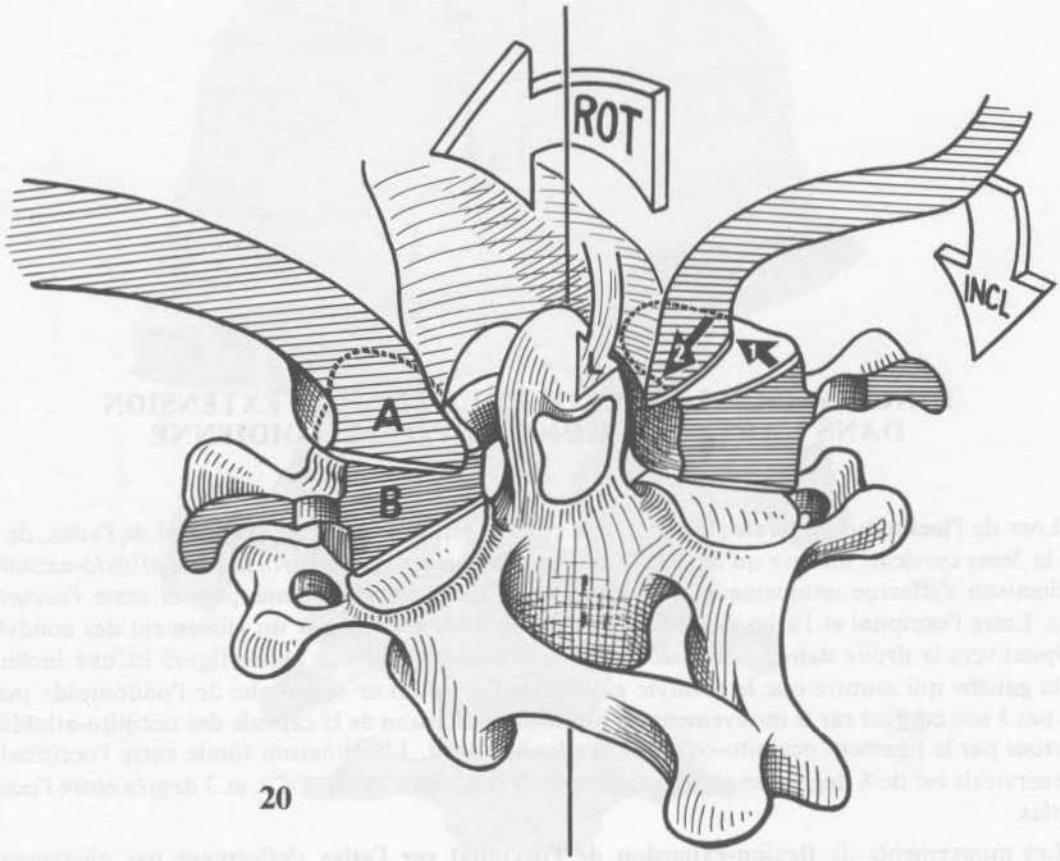

20

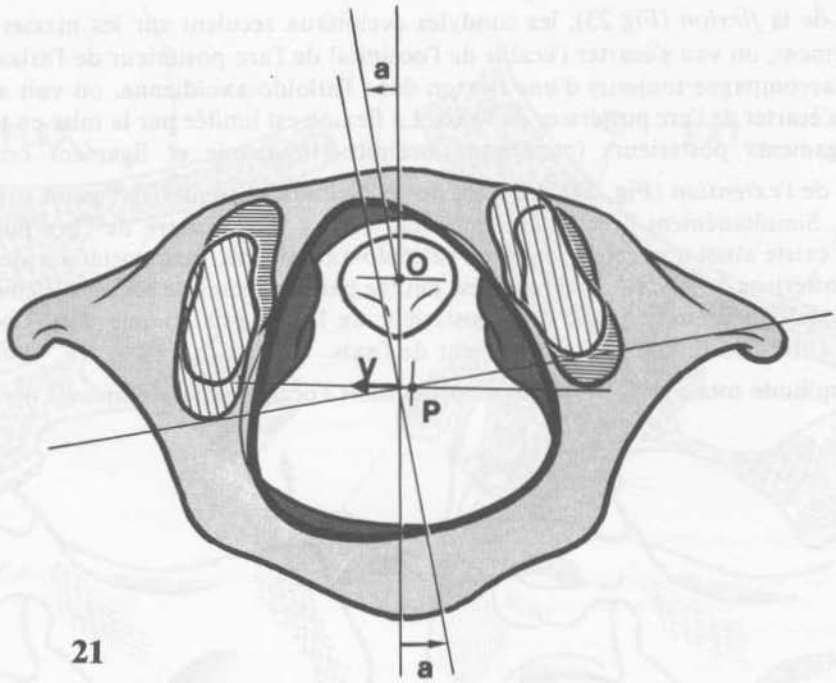

21

L'INCLINAISON LATÉRALE ET LA FLEXION EXTENSION DANS L'ARTICULATION OCCIPITO-ATLOIDIENNE

Lors de l'**inclinaison latérale** (Fig. 22), une coupe vertico-formale de l'occipital de l'atlas, de l'axis et de la 3ème cervicale montre qu'il n'existe *aucun déplacement dans l'articulation atloïdo-axoïdienne.* L'inclinaison s'effectue uniquement entre l'axis et la 3ème cervicale d'une part et entre *l'occipital et l'atlas.* Entre l'occipital et l'atlas *l'amplitude est faible* et se traduit par un glissement des condyles de l'occipital vers la droite dans l'inclinaison gauche et vice-versa. Nous avons figuré ici une inclinaison vers la gauche qui montre que le condyle gauche de l'occipital se rapproche de l'ondontoïde mais ne vient pas à son contact car le mouvement est limité par la tension de la capsule des occipito-atloïdiennes et surtout par le ligament occipito-odontoïdien latéral droit. L'inclinaison totale entre l'occipital et la 3ème cervicale est de 8 degrés, se répartissant en 5 degrès entre l'axis et C_3, et 3 degrés entre l'occipital et l'atlas.

Les mouvements de **flexion-extension de l'occipital sur l'atlas** s'effectuent par glissement des condyles occipitaux sur les masses latérales de l'atlas.

Lors de la *flexion* (Fig 23), les condyles occipitaux reculent sur les masses latérales de l'atlas ; simultanément, on voit s'écarter l'écaille de l'occipital de l'arc postérieur de l'atlas et, comme ce mouvement s'accompagne toujours d'une flexion dans l'atloïdo-axoïdienne, on voit aussi l'arc postérieur de l'atlas s'écarter de l'arc postérieur de l'axis. La flexion est limitée par la mise en tension des capsules et des ligaments postérieurs (membrane occipito-atloïdienne et ligament cervical postérieur).

Lors de l'*extension* (Fig. 24), les condyles occipitaux glissent vers l'avant sur les masses latérales de l'atlas. Simultanément l'écaille de l'occipital vient à la rencontre de l'arc postérieur de l'atlas et comme il existe aussi une extension dans l'atloïdo-axoïdienne, l'arc postérieur de l'atlas se rapproche de l'arc postérieur de l'axis. L'extension est limitée par le contact de ces trois éléments osseux ; lors des mouvements d'extension forcée, l'arc postérieur de l'atlas pris comme dans un casse noisette peut être brisé entre l'occipital et l'arc postérieur de l'axis.

L'amplitude totale de la flexion-extension dans l'occipito-atloïdienne est de 15°.

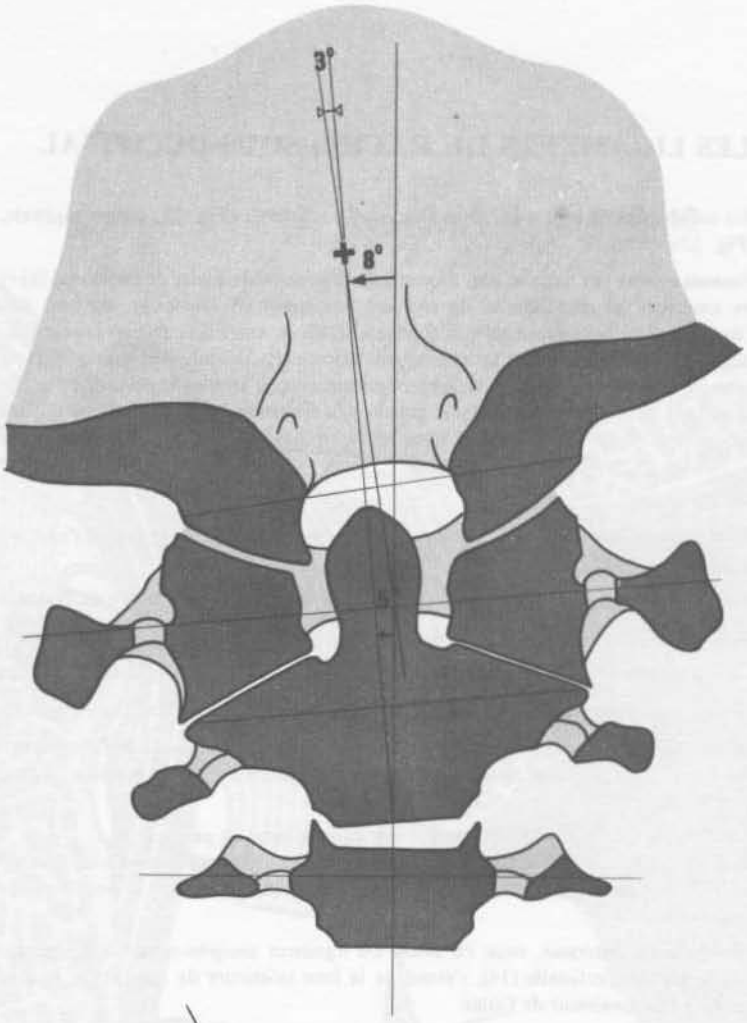

22

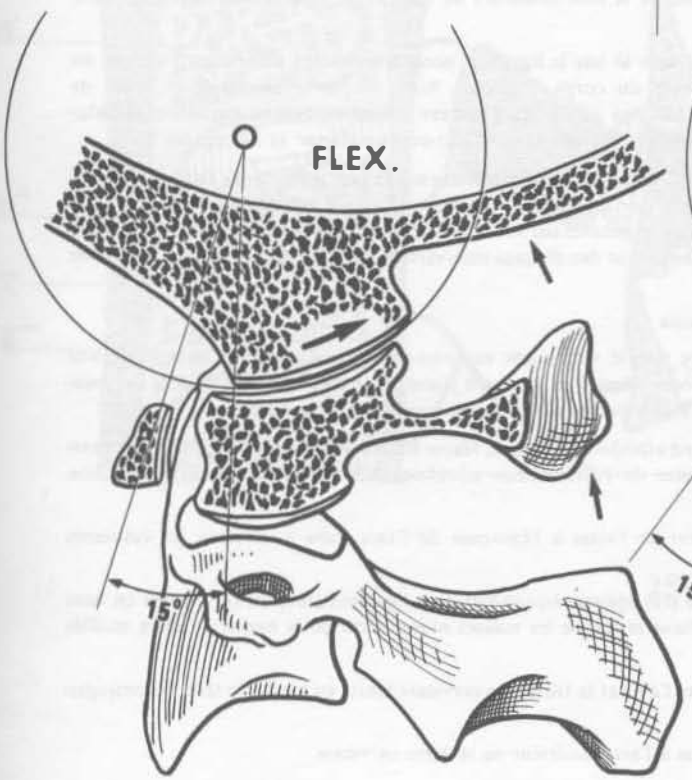

23

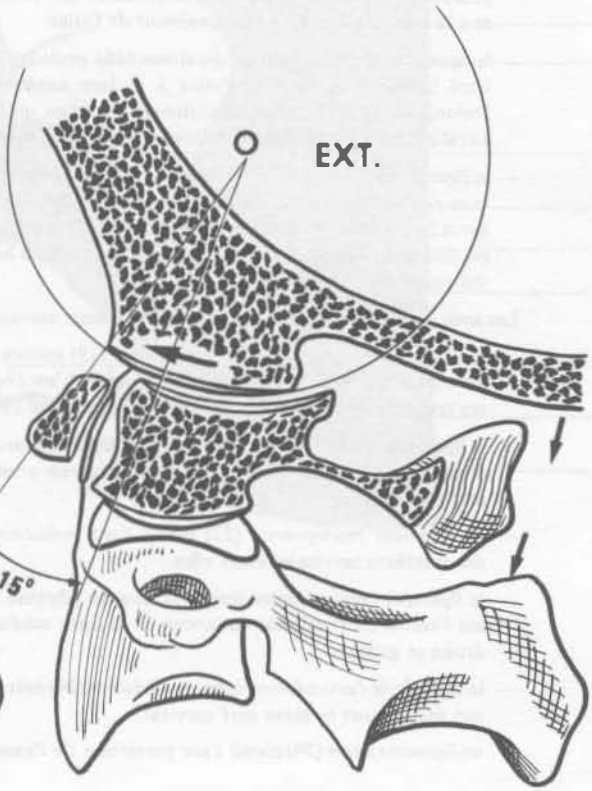

24

LES LIGAMENTS DU RACHIS SOUS-OCCIPITAL

Les ligaments du rachis sous-occipital sont *très nombreux et très puissants* (Fig. 25; coupe sagittale. Les N° de légende sont commune jusqu'à la Fig. 33 incluse).

Plaçons d'abord **les éléments osseux** : de haut en bas, la coupe de l'apophyse basilaire de l'occipital (a) et de l'écaille de l'occipital (b); la coupe de l'arc antérieur (e) de l'atlas et de son arc postérieur (l); la coupe sagittale de l'odontoïde (g) prolongeant en haut le corps de l'axis (k). Sur l'odontoïde, la facette articulaire antérieure (h) au contact de la facette articulaire postérieure (j) de l'arc antérieur de l'atlas; la facette articulaire postérieure (i). Le reste de l'axis est figuré par son épineuse (n) et la coupe de sa lame gauche (o). Au-dessus de l'axis, la 3ème cervicale avec la section sagittale de son corps vertébral (q), son apophyse épineuse (s) et la section parasagittale de sa lame gauche (r). En perspective, la fosse cérébelleuse au-dessus du trou occipital et une partie du condyle droit de l'occipital ainsi que, en bas, la moitié droite de l'arc postérieur de l'atlas, de l'axis et de C_3.

Plaçons maintenant **les ligaments** :

— le *ligament occipito-odontoïdien médian* (1), très court, épais, tendu verticalement entre l'apophyse basilaire de l'occipital et le sommet de l'apophyse odontoïde;

— le *ligament transverse* (3) vu en coupe, au contact de la facette articulaire postérieure de l'odontoïde (i);

— le *ligament occipito-transversaire* (4) entre le bord supérieur du ligament transverse et l'apophyse basilaire de l'occipital;

— le *ligament transverso-axoïdien* (5) entre le bord inférieur du ligament transverse et la face postérieure du corps de l'axis.

Ces trois ligaments : transverse, occipito-transversaire et transverso-axoïdien forment le *ligament cruciforme;*

— le *ligament occipito-axoïdien médian* (7), en arrière du ligament cruciforme s'étend de l'apophyse basilaire à la face postérieure du corps de l'axis. Il est prolongé latéralement par les *ligaments occipito-axoïdiens latéraux* qui ne sont pas vus sur cette coupe.

— la *capsule de l'articulation occipito-atloïdienne* (9) est vue dans le fond en perspective.

— le *ligament vertébral commun postérieur* (12), situé en arrière des ligaments occipito-axoïdiens médians et latéraux, s'insère dans la gouttière de l'apophyse basilaire et sur le bord inférieur de l'axis et se prolonge sur toute la longueur de rachis, jusqu'au canal sacré.

— le *ligament occipito-atloïdien antérieur*, situe en avant du ligament occipito-odontoïdien médian, formé d'une lame profonde (13) et d'une lame superficielle (14), s'étend de la face inférieure de l'apophyse basilaire au bord supérieur et à la face antérieure de l'arc antérieur de l'atlas.

— le *ligament atloïdo-axoïdien antérieur* (16) prolonge vers le bas le ligament occipito-atloïdien antérieur. Il s'étend du bord inférieur de l'arc de l'atlas à la face antérieure du corps de l'axis. Ainsi se trouve constitué en avant de l'odontoïde et du ligament occipito-odontoïdien médian, en arrière du ligament occipito-atloïdien médian et atloïdo-axoïdien médian un espace cellulo-adipeux qui contient *l'articulation atloïdo-odontoïdienne* et sa capsule (17);

— le *ligament vertébral commun antérieur* (18) recouvre le tout en avant et s'insère sur la face inférieur de l'apophyse basilaire de l'occipital, passe en pont en avant de l'arc antérieur de l'atlas où il ne prend aucun insertion puis vient se fixer sur la face antérieure du corps de l'axis (18'). Il se prolonge ensuite sur toute la face antérieure du rachis jusqu'au sacrum prenant des insertions à chaque niveau sur le bord antérieur des disques intervertébraux (18") et sur la face antérieure des corps vertébraux (18'");

Les arcs postérieurs sont réunis par les ligaments suivants :

— le *ligament occipito-atloïdien postérieur* (19) encore appelé membrane occipito-atloïdienne réunit le bord postérieur du trou occipital à l'arc postérieur de l'atlas. C'est l'équivalent d'un ligament jaune, il est percé juste en arrière des masses latérales de l'atlas d'un orifice par où pénètre l'artère occipitale et sort le premier nerf cervical.

— le *ligamem atloïdo-axoïdien postérieur* (21) membrane atloïdo-axoïdienne, réunit les arc postérieurs de l'atlas et de l'axis comme un ligament jaune: un orifice situé en arrière de l'articulation atloïdo-axoïdienne laisse sortir le deuxième nerf cervical.

— un *ligament interépineux* (22) réunit l'arc postérieur de l'atlas à l'épineuse de l'axis, puis au-dessous les épineuses des vertèbres cervicales entre elles.

— le *ligament cervical postérieur* (23), cloison fibreuse très épaisse, équivalent d'un ligament surépineux, s'insère en haut sur l'écaille de l'occipital au niveau de la ligne médiane et sépare les masses musculaires de la nuque en deux moitiés droite et gauche.

— la *capsule de l'articulation interapophysaire* (24) entre l'axis et la troisième cervicale limite en arrière le trou de conjugaison par où sort le 3ème nerf cervical.

— un *ligament jaune* (29) réunit l'arc postérieur de l'axis à l'arc postérieur de la 3ème cervicale.

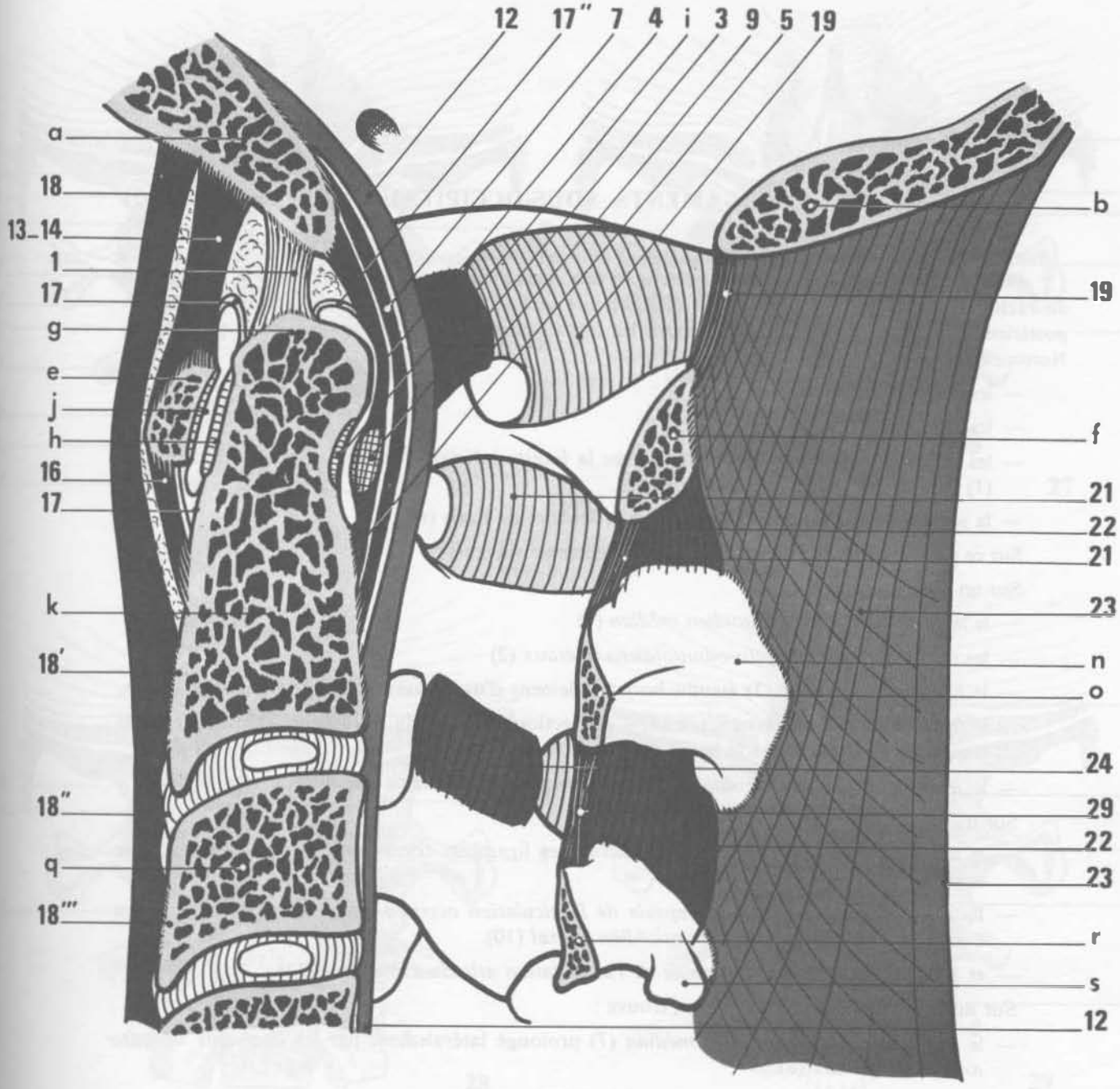
12
17″
7
4
i
3
9
5
19
a
18
13–14
1
17
g
e
j
h
16
17
k
18′
18″
q
18‴
b
19
f
21
22
21
23
n
o
24
29
22
23
r
s
12

25

LES LIGAMENTS SOUS-OCCIPITAUX

Pour comprendre la disposition de ces ligaments nous avons figuré d'abord une vue postérieure du rachis cervical (Fig. 26) après avoir effectué une section vertico-frontale à la hauteur des arcs postérieurs, qui ont été enlevés. On retrouve les mêmes éléments à la coupe de la page précédente. Noton en plus :

— les condyles de l'occipital (c)

— les masses latérales de l'atlas (d)

— les articulations atloïdo-axoïdiennes avec la facette inférieure des masses latérales de l'atlas (l) et la facette supérieure de l'axis (m)

— la section du pédicule et de l'apophyse articulaire de l'axis (t)

Sur ce plan squelettique on voit se fixer les ligaments suivants :

Sur un **plan profond** (Fig. 27)

— le *ligament occipito-odontoïdien médian* (1)

— les *deux ligaments occipito-odontoïdiens latéraux* (2)

— le *ligament transverse* (3) étendu horizontalement d'une masse latérale de l'atlas à l'autre.

— le *ligament occipito-transversaire* (4) a été sectionné au ras du bord supérieure du ligament transverse et rabattu vers le haut.

— le *ligament transverso-axoïdien* (5) a été sectionné de même et rabattu vers le bas.

Sur un **plan** moyen (Fig. 28), on distingue :

— le *ligament cruciforme* intact (6) constitué des ligaments transverses, occipito-transversaire et transverso-axoïdien.

— Latéralement on reconnaît la *capsule de l'articulation occipito-atloïdienne* (9) renforcée en dehors par le *ligament occipito-atloïdien latéral* (10).

— et à l'étage sous-jacent, la *capsule de l'articulation atloïdo-axoïdienne* (11).

Sur un **plan superficiel** (Fig. 29), on trouve :

— le *ligament occipito-axoïdien médian* (7) prolongé latéralement par les *ligaments occipito-axoïdiens latéraux* (8)

— le *ligament vertébral commun postérieur* (12).

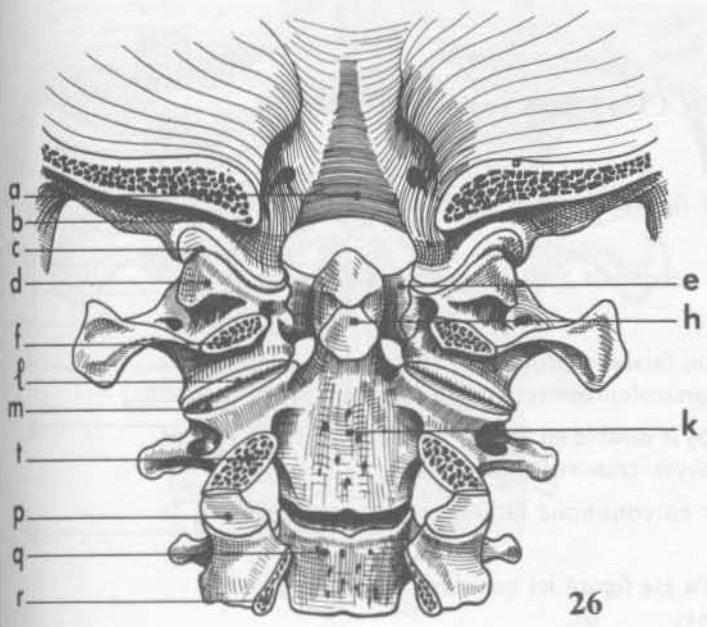

26

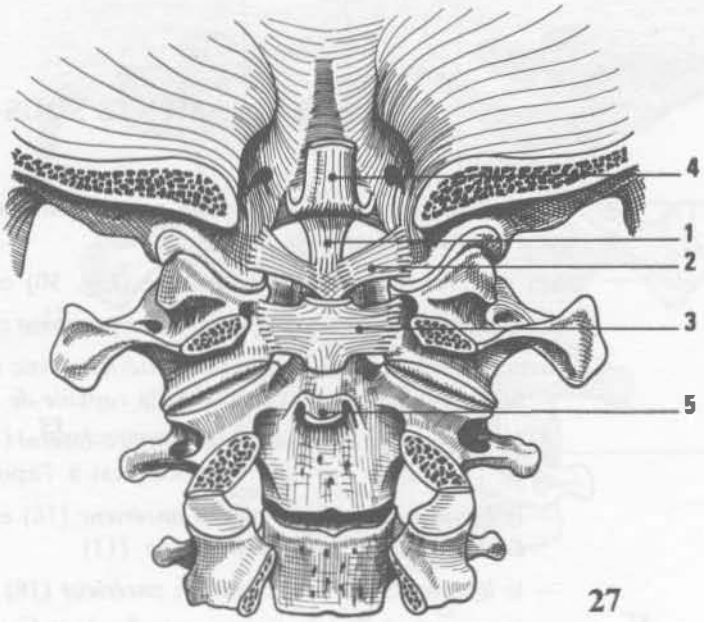

27

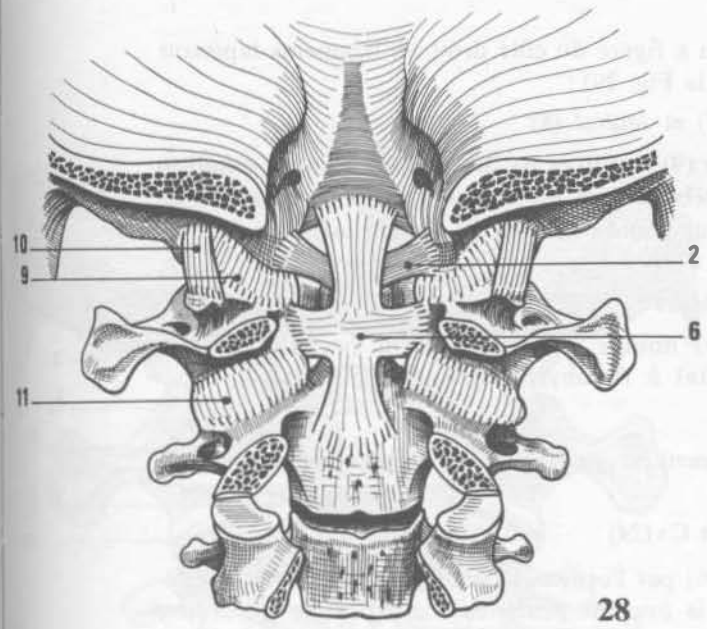

28

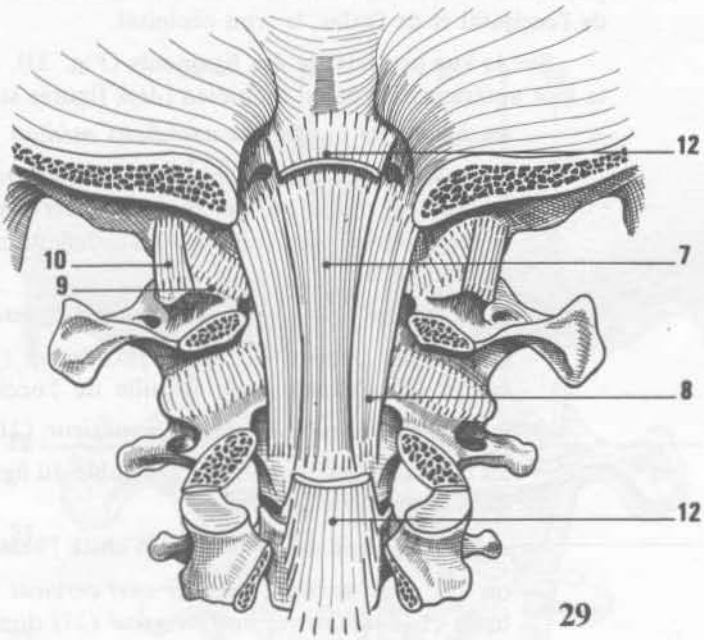

29

LES LIGAMENTS SOUS-OCCIPITAUX (suite)

Sur la moitié gauche de la page nous avons fait figurer les vues squelettiques tandis que sur la moitié droite sont ajoutés les ligaments.

Sur une vue squelettique antérieure (Fig. 30) on reconnaît tous les éléments déjà décrits.

Les **ligaments antérieurs** (Fig. 31) comprennent :

— le *ligament occipito-atloïdien antérieur* avec son faisceau profond (13) et son faisceau superficiel (14) lequel vient recouvrir la *capsule de l'articulation occipito-atloïdienne* (9)

— le *ligament occipito-atloïdien antéro-latéral* (15) le double en avant ; il est étendu obliquement de l'apophyse basilaire de l'occipital à l'apophyse transverse de l'atlas

— le *ligament atloïdo-axoïdien antérieur* (16) est en continuité latéralement avec la *capsule de l'articulation atloïdo-axoïdienne* (11)

— le *ligament vertébral commun antérieur* (18) n'a été figuré ici que dans sa moitié gauche

— la *capsule de l'articulation entre l'axis et* C_3 (23).

Une vue postérieure des éléments squelettiques (Fig. 32) fait apparaître cette fois-ci les arcs postérieurs de l'atlas, de l'axis et de C_3. Ils laissent voir entre eux le canal rachidien, et entre l'écaille de l'occipital et de l'atlas, le trou occipital.

Sur la **vue postérieure des ligaments** (Fig. 33), on a figuré du côté droit les ligaments tapissant la face antérieure du canal rachidien (déjà figurés sur la Fig. 29) :

— les *ligaments occipitaux-axoïdiens médian* (7) et *latéral* (8)

— la *capsule de l'articulation occipito-atloïdienne* (9) renforcée par le *ligament occipito-atloïdien latéral* (10). Enfin on voit monter l'**artère vertébrale** dans les trous des apophyses transverses et se recourber en arrière puis en dedans pour contourner par en arrière la masse latérale de l'atlas (25).

Du côté gauche on a figuré les **ligaments postérieurs** :

— le *ligament occipito-atloïdien postérieur* (19) doublé par un *ligament occipito-atloïdien latéral* (20) s'étendant de l'écaille de l'occipital à l'apohyse transverse de l'atlas.

— le *ligament atloïdo-axoïdien postérieur* (21)

— les *ligaments interépineux* (22) doublé du *ligament cervical postérieur* qui n'ont été figurés que dans leur moitié gauche

— enfin la capsule de l'articulation entre l'axis et C_3 (24)

— on voit aussi sortir le *premier nerf cervical* (26) par l'orifice de pénétration de l'artère vertébrale et le *deuxième nerf cervical* (27) dont la branche postérieure constitue le *grand nerf occipital d'Arnold.*

La branche postérieure du 3ème nerf cervical (28) est une erreur de dessin car elle émerge en réalité par le trou de conjugaison, c'est-à-dire *en avant* de l'articulation (24)

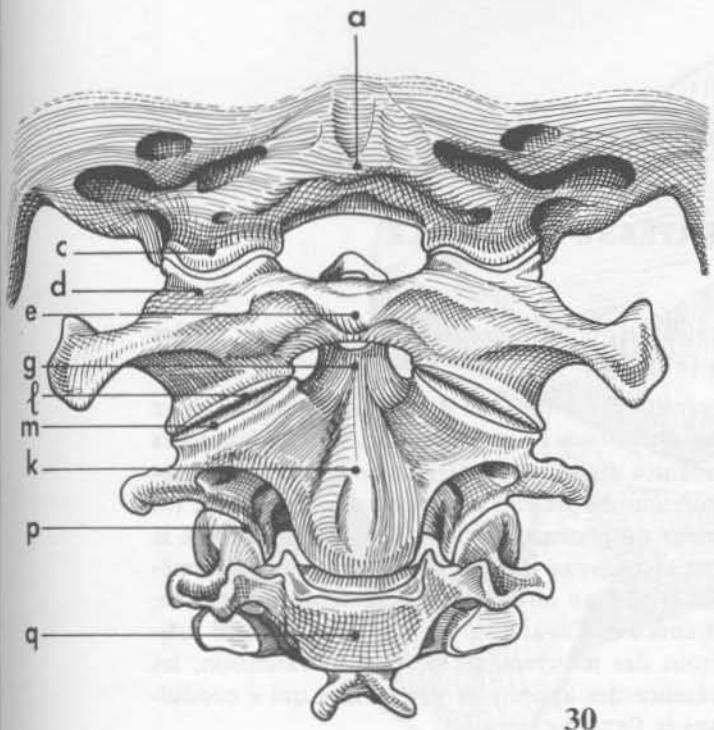
a
c
d
e
g
ℓ
m
k
p
q

30

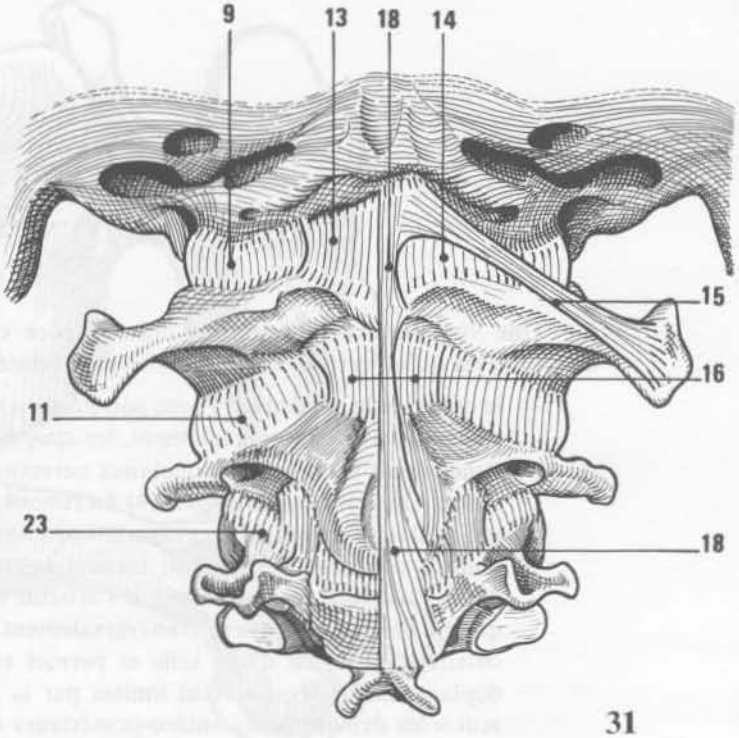
9
13
18
14
15
16
11
23
18

31

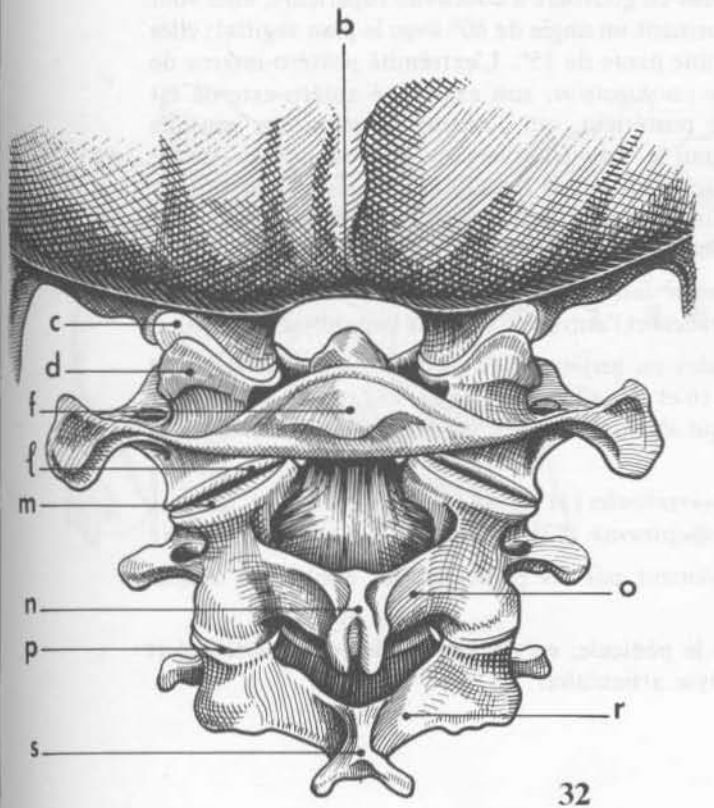
b
c
d
f
ℓ
m
n
p
s
o
r

32

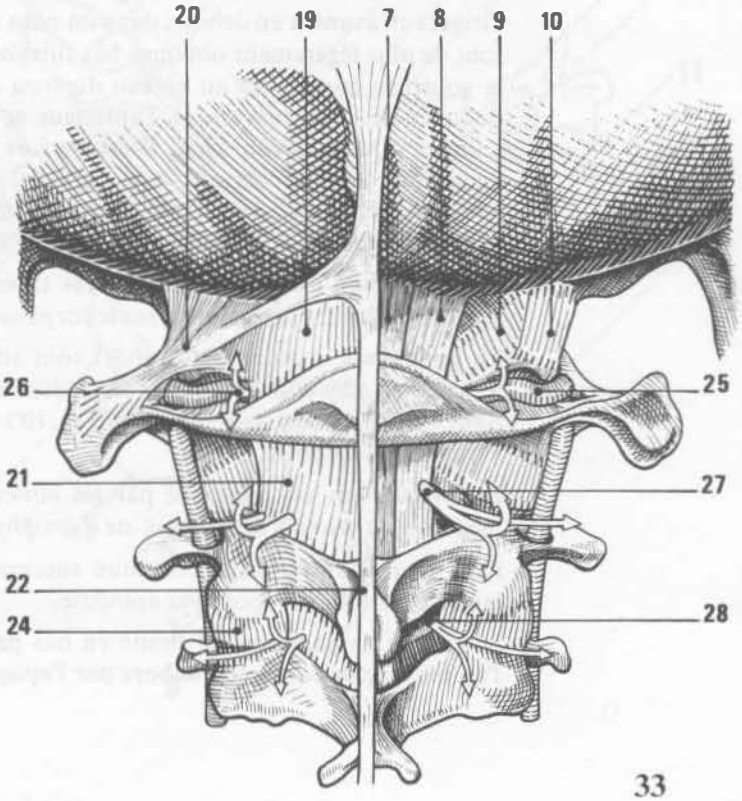
20
19
7
8
9
10
26
25
21
27
22
28
24

33

CONSTITUTION D'UNE VERTÈBRE CERVICALE

Une vue postéro-supérieure d'une vertèbre cervicale (Fig. 34 montre ses différentes parties constitutives qu'on retrouve sur une vue « en éclaté » (Fig. 36) :

— le **corps de la vertèbre** (1) avec son *plateau supérieur* (2) se relevant de part et d'autre en deux saillies aplaties transversalement, les *apophyses unciformes* (3 et 3'), ou uncus, entre lesquelles s'encastrent les facettes articulaires correspondantes du plateau inférieur de la vertèbre supérieure. On voit aussi le *méplat* (4) du rebord antérieur du plateau supérieur, ainsi que le *bec* (5) qui prolonge en bas et en avant le bord antérieur du plateau inférieur. Dans son ensemble le plateau supérieur est concave transversalement et convexe d'avant en arrière. Par l'intermédiaire du disque intervertébral, il s'articule avec le plateau inférieur de la vertèbre sus-jacente, qui est lui-même convexe transversalement et concave d'avant en arrière. Cet ensemble articulaire a la forme d'une selle et permet surtout des mouvements de flexion extension, les déplacements latéraux étant limités par la présence des apophyses unciformes qui « conduisent » les déplacements antéro-postérieurs dans la flexion-extension.

— à la partie postérieure de la face latérale du corps vertébral s'implantent d'une part les *pédicules vertébraux* (6 et 6') point d'origine de **l'arc postérieure,** d'autre part la *racine antérieure de l'apophyse transverse* (7 et 7'). Les apophyses transverses cervicales sont bien particulières par leur forme et leur orientation (Fig. 35) : creusées en gouttière à concavité supérieure, elles sont dirigées en avant et en dehors, dans un plan formant un angle de 60° avec le plan sagittal ; elles sont de plus légèrement obliques bas suivant une pente de 15°. L'extrémité postéro-interne de la gouttière commence au niveau du *trou de conjugaison;* son extrémité antéro-externe est flanquée de *deux tubercules,* l'antérieur et le postérieur, qui donnent insertion aux muscles scalènes. Quant à son fond, il est perforé par le trou transversaire par où monte l'artère vertébrale. Le nerf cervical, sorti du canal rachidien par le trou de conjugaison, parcourt la gouttière de l'apophyse transverse et croise ainsi perpendiculairement l'artère vertébrale pour déboucher entre les deux tubercules de l'apophyse transverse.

— La perforation du fond de l'apophyse transverse fait qu'elle semble naître par deux racines, l'une s'implantant directement sur le corps vertébral et l'autre se fixant sur l'apophyse articulaire.

— les **apophyses articulaires** (9 et 9') sont situées en arrière et en dehors du corps vertébral avec lequel elles sont reliées par les pédicules (6 et 6'); elles supportent les *facettes articulaires* dont on voit ici les supérieures (10 et 10') qui s'articulent avec les facettes inférieures de la vertèbres sus-jacente.

— l'arc postérieur est complété par les *lames vertébrales* (11 et 11') se réunissant sur la ligne médiane au niveau de la base de l'*apophyse épineuse* (12) qui est bifide.

— l'arc postérieur est ainsi constitué successivement par les pédicules, les apophyses articulaires, les lames et l'apophyse épineuse.

— le trou de conjugaison est limité en bas par le pédicule, en dedans par le corps vertébral et l'apophyse unciforme, en dehors par l'apophyse articulaire.

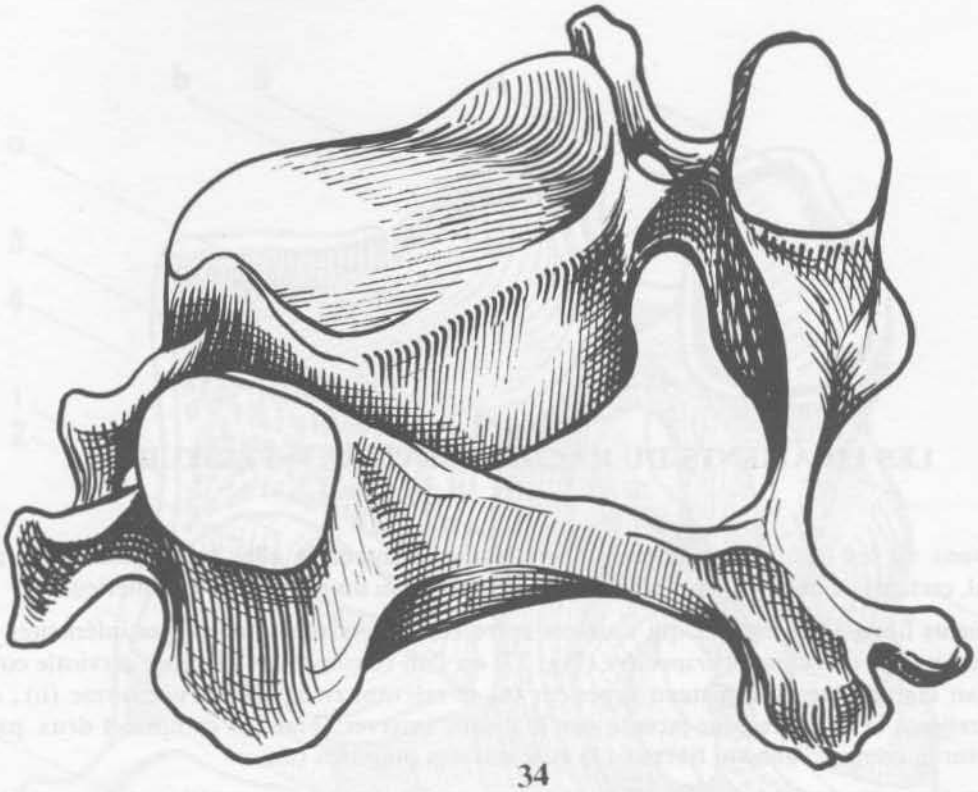

34

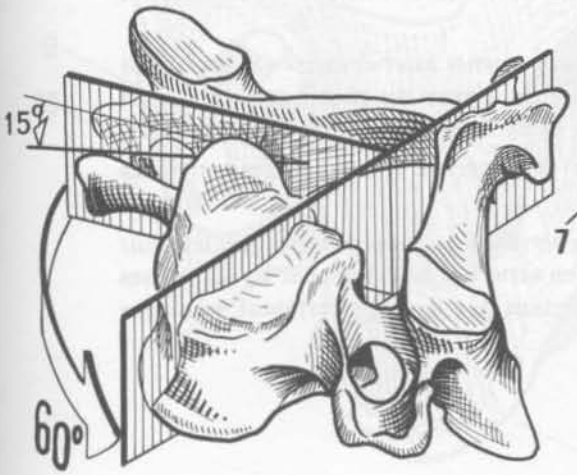

35

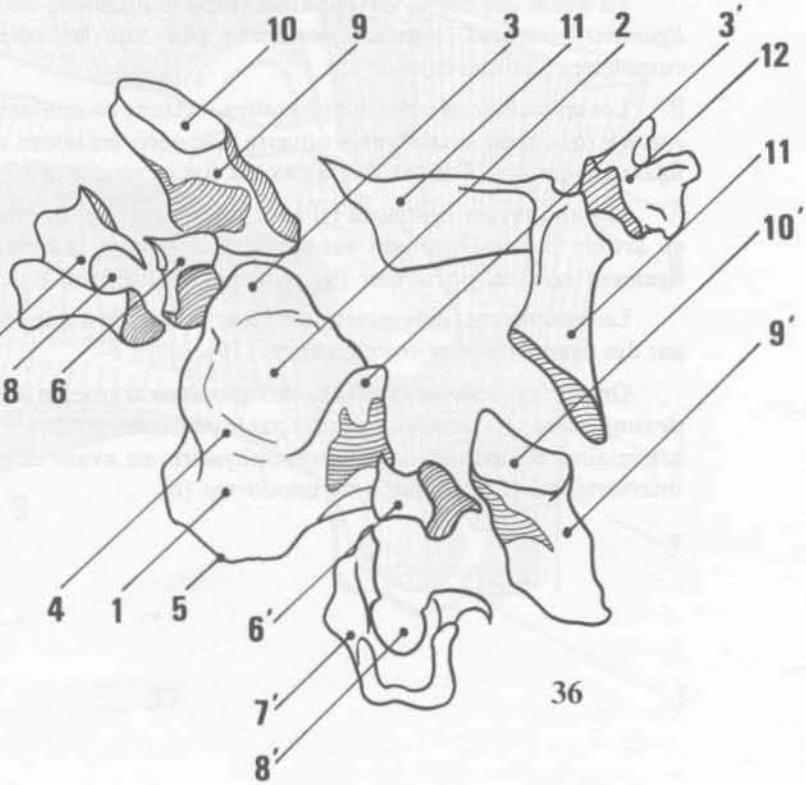

36

LES LIGAMENTS DU RACHIS CERVICAL INFÉRIEUR

Nous avons vu les ligaments très particuliers qui unissent entre elles les vertèbres du rachis sous-occipital, certains de ces ligaments se poursuivent au niveau du rachis cervical inférieur.

Les éléments fibro-ligamentaires qui unissent entre elles les vertèbres cervicales inférieures peuvent être détaillées sur une *coupe perspective* (Fig. 37) ou l'on retrouve une vertèbre cervicale coupée suivant le plan sagittal avec son plateau supérieur (a) se relevant en apophyse unciforme (b) ; cette vertèbre est reliée à la vertèbre sous-jacente par le disque intervertébral qui comprend deux parties bien visibles sur la coupe : l'anneau fibreux (1) et le nucleus pulposus (2).

En avant des corps vertébraux s'étend le *ligament vertébral commun antérieur* (3), en arrière le *ligament vertébral commun postérieur* (4). Sur les côtés les articulations unco-vertébrales sont complétées par une *capsule* (5).

Les *articulations inter-apophysaires* mettant en contact les facettes articulaires (d) réunies par une *capsule* (6) qui est aussi figurée ouverte (6'); entre les lames vertébrales sont tendus, de chaque côté, des ligaments jaunes (7) dont l'un d'eux est figuré en coupe (7').

Les apophyses épineuses (j) sont reliées entre elles par les *ligaments inter-épineux* (8) prolongés en arrière par un ligament sur-épineux, très bien individualisé au niveau du rachis cervical en un *ligament cervical postérieur* (9) et donnant insertion par ses deux faces au trapèze et au splénius.

Les apophyses transverses, avec leur tubercule antérieur (e) et postérieur (f) sont reliées entre elles par des *ligaments inter-transversaires* (10).

On peut apercevoir au niveau de l'apophyse transerse le *trou vertébral ou transversaire* (g) et les *trous de conjugaison* (i) limités au-dessus par le pédicule vertébral (h), en arrière et en dehors par les apophyses articulaires et l'articulation interapophysaire, en avant et en dedans par le corps vertébral, le disque intervertébral (1) et l'apophyse unciforme (b).

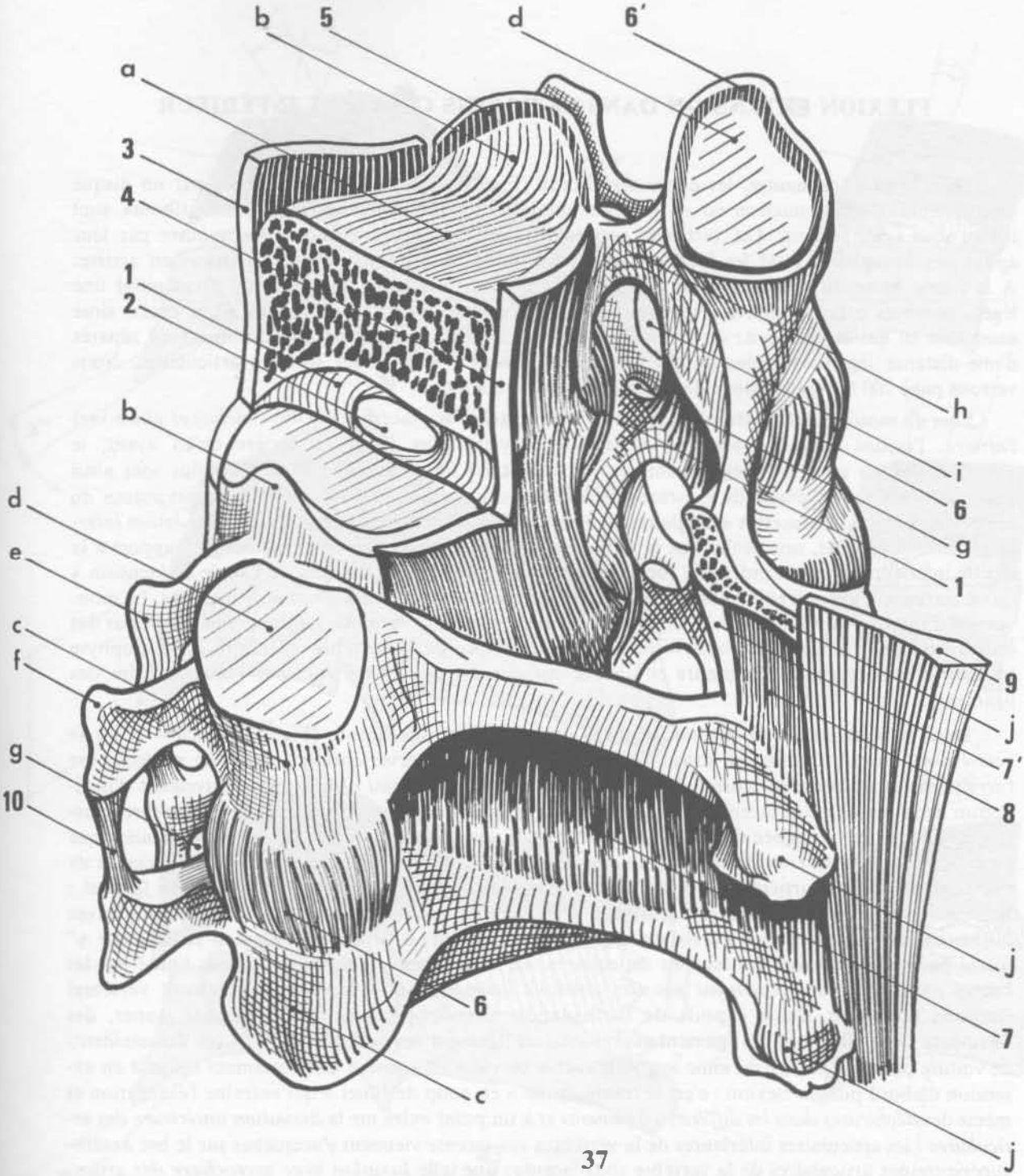

37

FLEXION EXTENSION DANS LE RACHIS CERVICAL INFÉRIEUR

Dans la **position neutre,** les corps vertébraux (Fig. 38 vue de profil) sont unis par un disque intervertébral dont le nucleus est en position stable et dont les lamelles de l'anneau fibreux sont toutes sous égale tension. Les vertèbres cervicales (Fig. 39) entrent en contact, en outre par leur apophyses articulaires dont les facettes sont comprises dans un plan oblique en bas et en arrière. A la partie basse du rachis cervical inférieur, ces facettes possèdent dans le plan parasagittal une légère courbure concave en avant correspondant à un centre de courbure (marqué d'une croix) situé assez loin en bas et en avant; du fait de la lordose cervicale. les centres de courbure sont séparés d'une distance légèrement plus grande que celle qui sépare le plan des surfaces articulaires. Nous verrons page 200 la significations de la convergence de ces axes.

Lors du **mouvement d'extension,** le corps de la vertébre sus-jacente (Fig 40) *s'incline et glisse vers l'arrière;* l'espace entre les plateaux vertébraux devient plus étroit en arrière qu'en avant, le nucleus pulposus est chassé légèrement *vers l'avant* et les fibres antérieures de l'annulus sont ainsi plus tendues. Ce mouvement de glissement vers l'arrière du corps vertébral ne s'effectue pas autour du centre de coubure des facettes articulaires, il s'ensuit (Fig. 41) un *baillement dans l'articulation inter-apophysaire :* en effet, non seulement *la facette supérieure glisse en bas et en arrière* par rapport à la facette inférieure, mais en outre elle forme avec elle un angle x' égal d'ailleurs à l'angle d'extension x qu'on retrouve d'ailleurs en x" dans l'angle formé par les médiatrices des facettes articulaires. Le mouvement d'extension est limité par la *tension du ligament vertébral commun antérieur* et surtout par des *butées osseuses :* butée de l'apophyse articulaire supérieure de la vertèbre inférieure sur l'apophyse transverse de la vertèbre supérieure et surtout *contact des arcs postérieurs* par l'intermédiaire des ligaments.

Dans le **mouvement** de **flexion,** le corps de la vertèbre sus-jacente (Fig. 42) *s'incline et glisse vers l'avant* ce qui diminue en avant l'épaisseur du disque intervertébral et chasse le nucleus *vers l'arrière* mettant ainsi sous tension les fibres postérieures de l'anneau fibreux ; ce mouvement d'inclinaison de la vertèbre sus-jacente est favorisé par le méplat du plateau supérieur de la vertèbre sous-jacente laissant passer le bec du plateau inférieur de la vertèbre sus-jacente. De la même manière que pour l'extension,la flexion de la vertèbre sus-jacente (Fig. 43) ne s'effectue pas autour du centre de courbure des facettes articulaires, ce qui entraîne automatiquement un baillement entre ces facettes : la facette inférieure de la vertèbre sus-jacente *se déplace en haut et en avant* et en même temps avec un *baillement en bas et en arrière* d'un angle y' égal d'ailleurs à l'angle y de flexion et à l'angle y" formé par les médiatrices des facettes articulaires. Le mouvement de flexion n'est pas limité par les butées osseuse, mais *uniquement par des tensions ligamentaires :* tension du ligament vertébral commun postérieur, de la capsule de l'articulation inter-apophysaire, des ligaments jaunes, des ligaments interépineux et du ligament surépineux ou ligament cervical postérieur. Lors des accidents de voiture par choc arrière ou choc avant, le rachis cervical est souvent très fortement sollicité en extension d'abord puis en flexion : c'est le traumatisme « en coup de fouet » qui entraîne l'élongation et même des *déchirures dans les différents ligaments* et à un point extrême la *luxuation antérieure des articulaires :* les articulaires inférieures de la vertèbres sus-jacente viennent s'accrocher sur le bec antéro-supérieure des articulaires de la vertèbre sous-jacente; une telle *luxation avec accrochage des articulaires* et très difficile à réduire et met en danger le bulbe et la moelle cervicale avec un risque de mort subite, de quadri, ou de paraplégie.

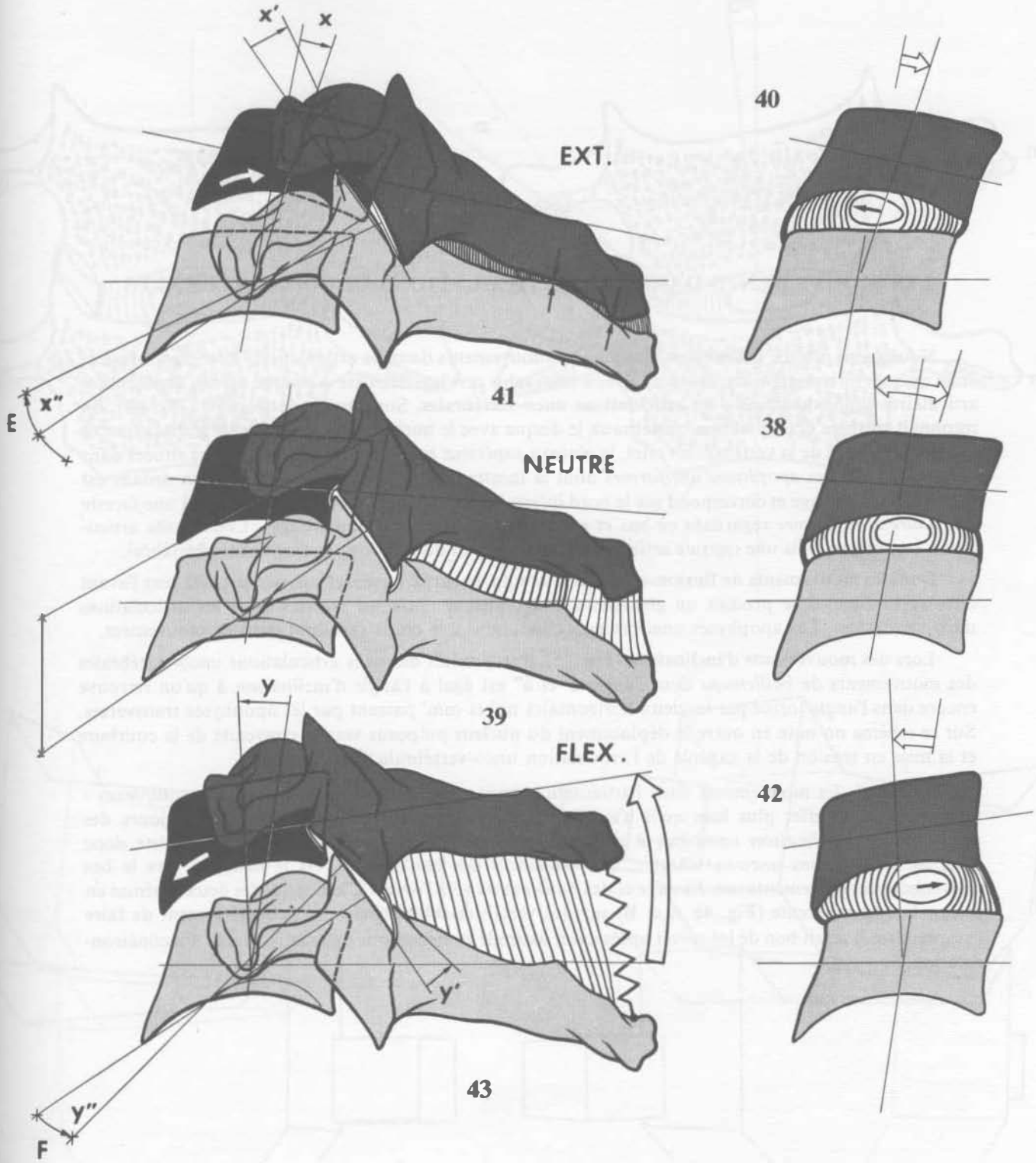
x'
x
EXT.
40
41
E
x"
NEUTRE
38
y
39
FLEX.
42
y'
43
y"
F

LES MOUVEMENTS DANS LES ARTICULATIONS UNCO-VERTÉBRALES

Nous avons jusqu'à maintenant envisagé les mouvements dans les articulations inter-apophysaires et les disques intervertébraux, mais au niveau des rachis cervical, il existe à chaque niveau deux petites articulaires supplémentaires : les **articulations unco-vertébrales.** Sur une coupe frontale (Fig. 44), on reconnaît entre les deux plateaux vertébraux le disque avec le nucleus et l'annulus mais le disque ne va pas jusqu'au bord de la vertèbre. En effet, le plateau supérieur se relève en deux apophyses situées dans un plan sagittal, les *apophyses unciformes* dont la facette interne regardant en haut et en dedans est encroûtée de cartilage et correspond sur le bord inféro-latéral du corps vertébral sus-jacent à une *facette articulaire semi-lunaire* regardant en bas et en dehors et encroûtée de cartilages. Cette petite articulation est enclose dans une *capsule articulaire* confondue en dedans avec le disque intervertébral.

Dans les **mouvements de flexion-extension,** lorsque le corps vertébral sus-jacent glisse vers l'avant ou vers l'arrière, il se produit un glissement concomittant entre les facettes dans les articulations unco-vertébrales. Les apophyses unciformes « conduisent » le corps vertébral dans ce mouvement.

Lors des **mouvements d'inclinaison** (Fig. 45), il se produit dans ces articulations unco-vertébrales des mouvements de *baillement* dont l'angle â' et â" est égal à l'angle d'inclinaison â qu'on retrouve encore dans l'angle formé par les deux horizontales nn' et mm' passant par les apophyses transverses. Sur ce schéma on note en outre le déplacement du nucleus pulposus vers la convexité de la courbure et la mise en tension de la capsule de l'articulation unco-vertébrale de même côté.

En réalité, les mouvements dans l'articulation unco-vertébrale sont *beaucoup plus complexes :* nous verrons en effet plus loin qu'il n'existe pas de mouvement d'inclinaison mais toujours des *mouvements d'inclinaison combinés à des mouvements de rotation et d'extension.* Il existe donc dans les articulations unco-vertébrales, non seulement des baillements vers le haut ou vers le bas mais encore des *glissements vers l'arrière* et des *baillements vers l'avant.* C'est ce que les deux schémas en perspective transparente (Fig. 46 A et B) sur des vertèbres schématisées à l'extrême tentent de faire comprendre. Il serait bon de les revoir après avoir assimilé le mécanisme des mouvements d'inclinaison-rotation.

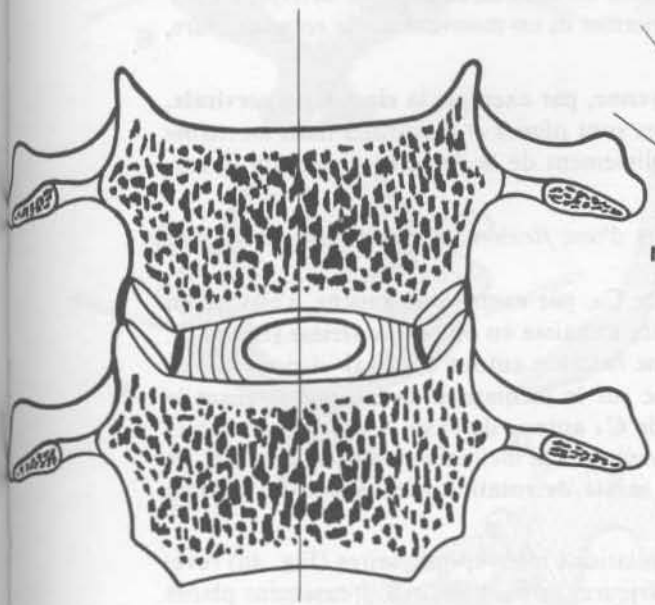

44

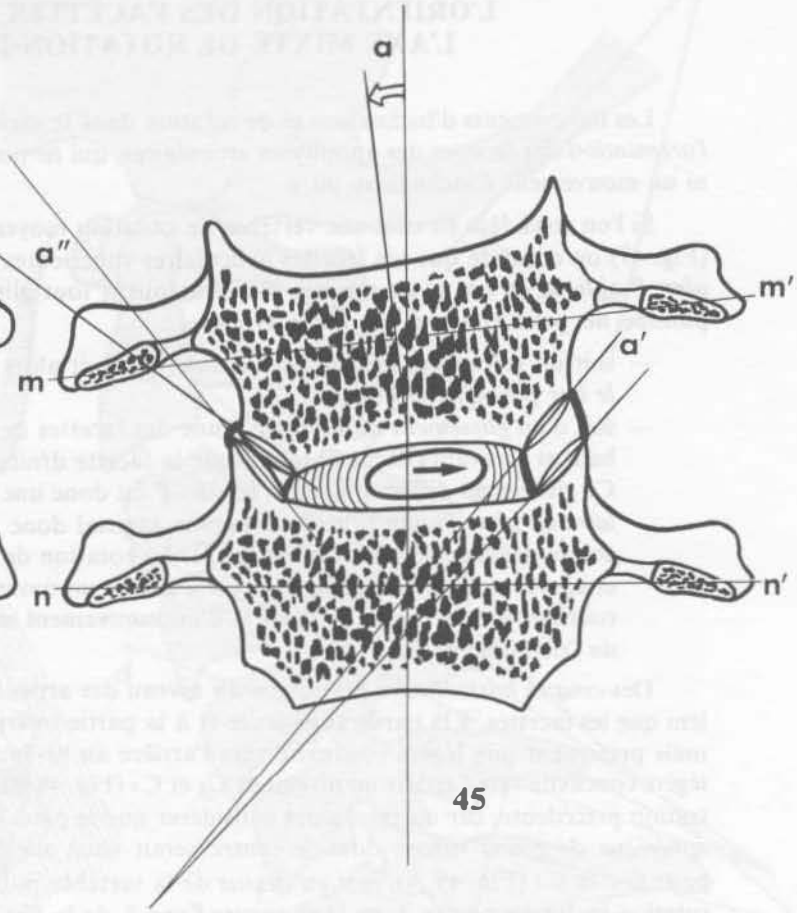

45

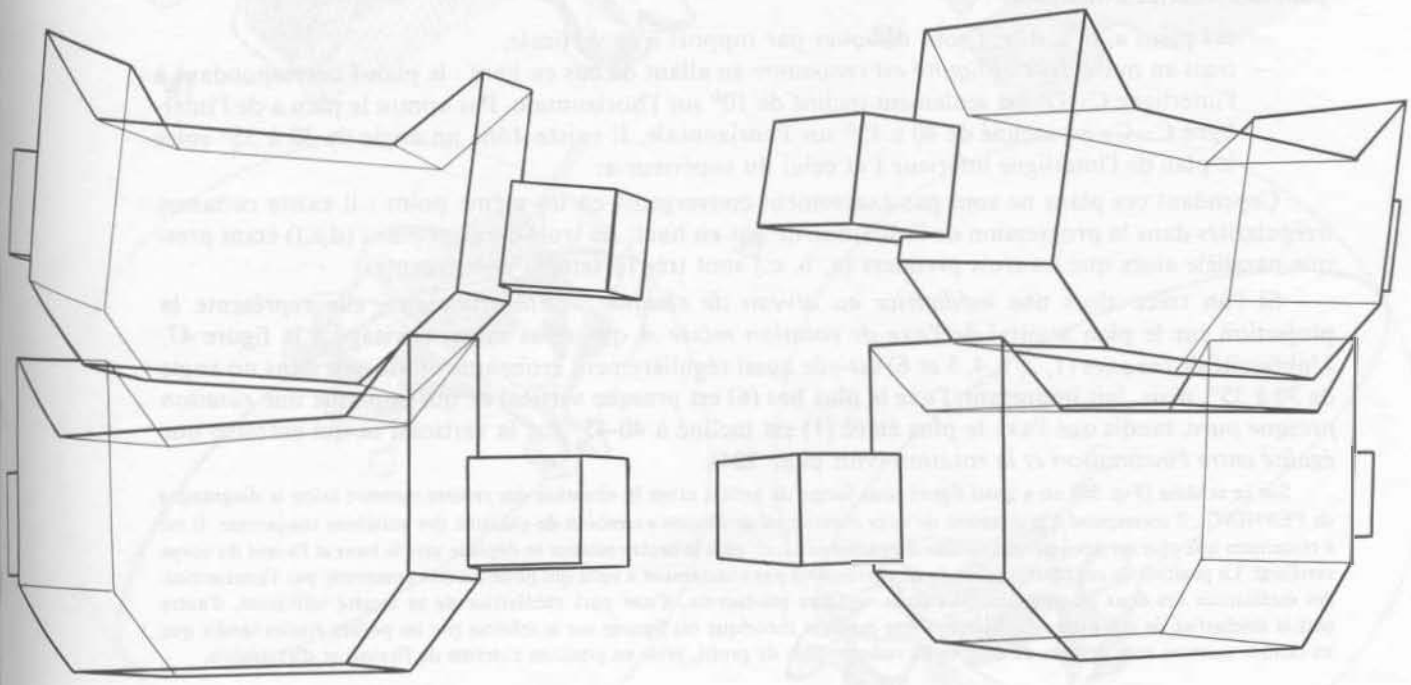

A 46 B

L'ORIENTATION DES FACETTES ARTICULAIRES
L'AXE MIXTE DE ROTATION-INCLINAISON

Les mouvements d'inclinaison et de rotation dans le rachis cervical inférieur sont *déterminés par l'orientation des facettes* des apophyses articulaires, qui ne permet ni un mouvement de rotation pure, ni un mouvement d'inclinaison pure.

Si l'on considère en effet une vertèbre de situation moyenne, par exemple la **cinquième cervicale**, (Fig. 47) on constate que ses facettes articulaires supérieures sont *planes et contenues dans un même plan P oblique en bas et en arrière.* Par conséquent tout glissement de la 4ème cervicale qui la surplombe ne peut être que de deux types :

— soit un *glissement global vers le haut,* il s'agit alors d'une *flexion* ou *glissement global vers le bas* pour *l'extension*

— soit d'un *glissement différentiel :* l'une des facettes de C_4, par exemple la gauche, s'élevant en haut et en avant (flèche a) tandis que la facette droite s'abaisse en bas et en arrière (flèche b). Ce glissement différentiel dans le plan P est donc une *rotation* autour d'un *axe A perpendiculaire au plan P,* axe situé dans le plan sagittal donc sur la médiatrice de la ligne joignant le centre des facettes articulaires de C_5. La rotation de C_4 autour de l'axe A oblique en bas et et en avant lui fait effectuer sur C_5 à la fois un mouvement d'inclinaison vers la droite et de rotation vers la droite. Il s'agit là d'un **mouvement mixte de rotation-inclinaison** qui dépend de l'obliquité de l'axe A.

Des *coupes horizontales* pratiquées au niveau des articulations inter-apophysaires (Fig. 48) révélent que les facettes, à la partie supérieure et à la partie inférieure, ne sont pas rigoureusement planes mais présentent une légère convexité vers l'arrière au niveau de C_6 et C_7 (Fig. 48 A) ou bien une légère concavité vers l'arrière au niveau de C_3 et C_4 (Fig. 48 B). Ceci ne contredit pas du tout la démonstration précédente, car on peut alors considérer que le plan P (Fig. 47) est remplacé par une *surface sphérique de grand rayon.* dont le centre serait situé *sur l'axe A, soit au-dessous* de la vertèbre pour C_6 et C_7 (Fig. 49 A), *soit au-dessus* de la vertèbre pour C_3 et C_4 (Fig. 49 B) : **l'axe mixte de rotation-inclinaison reste donc bien encore l'axe A** de la Fig. 47.

Sur une radiographie de profil du rachis cervical (Fig. 50) il est facile de tracer la *direction du plan des facettes articulaires :*

— ces plans a, b, c, d, e, f sont *obliques* par rapport à la verticale,

— mais en outre, *leur obliquité est croissante* en allant de bas en haut : le plan f correspondant à l'interligne C_7-D_1 est seulement incliné de 10° sur l'horizontale. Par contre le plan a de l'interligne C_2-C_3 est incliné de 40 à 45° sur l'horizontale. Il existe donc un angle de 30 à 35° entre le plan de l'interligne inférieur f et celui du supérieur a.

Cependant ces plans ne sont pas exactement convergents en un même point : il existe certaines irrégularités dans la progression de l'obliquité de bas en haut, les trois derniers plans (d,e,f) étant presque parallèle alors que les trois premiers (a, b, c,) sont très fortement convergents.

Si l'on trace alors une *médiatrice au niveau de chaque facette* articulaire, elle représente la projection sur le plan sagittal de l'*axe de rotation mixte A* que nous avons envisagé à la figure 47. L'obliquité de ces axes (1, 2, 3, 4, 5 et 6) est-elle aussi régulièrement croissante et s'inscrit dans un angle de 30 à 35°, mais, fait important, l'axe le plus bas (6) est presque vertical ce qui implique une *rotation presque pure,* tandis que l'axe le plus élévé (1) est incliné à 40-45° sur la verticale ce qui entraîne une *égalité entre l'inclinaison et la rotation* (voir page 204).

Sur ce schéma (Fig. 50) on a aussi figuré sous forme de petites croix la situation des *centres moteurs* selon le diagramme de PENNING : il correspond à la situation de l'*axe transversal de flexion-extension* de chacune des vertèbres sus-jacente. Il est à remarquer que plus on descend vers la base du rachis cervical, plus le centre moteur se déplace vers le haut et l'avant du corps vertébral. La position de ces centres moteurs ne correspond pas exactement à celle qui pourrait être construite par l'intersection des médiatrices des deux éléments mobiles de la vertèbre sus-jacente, d'une part médiatrice de sa facette inférieure, d'autre part la médiatrice de son plateau inférieur. Cette position théorique est figurée sur le schéma par les petites étoiles tandis que les centres moteurs sont déduits de calques de radiographie de profil, prise en position extrême de flexion et d'extension.

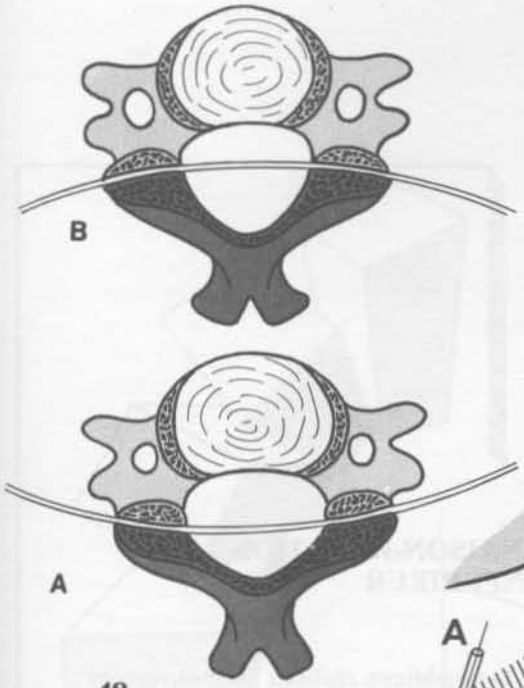

48

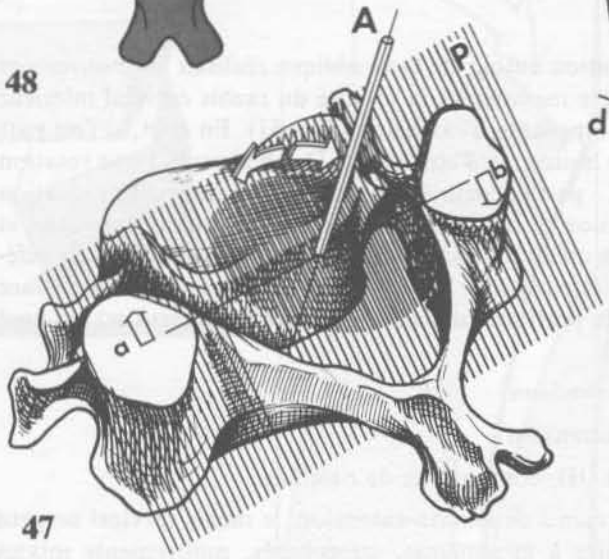

47

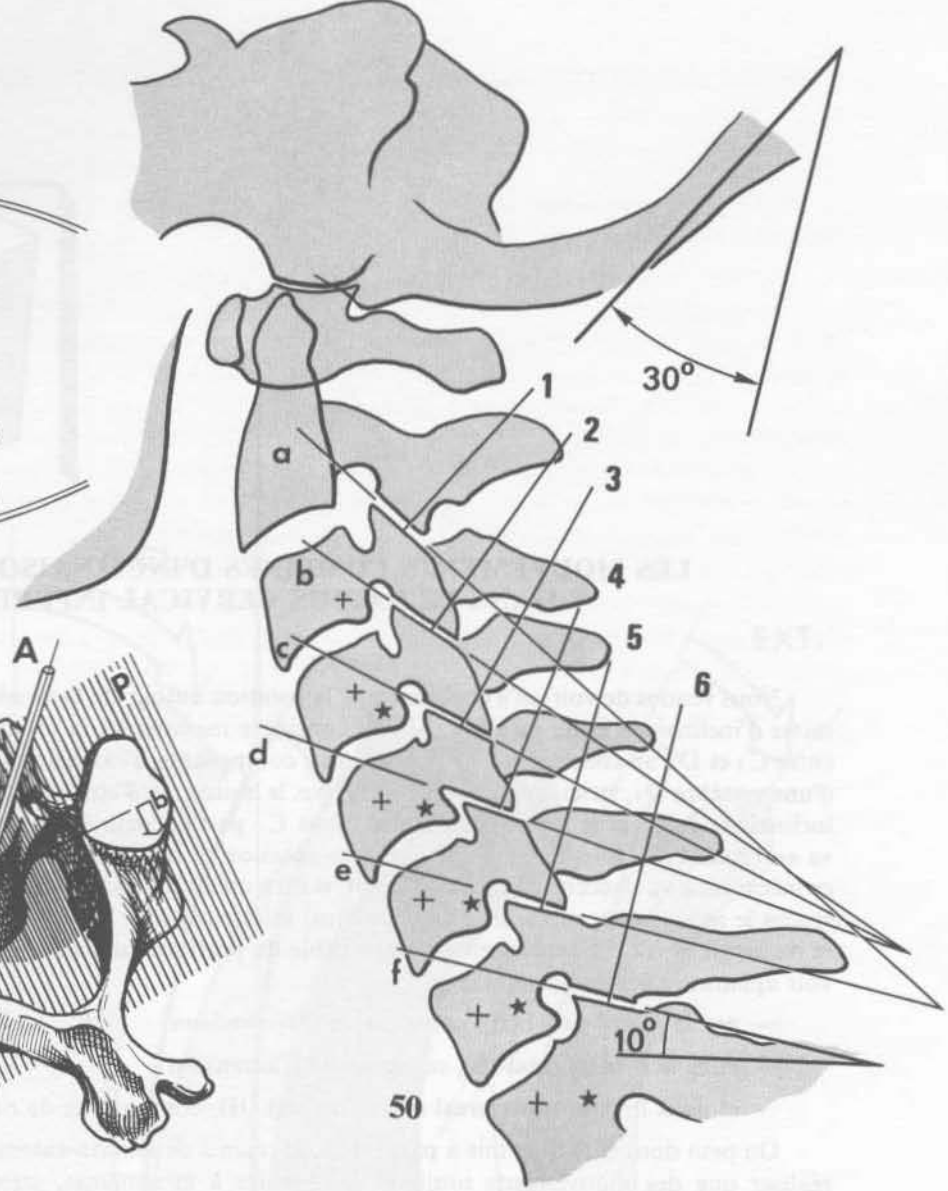

50

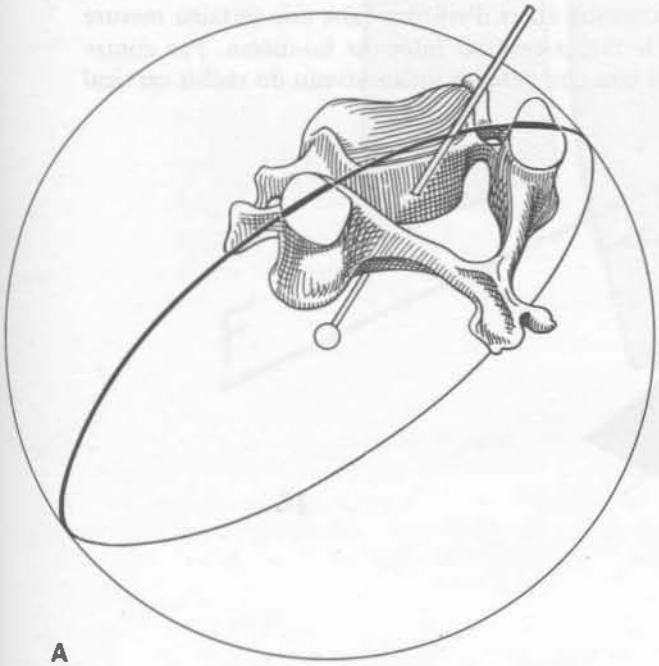

49

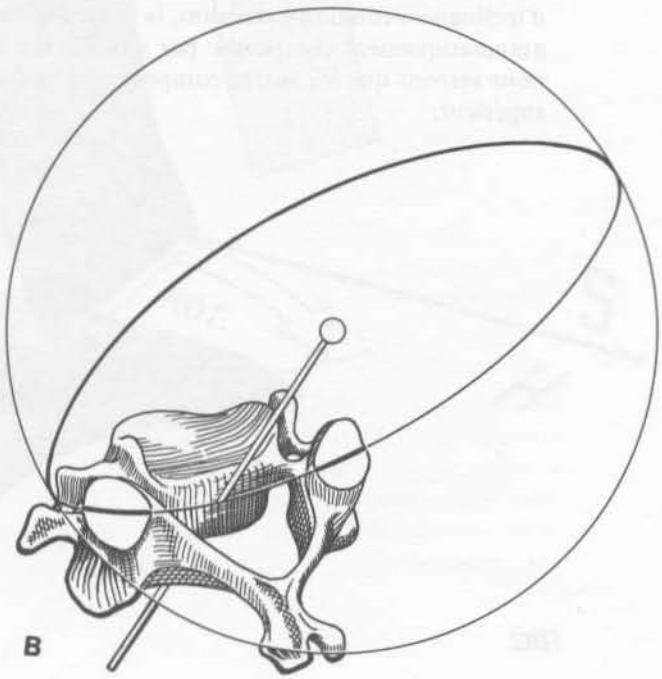

LES MOUVEMENTS COMBINÉS D'INCLINAISON-ROTATION DANS LE RACHIS CERVICAL INFÉRIEUR

Nous venons de voir qu'à chaque étage la rotation autour de l'axe oblique réalisait un mouvement mixte d'inclinaison et de rotation. Si l'on considère maintenant la totalité du rachis cervical inférieur entre C_2 et D_1 on constate qu'il s'y ajoute une composante d'extension (Fig. 51). En effet, si l'on part d'une vertèbre D_1, strictement située dans l'axe, le mouvement entre C_7 et D_1 va aboutir à une rotation inclinaison de C_7 et le mouvement entre C_6 et C_7 partant déjà d'une position en inclinaison-rotation va entraîner cette fois-ci non seulement une rotation et une inclinaison mais encore une extension et ce mécanisme va s'accentuer de bas en haut, si bien qu'au total si l'on projette sur les trois plans de références le mouvement mixte du rachis cervical inférieur, ou si l'on pratique des radiographies de face et de profil (il est malheureusement impossible de pratiquer des radiographies transversales) on peut voir apparaître ces composantes :

— par le **plan frontal** (F), composante d'*inclinaison*

— dans le **plan sagittal** (S), composante d'*extension*

— et dans le plan **transversal** ou **horizontal** (H), composante de *rotation*.

On peut donc dire que, mis à part les mouvements de flexion-extension, le rachis cervical ne peut réaliser que des mouvements toujours semblables à eux-mêmes, stéréotypés, mouvements mixtes d'inclinaison-rotation-extension, la composante d'extension étant d'ailleurs dans une certaine mesure automatiquement compensée par une flexion dans le rachis cervical inférieur lui-même. Par contre nous verrons que les autres composantes ne peuvent être compensées qu'au niveau du rachis cervical supérieur.

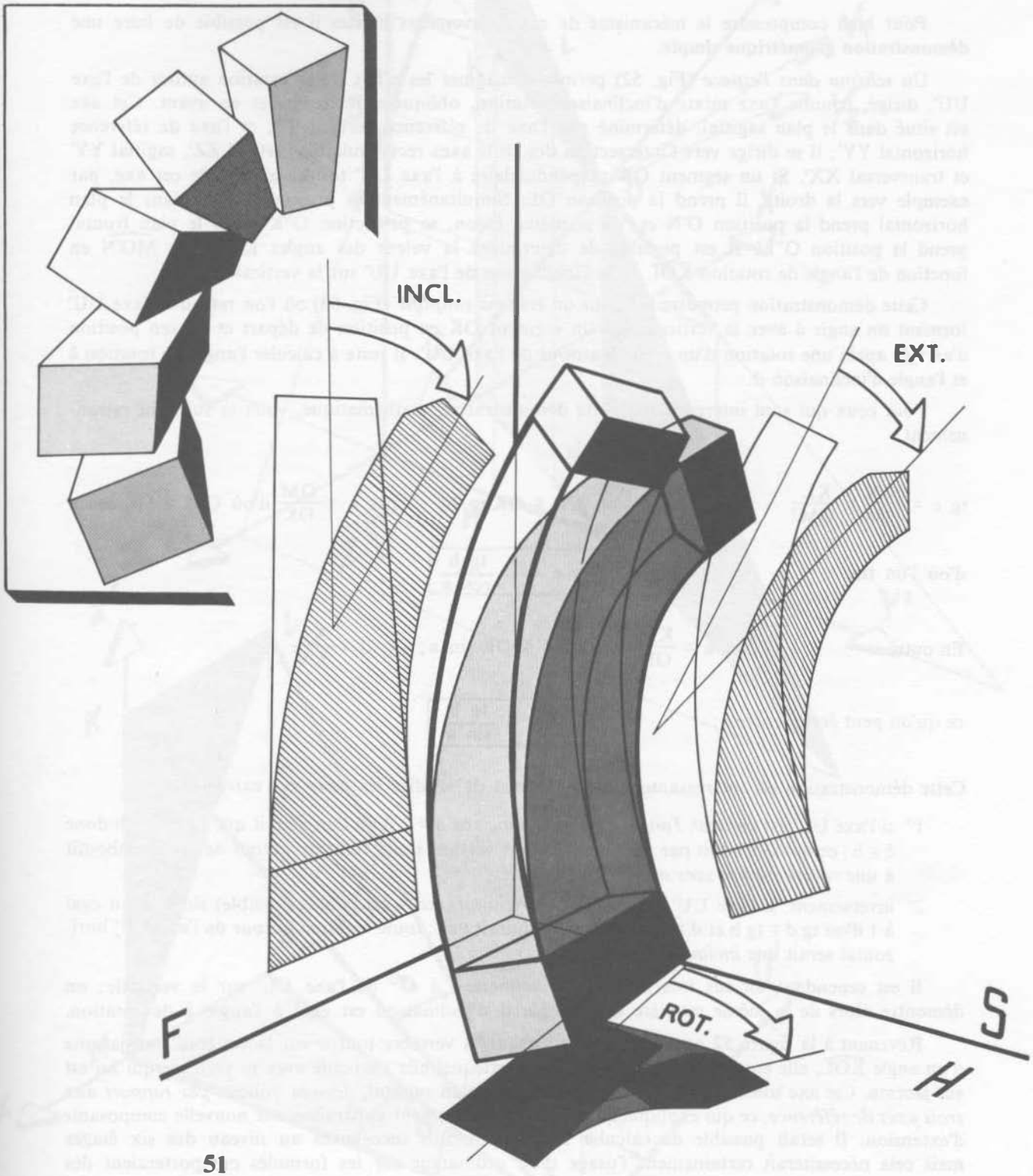

51

DÉTERMINATIONS GÉOMÉTRIQUES DES COMPOSANTES D'INCLINAISON ET DE ROTATION

Pour bien comprendre le mécanisme de ces mouvements mixtes il est possible de faire une **démonstration géométrique simple.**

Un *schéma dans l'espace* (Fig. 52) permet d'imaginer les effets de la rotation autour de l'axe UU', dirigé, comme l'axe mixte d'inclinaison-rotation, obliquement en bas et en avant. Cet axe est situé dans le plan sagittal, déterminé par l'axe de référence vertical ZZ, et l'axe de référence horizontal YY'; il se dirige vers l'intersection des trois axes rectangulaires vertical ZZ', sagittal YY' et transversal XX'. Si un segment OK perpendiculaire à l'axe UU' tourne autour de cet axe, par exemple vers la droite, il prend la position OL. Simultanément sa projection O'M dans le plan horizontal prend la position O'N et, de la même façon, sa projection O"K' dans le plan frontal prend la position O"L'. Il est possible de déterminer la valeur des angles $\widehat{K'O''L'}$ et $\widehat{MO'N}$ en fonction de l'angle de rotation $\widehat{KOL}$ et de l'inclinaison de l'axe UU' sur la verticale.

Cette démonstration peut être faite sur un *schéma simplifié* (Fig. 53) où l'on retrouve l'axe UU' formant un angle â avec la verticale (v), un segment OK en position de départ et OL en position d'arrivée après une rotation d'un angle b autour de l'axe UU'. Il reste à calculer l'angle de rotation ĉ et l'angle d'inclinaison d.

Pour ceux qui sont intéressés par cette démonstration mathématique, voici la suite du raisonnement:

$$\text{tg } c = \frac{MN}{OM} = \frac{KL}{OM'} \qquad \text{tg } b = \frac{KL}{OK} \text{ d'où } KL = OK.\text{tg } b; \qquad \cos a = \frac{OM}{OK} \text{ d'où } OM = OK.\cos a$$

d'où l'on tire :

$$\boxed{\text{tg } c = \frac{\text{tg } b}{\cos a}}$$

En outre :

$$\sin a = \frac{KM}{OK} \text{ d'où } KM = OK.\sin a; \quad \text{tg } d = \frac{KL}{KM}$$

ce qu'on peut écrire encore :

$$\boxed{\text{tg } d = -\frac{\text{tg } b}{\sin a}}$$

Cette démonstration est intéressante, car elle permet de vérifier les *deux cas extrêmes :*

1° si l'axe UU' est *vertical, l'angle â est nul, donc cos a* = 1 d'où l'on déduit que tg c = tg b donc ĉ = b ; ce qui se traduit par : lorsque l'axe est vertical toute rotation autour de cet axe aboutit à une *rotation pure sans aucune inclinaison.*

2° inversement, si l'axe UU' pouvait être *horizontal* (ceci n'est jamais possible) sin a serait égal à 1 d'où tg d = tg b et d = b ; ce qui se traduirait par : toute rotation autour de l'axe UU' horizontal serait une *inclinaison pure.*

Il est cependant un cas intermédiaire d'*inclinaison à 45°* de l'axe UU' sur la verticale; on démontre alors de la même manière que l'angle d d'inclinaison est égal à l'angle ĉ de rotation.

Revenant à la figure 52 on constate que lorsque la vertèbre tourne sur la vertèbre sous-jacente d'un angle $\widehat{KOL}$, elle entraîne avec elle l'axe V_1 par lequel elle s'articule avec la vertèbre qui lui est sus-jacente. Cet axe tourne alors en V_2 et, sortant du plan sagittal, devient *oblique par rapport aux trois axes de référence*, ce qui explique qu'à partir de ce moment apparaisse une nouvelle composante d'extension. Il serait possible de calculer les composantes successives au niveau des six étages mais cela nécessiterait certainement l'usage d'un ordinateur car les formules comporteraient des tangentes de tangentes de tangentes jusqu'au 6ème degré. Il est donc plus facile pour comprendre ces mouvements de recourir à un *modèle mécanique.*

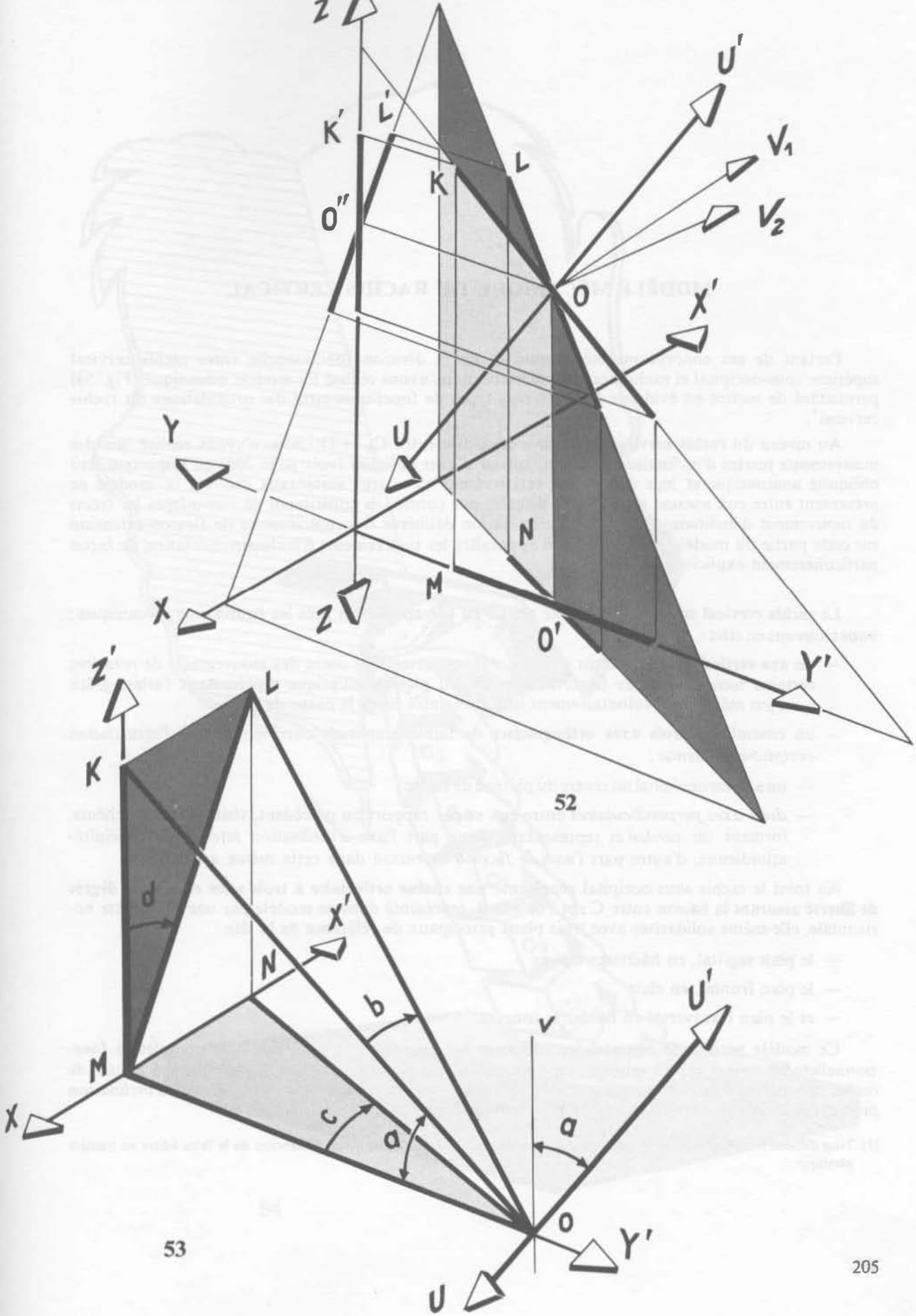

52

53

MODÈLE MÉCANIQUE DU RACHIS CERVICAL

Partant de ces conceptions mécaniques et de la division fonctionnelle entre rachis cervical supérieur sous-occipital et rachis cervical inférieur, nous avons réalisé un modèle mécanique (Fig. 54) permettant de mettre en évidence les différents types de fonctionnement des articulations du rachis cervical[1].

Au niveau du **rachis cervical inférieur** c'est-à-dire entre C_2 et D_1 nous n'avons réalisé que des mouvements mixtes d'inclinaison-rotation, autour d'*axes obliques* (voir page 208) en respectant leur obliquité anatomique et leur disposition relativement aux corps vertébraux qui, sur ce modèle ne présentent entre eux aucune articulation discale; par contre, ils constituent en eux-mêmes les freins du mouvement d'inclinaison-rotation. L'élimination délibérée des mouvements de flexion-extension sur cette partie du modèle permet de faire apparaître les mouvements d'inclinaison-rotation de façon particulièrement explicite.

Le **rachis cervical sous-occipital** a été réalisé en suivant de très près les équivalents mécaniques ; nous trouvons en effet :

— un **axe vertical** correspondant à l'*odontoïde* et permettant outre des mouvements de *rotation*, certains mouvements de flexion-extension du plateau elliptique représentant l'atlas, grâce à un jeu mécanique volontairement introduit entre lui et le corps de C_2;

— un ensemble à **trois axes orthogonaux** de faible amplitude correspondant à l'*articulation occipito-atloïdienne ;*

— un *axe vertical* situé au centre du plateau de l'atlas;

— *deux axes perpendiculaires* entre eux et par rapport au précédent, visibles sur ce schéma, formant un *cardan* et représentant d'une part l'*axe d'inclinaison latérale de* l'occipito-atloïdienne, d'autre part l'*axe de flexion-extension* dans cette même articulation.

Au total le rachis sous-occipital représente une **chaîne articulaire à trois axes et à trois degrés de liberté** assurant la liaison entre C_2 et l'occipital, représenté dans ce modèle par une planchette horizontale, elle-même solidarisée avec trois plans principaux de référence de la tête :

— le plan sagittal, en hâchures claires

— le plan frontal, en clair

— et le plan transversal en hâchures foncées.

Ce modèle permet de comprendre comment les deux segments du rachis se complètent fonctionnellement : ainsi sur ce schéma, on voit que le mouvement d'*inclinaison-rotation à droite du rachis cervical inférieur se transforme dans le rachis sous occipital en un mouvement d'inclinaison pure grâce à l'élimination des composantes non désirées.*

(1) Trop difficile à réaliser suivant la méthode des découpages-montages, nous avons l'intention de le faire éditer en matière plastique.

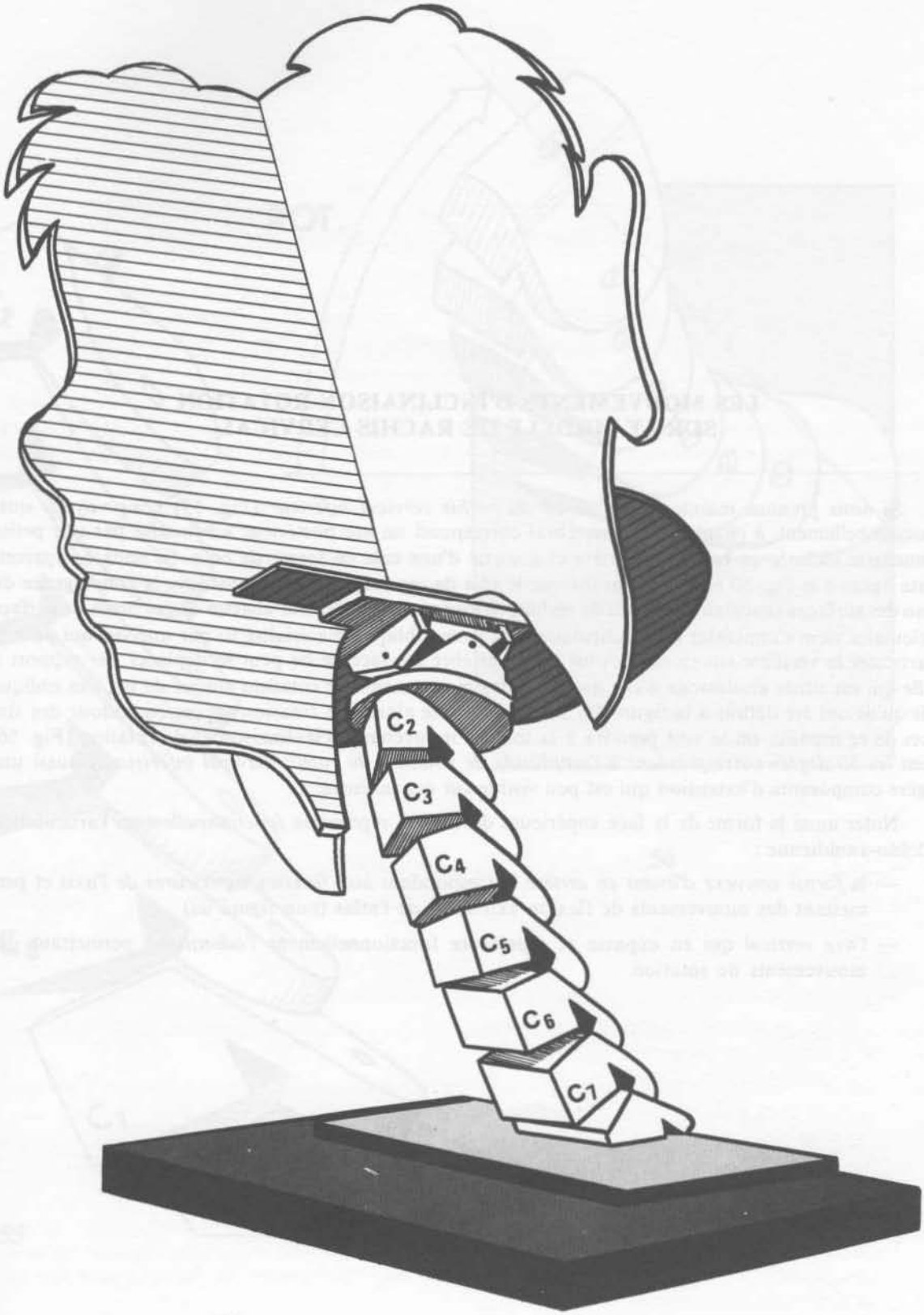

54

LES MOUVEMENTS D'INCLINAISON-ROTATION SUR LE MODÈLE DE RACHIS CERVICAL

Si nous prenons maintenant le *détail du rachis cervical inférieur* (Fig. 55) nous voyons que, fonctionnellement, à chaque corps vertébral correspond un arc postérieur schématisé par une petite planchette inclinée en bas et en arrière et assortie d'une cale en forme de coin. Si nous comparons cette figure à la Fig. 50 nous constatons que le rôle de ces cales est de reconstituer la convergence du plan des surfaces articulaires et donc de réaliser la lordose cervicale. Sur chacun de ces plans de surface articulaire vient s'implanter perpendiculairement l'axe oblique, matérialisé ici par une vis, qui permet d'articuler la vertèbre sus-jacente. Ainsi cette vertèbre sus-jacente ne peut se déplacer par rapport à celle qui est située en-dessous d'elle que dans des mouvements de rotation autour de cet axe oblique tels qu'ils ont été définis à la figure 50. Si l'on imprime alors une rotation successive autour des six, axes de ce modèle, on le voit prendre à la fois un mouvement d'inclinaison et de rotation (Fig. 56) *dont les 50 degrés correspondent à l'amplitude de rotation du rachis cervical inférieur* et aussi une légère composante d'extension qui est peu visible sur ces schémas.

Noter aussi la forme de la face supérieure de C_2 qui représente *fonctionnellement* l'articulation atloïdo-axoïdienne :

— la *forme convexe d'avant en arrière* correspondant aux *facettes supérieures de l'axis* et permettant des mouvements de flexion extension de l'atlas (non figuré ici)

— l'*axe vertical* qui en dépasse et représente fonctionnellement l'*odontoïde*, permettant des mouvements de rotation.

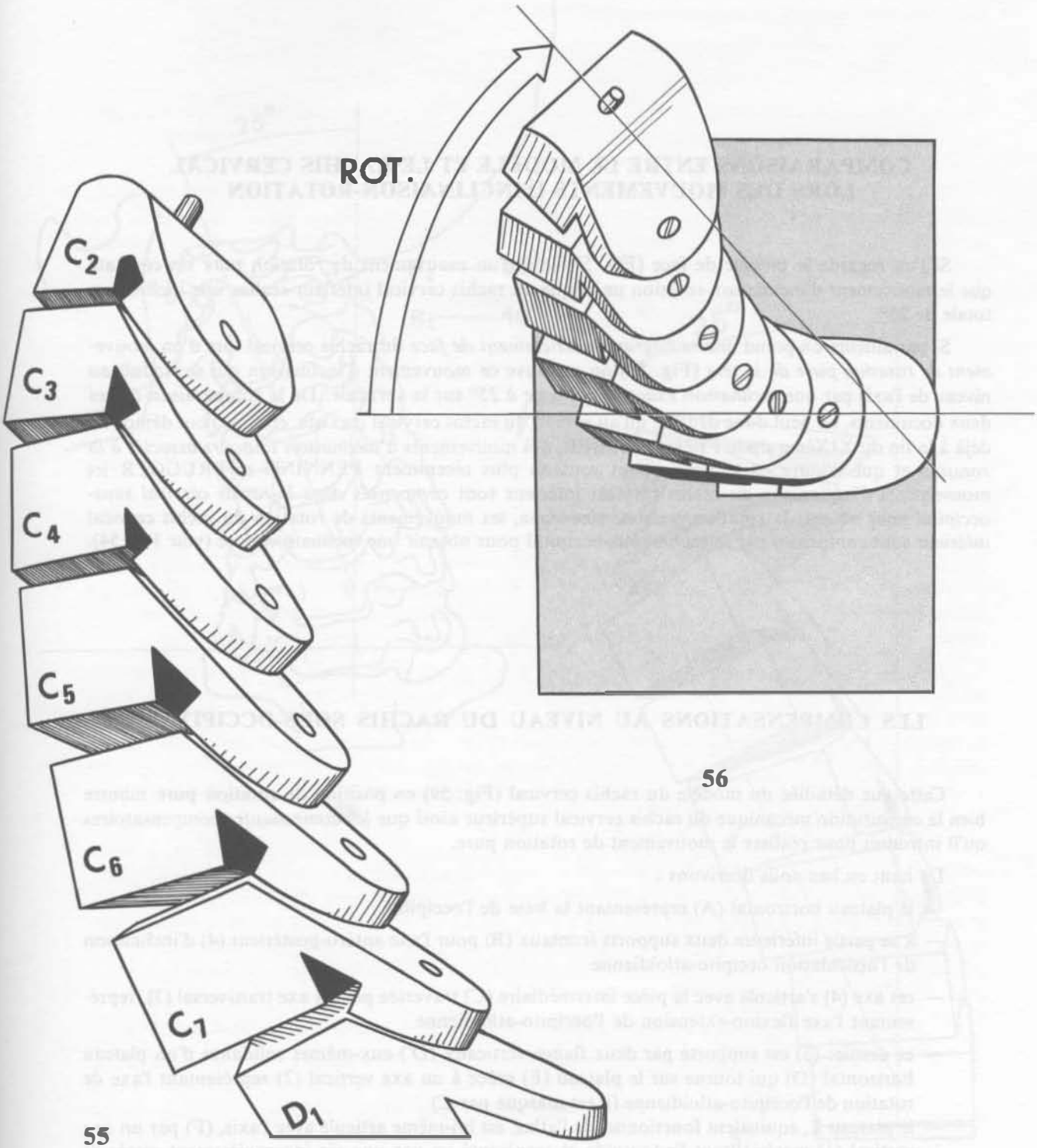

55

56

COMPARAISONS ENTRE LE MODÈLE ET LE RACHIS CERVICAL LORS DES MOUVEMENTS D'INCLINAISON-ROTATION

Si l'on regarde le modèle de face (Fig. 57) lors d'un mouvement de *rotation pure* on constate que le mouvement d'inclinaison-rotation univoque du rachis cervical inférieur réalise une inclinaison totale de 25°.

Si par ailleurs on prend une *radiographie strictement de face* du rachis cervical lors d'un *mouvement de rotation pure de la tête* (Fig. 58) on retrouve ce mouvement d'inclinaison qui se traduit au niveau de l'axis par une *inclinaison exactement égale à 25°* sur la verticale. De la comparaison de ces deux documents, on peut donc déduire qu'au niveau du rachis cervical il existe, comme l'ont démontré déjà à la fin du XIXème siècle FICK et WEBER, des mouvements d'*inclinaison toujours associés à la rotation* et que d'autre part comme l'ont soutenu plus récemment PENNING et BRUGGER les mouvements d'inclinaison du rachis cervical inférieur sont *compensés dans le rachis cervical sous-occipital* pour obtenir la rotation pure et, vice-versa, les mouvements de rotation du rachis cervical inférieur sont compensés par le rachis sous-occipital pour obtenir une inclinaison pure (voir Fig. 54).

LES COMPENSATIONS AU NIVEAU DU RACHIS SOUS-OCCIPITAL

Cette vue détaillée du modèle du rachis cervical (Fig. 59) en position de rotation pure montre bien la constitution mécanique du rachis cervical supérieur ainsi que les composantes compensatoires qu'il introduit pour réaliser le mouvement de rotation pure.

De haut en bas nous décrivons :

— le plateau horizontal (A) représentant la base de l'occipital

— à sa partie inférieure deux supports frontaux (B) pour l'axe antéro-postérieur (4) d'inclinaison de l'articulation occipito-atloïdienne

— cet axe (4) s'articule avec la pièce intermédiaire (C) traversée par un axe transversal (3), représentant l'axe flexion-extension de l'occipito-atloïdienne

— ce dernier (3) est supporté par deux flancs verticaux (D') eux-mêmes solidaires d'un plateau horizontal (D) qui tourne sur le plateau (E) grâce à un axe vertical (2) représentant l'axe de rotation de l'occipito-atloïdienne (il est masqué par C)

— le plateau E, équivalent fonctionnel de l'atlas, est lui-même articulé avec l'axis, (F) par un axe vertical (1) matérialisant l'odontoïde et représenté ici par une vis incomplètement serrée ce qui permet, outre des mouvements de rotation, des mouvements de flexions-extension sur la face supérieure convexe de l'axis F.

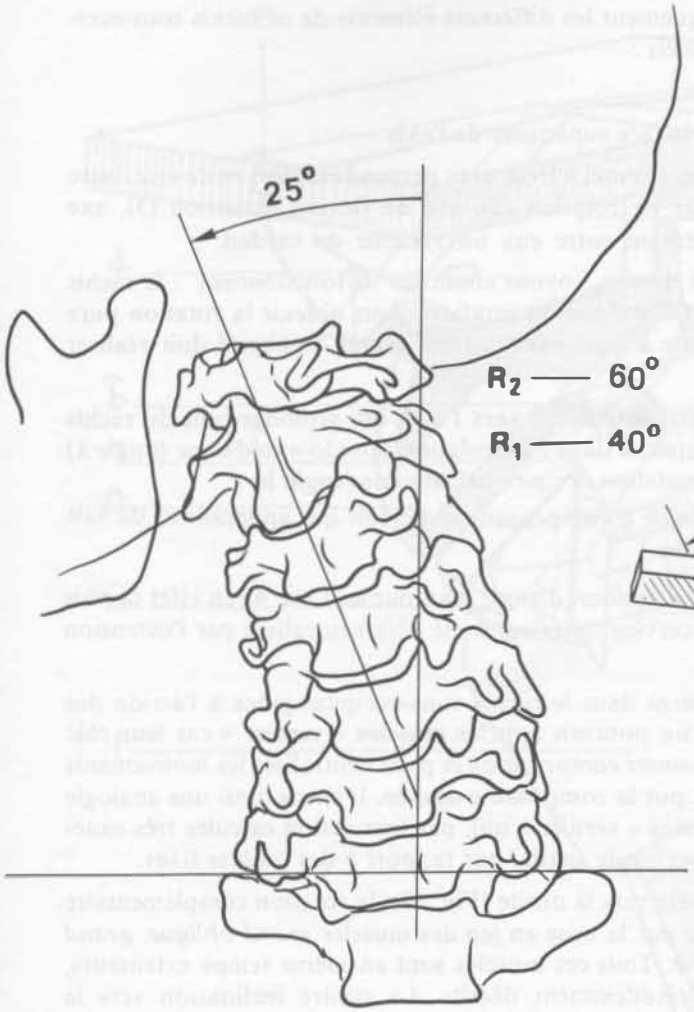

58

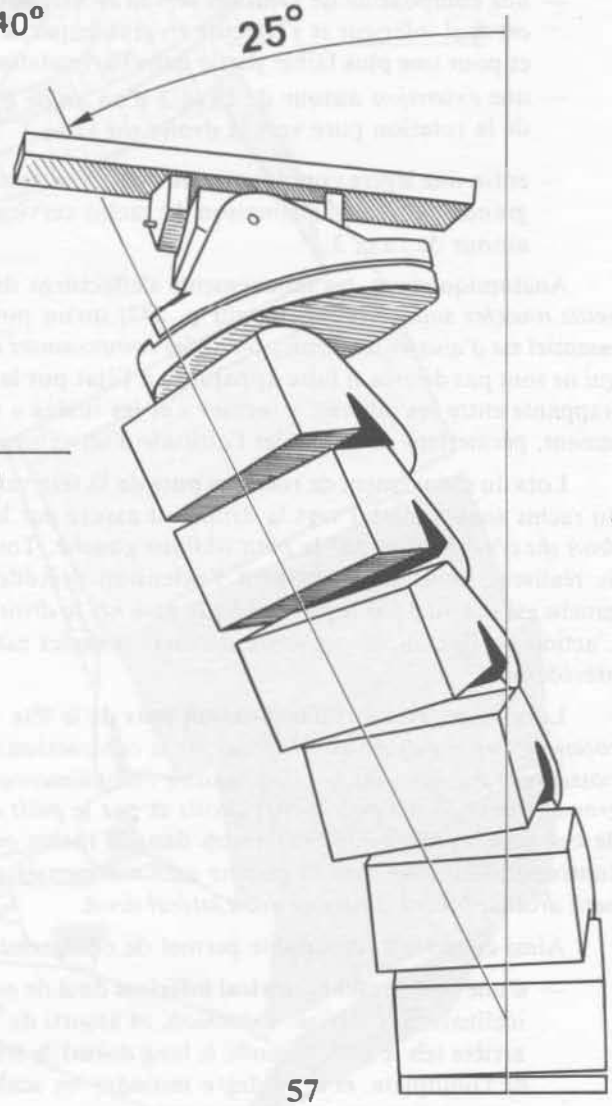

57

LES COMPENSATIONS AU NIVEAU DU RACHIS SOUS-OCCIPITAL
(suite)

Au total, si l'on ne reconnaît pas anatomiquement les différents éléments de ce rachis sous-occipital, on situe très bien les *équivalents fonctionnels :*

— l'axis F avec son odontoïde : axe 1

— l'atlas E s'articulant avec l'odontoïde et la face supérieure de l'axis

— l'occipital A surmontant un ensemble fonctionnel à trois axes perpendiculaires entre eux, ceux de l'articulation atloïdo-axoïdienne : axe de rotation (2), axe de flexion extension (3), axe d'inclinaison (4). Ces deux derniers formant entre eux un système de cardan.

Les éléments du rachis sous-occipital, ainsi décrits, voyons comment ils fonctionnent : le rachis cervical inférieur ayant effectué son mouvement d'inclinaison-rotation, pour obtenir la rotation pure de l'occipital, la chaine articulaire sous-occipitale à trois axes et trois degrès de liberté doit réaliser **trois composantes :**

— une composante de *rotation vers la droite*, autour des axes 1 et 2, qui prolonge celle du rachis cervical inférieur et s'effectue en grande partie dans l'articulation atloïdo-axoïdienne (angle â) et pour une plus faible partie dans l'articulation occipito-atloïdienne (angle b)

— une *extension* autour de l'axe 3 d'un angle ĉ compensant la flexion qui apparaîtrait du fait de la rotation pure vers la droite sur l'axe 1

— enfin une légère composante de *contre-inclinaison* d'angle d autour de l'axe 4; en effet la plus grande partie de l'inclinaison du rachis cervical inférieur a été déjà neutralisée par l'extension autour de l'axe 3.

Anatomiquement, les mouvements s'effectuent dans le rachis sous-occipital grâce à l'action des *petits muscles sous-occipitaux* (voir p. 232) qu'on pourrait appeler **muscles « vernier »** car leur rôle essentiel est d'*ajuster de façon précise les composantes compensatoires* pour neutraliser les mouvements qui ne sont pas désirés et faire apparaître à l'état pur la composante désirée. Il existe ainsi une analogie frappante entre les muscles « vernier » et les fusées « vernier » qui, par leur action calculée très exactement, permettent de contrôler l'*attitude* d'un véhicule spatial par rapport à des repères fixes.

Lors du mouvement de **rotation pure** de la tête vers la droite (Fig. 59), la rotation complémentaire du rachis sous-occipital vers la droite est assuré par la mise en jeu des muscles *grand oblique, grand droit du côté droit* et par le *petit oblique gauche*. Tous ces muscles sont en même temps extenseurs, ils réalisent donc simultanément l'extension précédemment décrite. La contre inclinaison vers la gauche est obtenue par le *petit oblique gauche*, le *droit latéral gauche* et le *petit droit antérieur gauche*. L'action de flexion de ces deux derniers muscles est composée par la composante d'extension des précédents.

Lors du mouvement d'**inclinaison pure** de la tête vers la droite (Fig. 54) la composante de *contre rotation vers la gauche* est obtenue par la contraction des muscles *grand oblique, grand et petit droits postérieurs* du *côté gauche, l'inclinaison complémentaire vers la droite* par la mise en jeu des muscles *grand et petit droits postérieurs droits* et par le *petit oblique droit*. Enfin, la composante d'*extension* de ces muscles ainsi que l'extension dans le rachis cervical inférieur et celle qui apparaîtrait par la contre-rotation pure vers la gauche sont compensés par les muscles fléchisseurs : *droits antérieur et petit droit antérieur droits, et droit latéral droit.*

Ainsi ce modèle mécanique permet de comprendre la liaison anatomique et fonctionnelle entre :

— d'une part le **rachis cervical inférieur** doté de *mouvement d'enroulement ou de torsion* associant inclinaison, rotation, extension, et assorti de muscles longs, obliques en bas, en dehors et en arrière tels le splénius colli, le long dorsal, le transversaire du cou, le sacro-lombaire, l'angulaire de l'omoplate, et à un degré moindre les scalènes, tous ces muscles disposés de façon idéale pour réaliser ce mouvement univoque;

— d'autre part le **rachis cervical supérieur** réalisant une *chaîne articulaire à trois axes et trois degrés de liberté* et mû, entre autres, par de petits muscles sous-occipitaux, *muscles « vernier »* car leur contraction antagoniste-synergique permet en éliminant dans les articulations sous-occipitales les composantes non désirées issues du rachis cervical inférieur de faire apparaître le seul mouvement recherché.

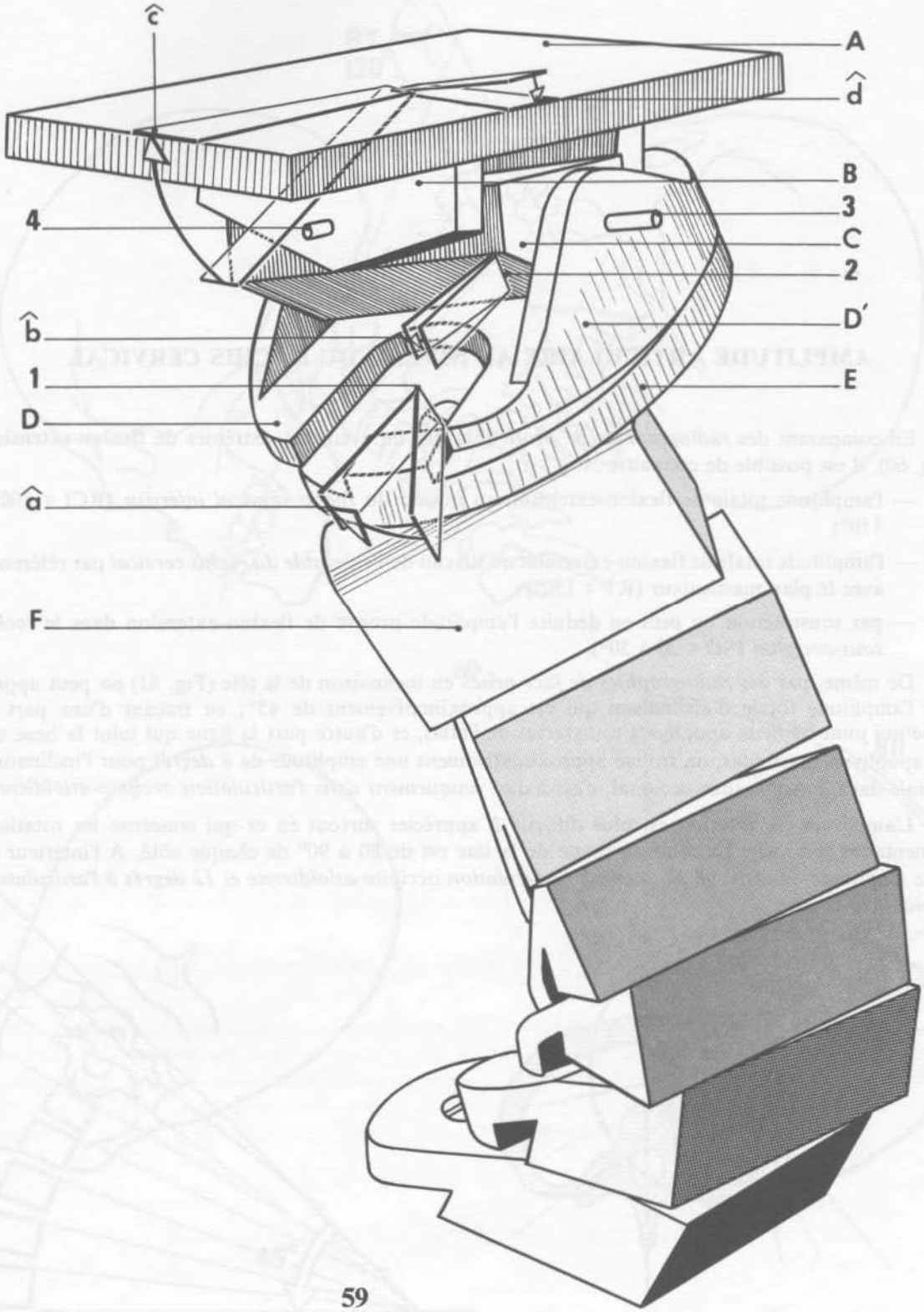

59

AMPLITUDE ARTICULAIRE AU NIVEAU DU RACHIS CERVICAL

En comparant des *radiographies de profil* lors des mouvements extrêmes de **flexion-extension** (Fig. 60), il est possible de connaître :

— l'amplitude totale de flexion-extension au niveau du *rachis cervical inférieur* (RCI = 100 à 110°)

— l'amplitude totale de flexion-extension au niveau de l'*ensemble du rachis cervical* par référence avec le plan masticateur (RT = 130°)

— par soustraction on peut en déduire l'amplitude propre de flexion–extension dans le *rachis sous-occipital* (SO = 20 à 30°).

De même, par des *radiographies de face* prises en inclinaison de la tête (Fig. 61) on peut apprécier l'amplitude totale d'**inclinaison** qui est approximativement de 45°; en traçant d'une part la ligne qui joint les deux apophyses transverses de l'atlas, et d'autre part la ligne qui joint la base des des apophyses mastoïdes, on trouve approximativement une amplitude de *8 degrés* pour l'inclinaison latérale dans le rachis sous-occipital, c'est-à-dire *uniquement dans l'articulation occipito-atloïdienne.*

L'amplitude de **rotation** est plus difficile à apprécier surtout en ce qui concerne les rotations élémentaires (Fig. 62). La rotation totale de la tête est de 80 à 90° de chaque côté. A l'intérieur de cette amplitude on attribue *12 degrés à l'articulation occipito-atloïdienne et 12 degrés à l'articulation atloïdo-axoïdienne.*

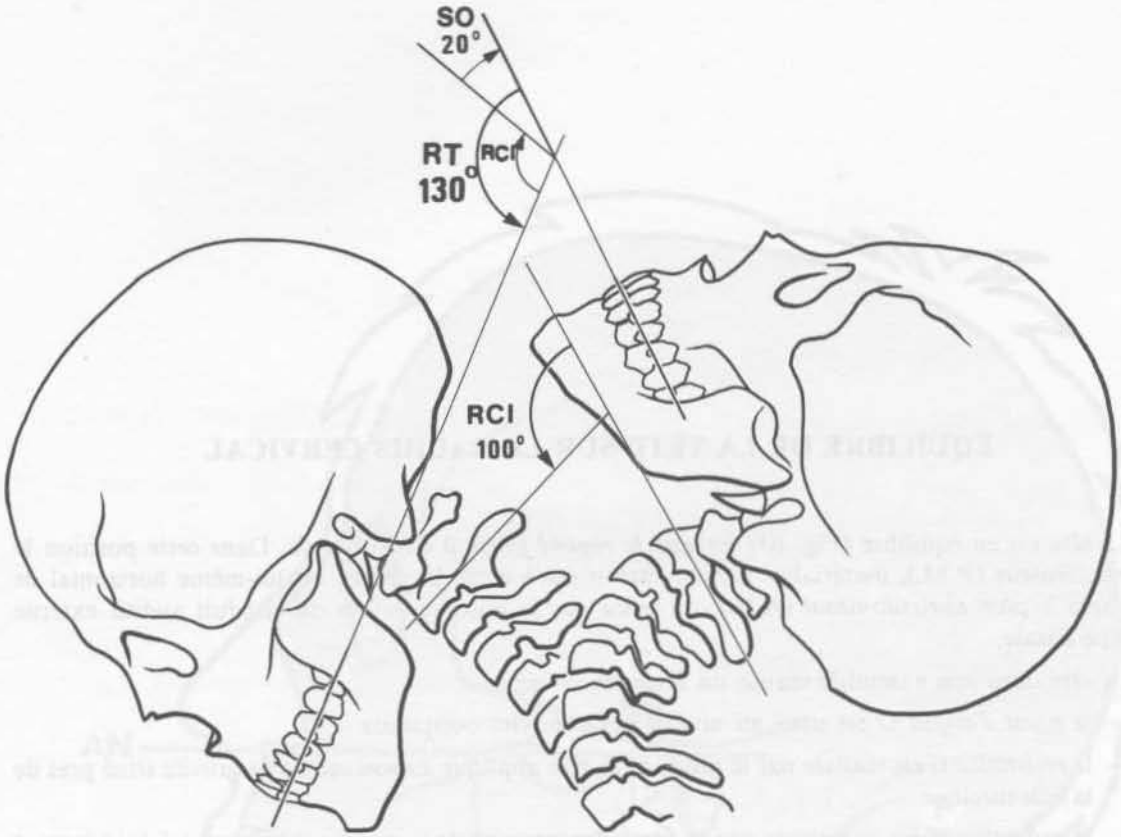

60

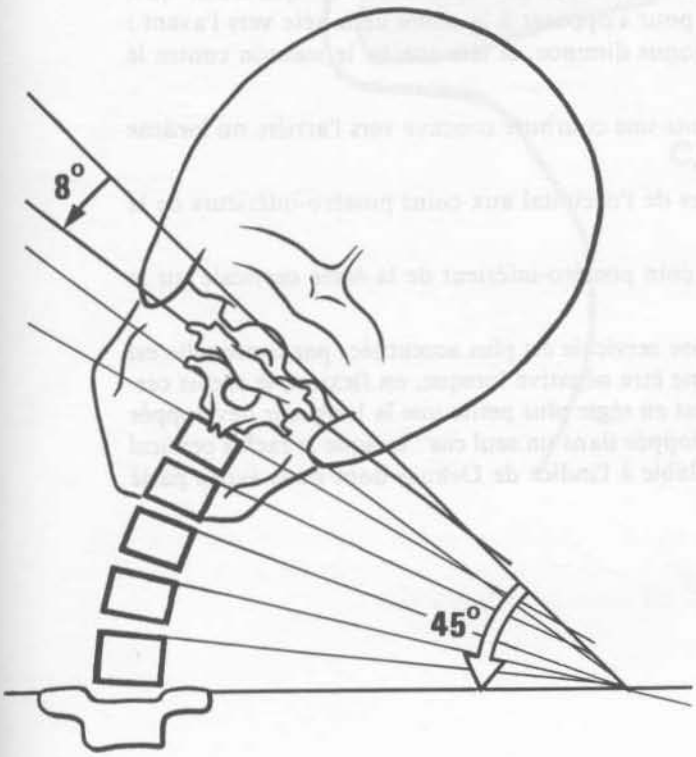

61

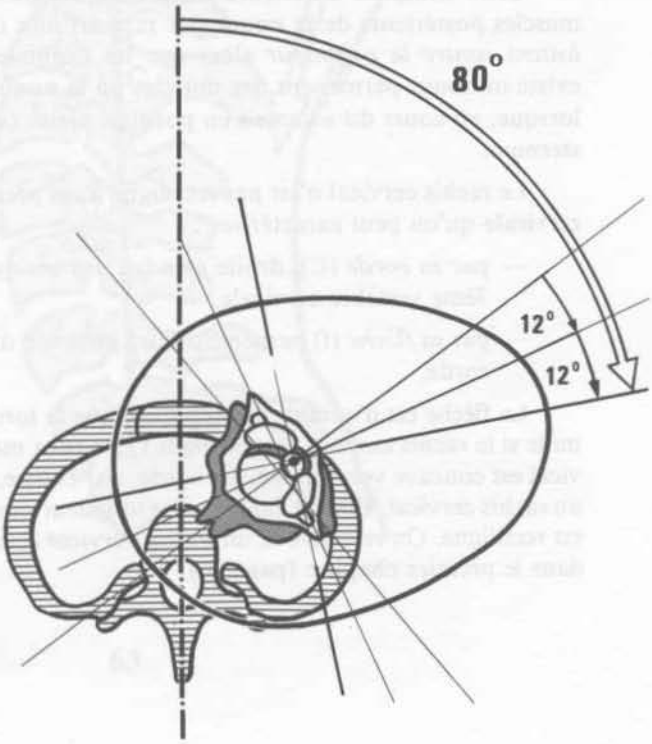

62

ÉQUILIBRE DE LA TÊTE SUR LE RACHIS CERVICAL

La tête est en équilibre (Fig. 63) *lorsque le regard porte à l'horizontale.* Dans cette position le *plan masticateur* (P.M.), matérialisé par un carton serré entre les dents, est lui-même horizontal de même que le *plan auriculo-nasal* (A.N.) qui passe par le bord supérieur du conduit auditif externe et l'épine nasale.

La tête dans son ensemble réalise un *levier inter-appui :*

— le *point d'appui O* est situé au niveau des condyles occipitaux

— la *résistance G* est réalisée par le poids de la tête appliqué en son centre de gravité situé près de la selle turcique

— la *puissance F* est constituée par la force des muscles de la nuque qui doivent à tout instant contrebalancer le poids de la tête tendant à la faire tomber en avant.

Cette situation antérieure du centre de gravité de la tête explique la puissance relative des muscles postérieurs de la nuque par rapport aux muscles fléchisseurs du cou. En effet les *extenseurs luttent contre la pesanteur* alors que les fléchisseurs sont aidés par elle. Ceci explique aussi qu'il existe un tonus permanent des muscles de la nuque pour s'opposer à la chute de la tête vers l'avant : lorsque, au cours du sommeil en position assise ce tonus diminue, la tête tombe le menton contre le sternum.

Le rachis cervical n'est pas rectiligne mais présente une courbure concave vers l'arrière ou **lordose cervicale** qu'on peut caractériser :

— par *sa corde* (C), droite étendue des condyles de l'occipital aux coins postéro-inférieurs de la 7ème vertèbre cervicale,

— par *sa flèche* (f) perpendiculaire abaissée du coin postéro-inférieur de la 4ème cervicale sur la corde.

La flèche est d'autant plus marquée que la lordose cervicale est plus accentuée ; par contre elle est nulle si le rachis cervical est rectiligne. Elle peut même être négative lorsque, en flexion, le rachis cervical est concave vers l'avant. La corde, par contre, est en règle plus petite que la longueur développée du rachis cervical. Elle est égale à cette longueur développée dans un seul cas : lorsque le rachis cervical est rectiligne. On retrouve là un *indice cervical* semblable à l'indice de Delmas dont nous avons parlé dans le premier chapitre (page 20).

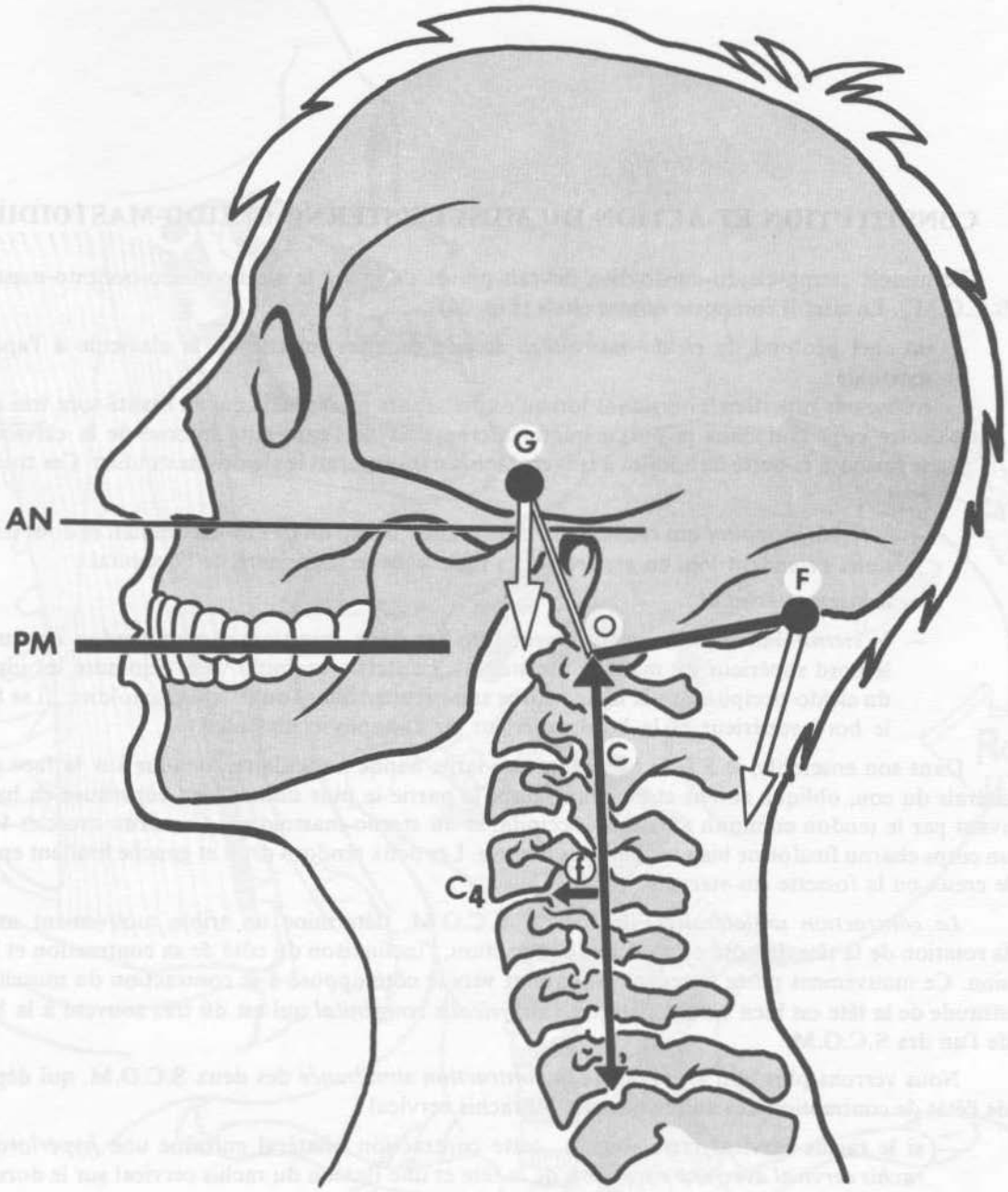

63

CONSTITUTION ET ACTION DU MUSCLE STERNO-CLEIDO-MASTOIDIEN

Le muscle sterno-cleido-mastoïdien devrait plutôt s'appeler le sterno-cleido-occipito-mastoïdien (S.C.O.M.). En effet il comporte **quatre chefs** (Fig. 75) :

— un chef profond, le *cleido-mastoïdien* étendu du tiers interne de la clavicule à l'apophyse mastoïde;

— trois chefs superficiels dessinant lorsqu'on les sépare un N, mais qui en réalité sont très accolés entre eux, sauf dans la partie inféro-interne près de l'extrémité interne de la clavicule, où se forme la fossette de Sédilot à travers laquelle transparait le cleido-mastoïdien. Ces trois chefs sont :

— *le cleïdo-occipital* qui recouvre la plus grande partie du cleido-mastoïdien et dont les insertions s'étendent loin en arrière sur la ligne courbe supérieure de l'occipital :

— *le sterno-occipital :*

— *le sterno-mastoïdien,* qui prennent tous les deux insertion par un tendon commun sur le bord supérieur du manubrium sternal. Le sterno-occipital vient rejoindre les insertions du cleïdo-occipital sur la ligne courbe supérieure ; quant au sterno-mastoïdien, il se fixe sur le bord supérieur et le bord antérieur de l'apophyse mastoïde.

Dans son ensemble, le S.C.O.M. forme une large bande musculaire, étendue sur la face antéro-latérale du cou, oblique en bas et en avant, dont la partie la plus saillante est constituée en bas et en avant par le tendon commun au sterno-occipital et au sterno-mastoidien. Ces deux muscles forment un corps charnu fusiforme bien visible sous la peau. Les deux tendons droit et gauche limitent entre eux le creux ou la fossette sus-sternale.

La contraction unilatérale (Fig. 65) du S.C.O.M. détermine un triple mouvement associant la rotation de la tête du côté opposé à sa contraction, l'inclinaison du côté de sa contraction et l'extension. Ce mouvement porte le regard en haut et vers le côté opposé à la contraction du muscle. Cette attitude de la tête est bien caractéristique du *torticolis congénital* qui est dû très souvent à la brièveté de l'un des S.C.O.M.

Nous verrons plus loin les effets de la *contraction simultanée* des deux S.C.O.M. qui dépendent de l'état de contraction des autres muscles du rachis cervical :

— si le rachis cervical reste *souple,* cette contraction bilatéral entraîne une *hyperlordose du rachis cervical avec une extension* de la tête et une flexion du rachis cervical sur le dorsal (voir Fig. 92) ;

— si, par contre, le rachis cervical est rendu *rigide* et rectiligne par la contraction des muscles prévertébraux, la contraction sumultanée des S.C.O.M. entraîne la *flexion du rachis cervical sur le rachis dorsal et une flexion de la tête en avant* (voir Fig. 97).

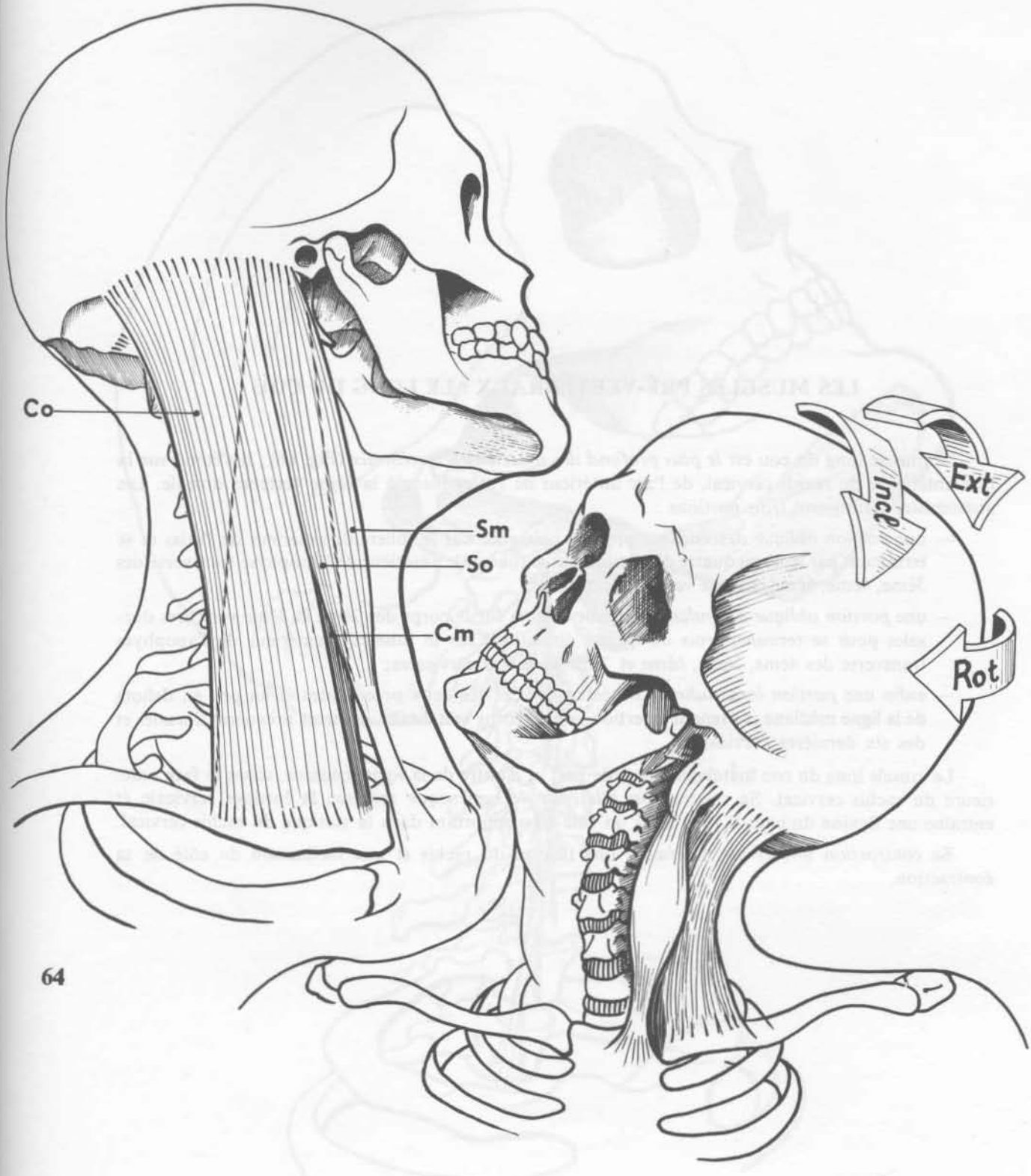

64

65

LES MUSCLES PRÉ-VERTÉBRAUX : LE LONG DU COU

Le muscle long du cou est *le plus profond des muscles prévertébraux* (Fig. 66) ; il s'étend sur la face antérieure du rachis cervical, de l'arc antérieur de l'atlas jusqu'à la 3ème vertèbre dorsale. Les anatomistes distinguent trois portions :

— une *portion oblique descendante* prenant naissance sur le tubercule antérieur de l'atlas et se terminant par trois ou quatre digitations sur le tubercule antérieur de l'apophyse transverse des 3éme, 4ème, 5ème et 6ème vertèbres cervicales;

— une *portion oblique ascendante* prenant origine sur le corps des 2éme et 3éme vertèbres dorsales pour se terminer trois ou quatre digitations sur le tubercule antérieur de l'apophyse transverse des 4ème, 5ème, 6ème et 7ème vertèbres cervicales;

— enfin une *portion longitudinale* située en dedans des deux précédentes et un peu en dehors de la ligne médiane et prenant insertion sur les corps vertébraux des trois premières dorsales et des six dernières cervicales.

Le muscle long du cou matelasse donc, de part et d'autre de la ligne médiane, toute la face antérieure du rachis cervical. Sa *contraction bilatérale et symétrique* redresse la lordose cervicale et entraîne une flexion du cou. Il joue ainsi un rôle très important dans la statique du rachis cervical.

Sa *contraction unilatérale* détermine une flexion du rachis et une inclinaison du côté de sa contraction.

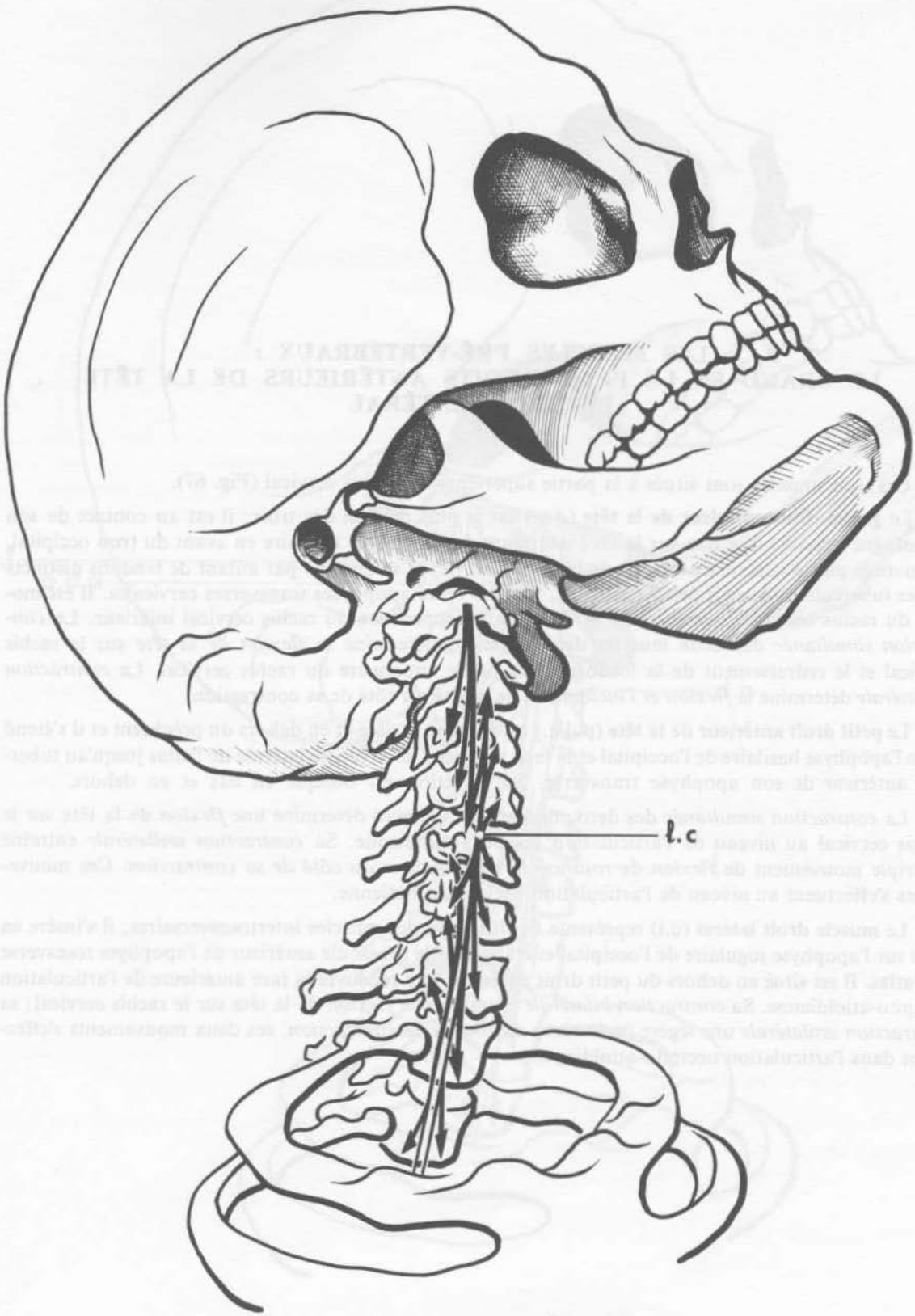

66

LES MUSCLES PRÉ-VERTÉBRAUX : LE GRAND ET LE PETIT DROITS ANTÉRIEURS DE LA TÊTE LE DROIT LATÉRAL

Ces trois muscles sont situés à la partie supérieure du rachis cervical (Fig. 67).

Le **grand droit antérieur de la tête** (d.a.) est le plus médian des trois ; il est au contact de son homologue opposé ; il se fixe sur la face inférieure de l'apophyse basilaire en avant du trou occipital, recouvre la partie supérieure du muscle long du cou (lc) et se termine par autant de tendons distincts sur les tubercules antérieur des 3ème, 4ème, 5ème et 6ème apophyses transverses cervicales. Il est moteur du rachis cervical sous-occipital et de la partie supérieure du rachis cervical inférieur. La *contraction simultanée* des deux muscles droit antérieur détermine la *flexion de la tête* sur le rachis cervical et le redressement de la lordose de la partie supérieure du rachis cervical. La *contraction unilatérale* détermine la *flexion et l'inclinaison* de la tête du côté de sa contraction.

Le **petit droit antérieur de la tête** (p.d.a.) est situé en arrière et en dehors du précédent et il s'étend entre l'apophyse basilaire de l'occipital et la face antérieur de la masse latérale de l'atlas jusqu'au tubercule antérieur de son apophyse transverse. Sa direction est oblique en bas et en dehors.

La *contraction simultanée* des deux muscles homologues détermine une *flexion* de la tête sur le rachis cervical au niveau de l'articulation occipito-atloïdienne. Sa *contraction unilatérale* entraîne un triple mouvement de *flexion* de *rotation* et *d'inclinaison du côté de sa contraction.* Ces mouvements s'effectuent au niveau de l'articulation occipito-atloïdienne.

Le **muscle droit latéral** (d.l) représente le plus élévé des muscles intertransversaires; il s'insère en haut sur l'apophyse jugulaire de l'occipital et en bas sur le tubercule antérieur de l'apophyse transverse de l'atlas. Il est situé en dehors du petit droit antérieur et il recouvre la face antérieure de l'articulation occipito-atloïdienne. Sa *contraction bilatérale* entraîne une *flexion* de la tête sur le rachis cervical; sa *contraction unilatérale* une légère *inclinaison du côté de sa contraction,* ces deux mouvements s'effectuant dans l'articulation occipito-atloïdienne.

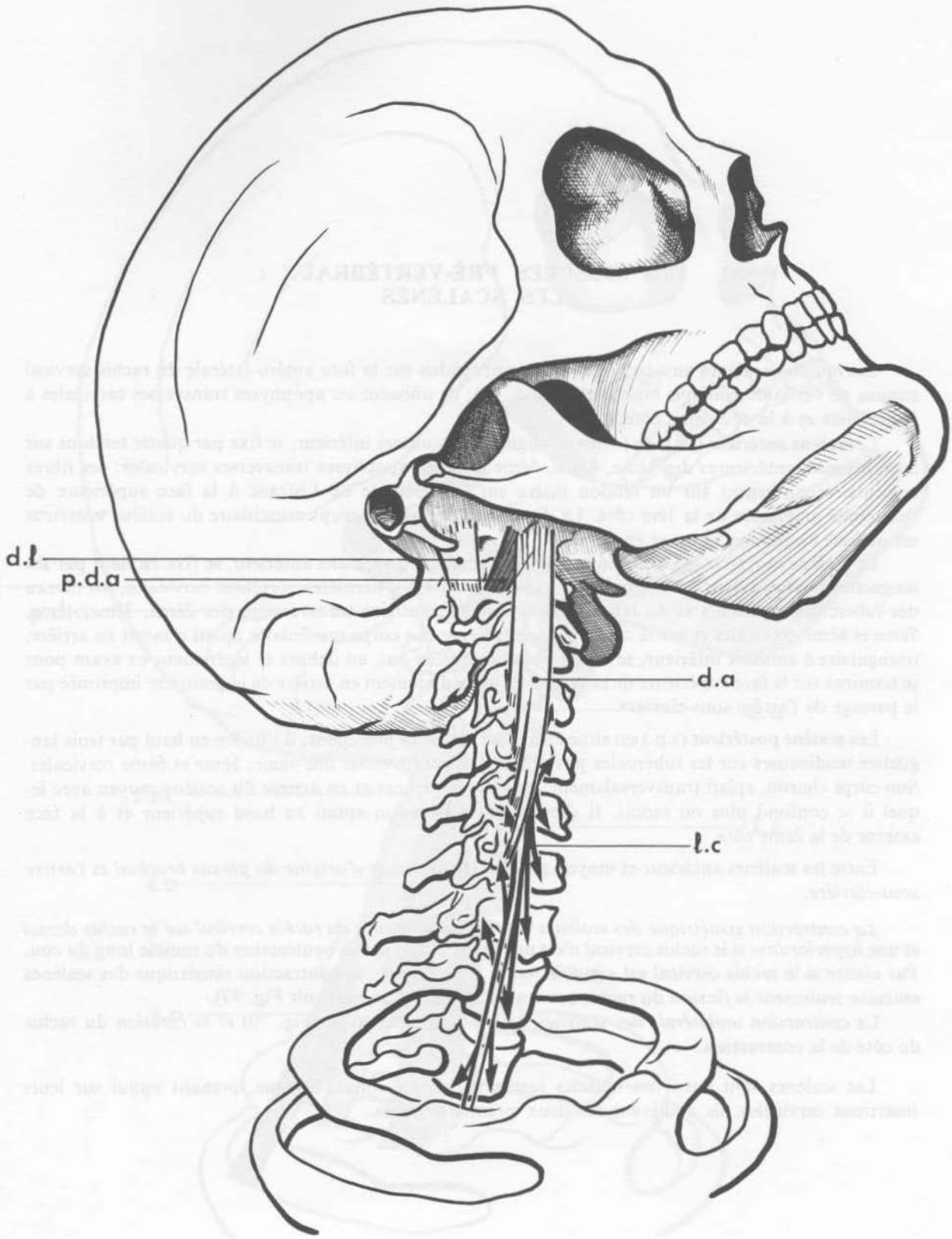

67

LES MUSCLES PRÉ-VERTÉBRAUX : LES SCALÈNES

Les muscles scalènes au nombre de trois sont tendus sur la face antéro-latérale du rachis cervical comme de véritable *haubans musculaires* (Fig. 68); ils unissent les apophyses transverses cervicales à la première et à la deuxième côte.

Le scalène antérieur (s.a), de forme triangulaire à sommet inférieur, se fixe par quatre tendons sur les tubercules antérieures des 3ème, 4ème, 5ème et 6ème apophyses transverses cervicales; ses fibres musculaire convergent sur un tendon insère sur le tubercule de Lisfranc à la face supérieure de l'extrémité antérieure de la 1ère côte. La direction générale du corps musculaire du scalène antérieur est oblique en bas, en avant et en dehors.

Le scalène moyen (s.m), situé en arrière et au contact du scalène antérieur, se fixe en haut par six languettes tendineuses sur les apophyses transverses des six dernières vertèbres cervicales, au niveau des tubercules antérieurs et du rebord externe de la gouttière transversaire des 2ème, 3ème, 4ème, 5ème et 6ème cervicales et sur la transverse de la 7ème. Le corps musculaire aplati d'avant en arrière, triangulaire à sommet inférieur, se dirige obliquement en bas, en dehors et légèrement en avant pour se terminer sur la face supérieure de la 1ère côte, immédiatement en arrière de la gouttière imprimée par le passage de l'artère sous-clavière.

Les scalène postérieur (s.p.) est situé en arrière des deux précédent; il s'insère en haut par trois languettes tendineuses sur les tubercules postérieures des transverses des 4ème, 5ème et 6ème cervicales. Son corps charnu, aplati transversalement, est situé en dehors et en arrière du scalène moyen avec lequel il se confond plus ou moins. Il s'insère par un tendon aplati au bord supérieur et à la face externe de la 2ème côte.

Entre les scalènes antérieur et moyen passent les *branches d'origine du plexus brachial* et l'*artère sous-clavière*.

La contraction symétrique des scalènes détermine la *flexion du rachis cervical sur le rachis dorsal* et une *hyperlordose* si le rachis cervical n'est pas rendu rigide par la contraction du muscle long du cou. Par contre si le rachis cervical est *rigidifié* par le long du cou, la contraction symétrique des scalènes entraîne *seulement la flexion* du rachis cervical sur le rachis dorsal (voir Fig. 93).

La *contraction unilatérale des scalènes* détermine l'*inclinaison* (Fig. 70) *et la rotation* du rachis du côté de la contraction.

Les scalènes sont aussi des muscles inspirateurs accessoires, lorsque, prenant appui sur leurs insertions cervicales, ils soulèvent les deux premières côtes.

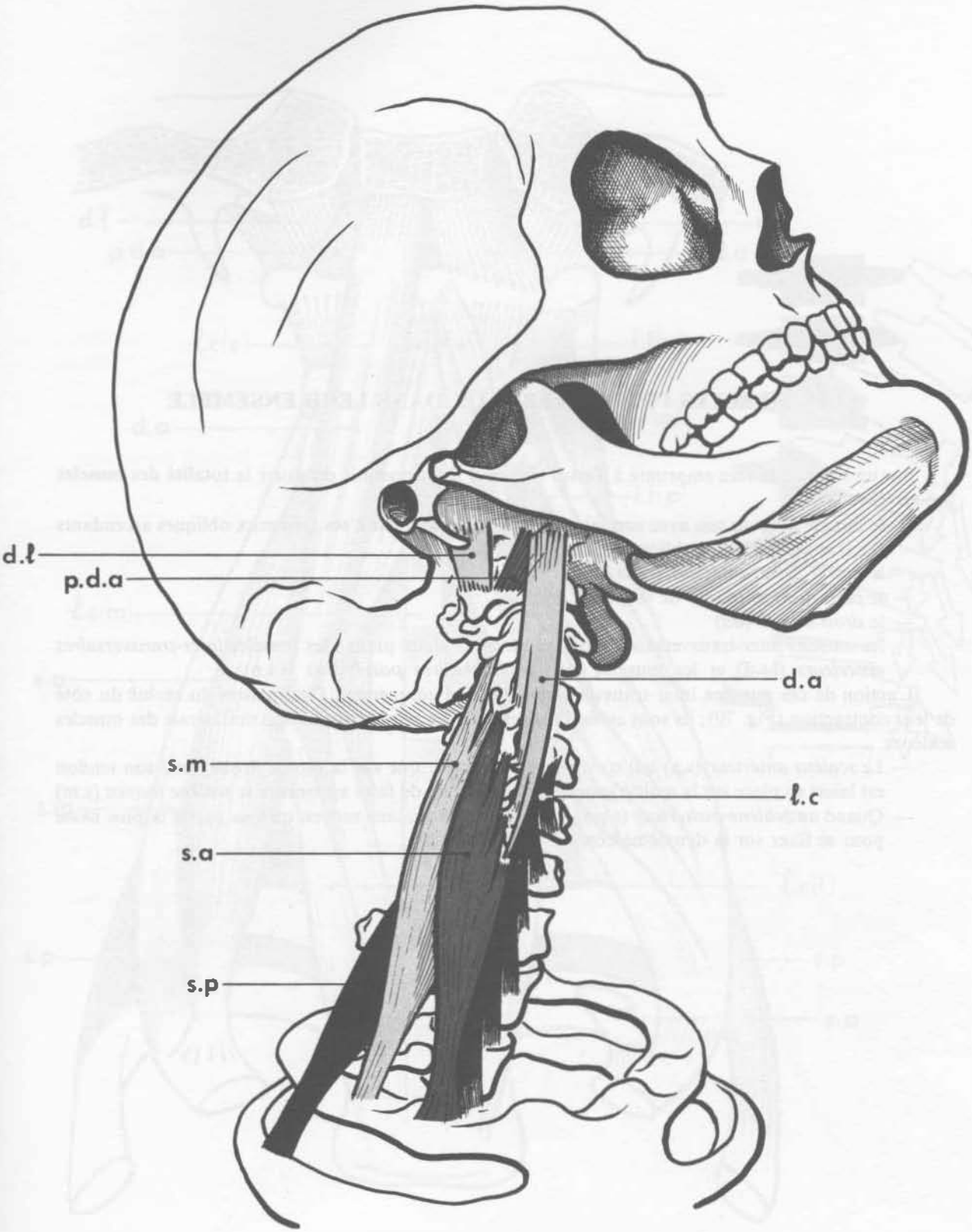

68

LES MUSCLES PRÉ-VERTÉBRAUX DANS LEUR ENSEMBLE

Sur un schéma de face emprunté à Testut (Fig. 69) il est possible de situer **la totalité des muscles pré-vertébraux :**

— le muscle *long du cou* avec son faisceau longitudinal (l.c.m), ses faisceaux obliques ascendants (l.c.i) et ses faisceaux obliques descendants (l.c.s.).
— le *grand droit antérieur* de la tête (d.a)
— le *petit droit antérieur* de la tête (p.d.a)
— le *droit latéral* (d.l)
— les muscles inter-transversaires qui sont clivés en deux plans : les muscles *inter-transversaires antérieurs* (i.t.d) et les muscles *inter-transversaires postérieurs* (i.t.p).

L'action de ces muscles inter-transversaires entraîne uniquement l'inclinaison du rachis du côté de leur contraction (Fig. 70); ils sont aidés dans cette action par la contraction unilatérale des muscles scalènes.

— Le *scalène antérieur* (s.a) qui n'est dessiné en entier que sur la moitié droite; seul son tendon est laissé en place sur la moitié gauche, ce qui permet de faire apparaître le *scalène moyen* (s.m)
— Quand au *scalène postérieur* (s.p.), il ne déborde le scalène moyen qu'à sa partie la plus basse pour se fixer sur la deuxième côte.

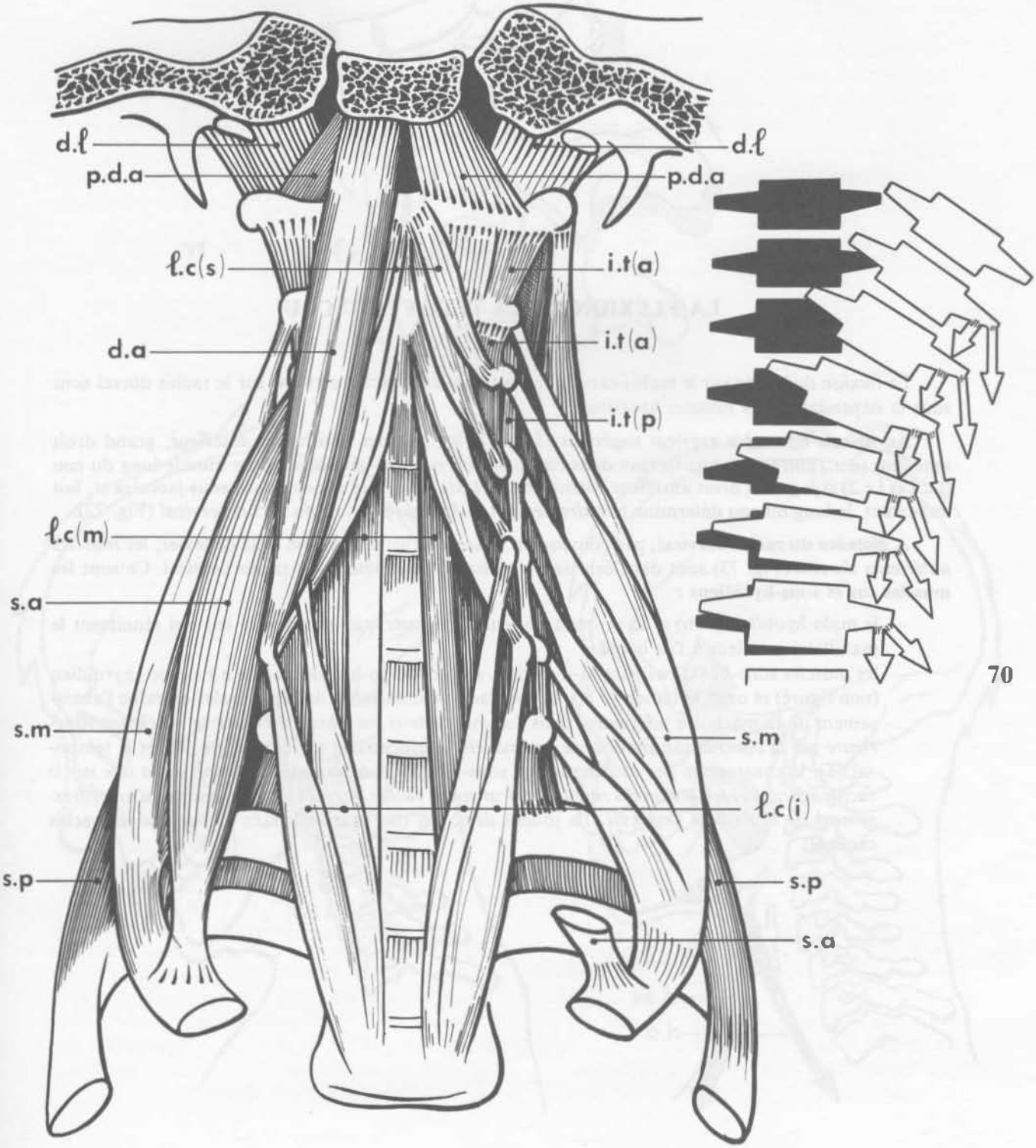

70

69

LA FLEXION DE LA TÊTE ET DU COU

La flexion de la tête sur le rachis cervical et la flexion du rachis cervical sur le rachis dorsal sont sous la dépendance des muscles antérieurs.

Au niveau du rachis cervical supérieur (Fig. 71) les muscles petit droit antérieur, grand droit antérieur (d.a.) entraînent une flexion dans l'articulation occipito-atloïdienne. Le muscle long du cou (l.c.1 et l.c.2) et le grand droit antérieur entraînent la *flexion* dans les articulations sous-jacentes et, fait important, le long du cou détermine le *redressement et la rigidification du rachis cervical* (Fig. 72).

A distance du rachis-cervical, par conséquent possèdant un plus grand bras de levier, les *muscles antérieurs du cou* (Fig. 73) sont des fléchisseurs puissants de la tête et du rachis cervical. Ce sont les **muscles sus et sous-hyoïdiens :**

— le *mylo-hyoïdien* (m.h) et le ventre antérieur du digastrique (non figuré ici) qui réunissent le maxillaire inférieur à l'os hyoïde

— les *muscles sous-hyoïdiens :* thyro-hyoïdien, sterno-cleido-hydoïdien (s.c.h.) sterno-thyroïdien (non figuré) et omo-hyoïdien (o.h.). la contraction simultanée de ces muscles entraîne l'abaissement de la mâchoire inférieure, mais *lorsque celle-ci est bloquée contre la mâchoire supérieure* par la contraction simultanée des *muscles masticateurs*, tel le masséter (M) et le temporal (T), la contraction des muscles sus et sous-hyoïdiens détermine la *flexion de la tête sur le rachis cervical et la flexion du rachis cervical sur le rachis dorsal* en même temps qu'un *redressement de la lordose cervicale.* Ils jouent donc un rôle essentiel dans la statique du rachis cervical.

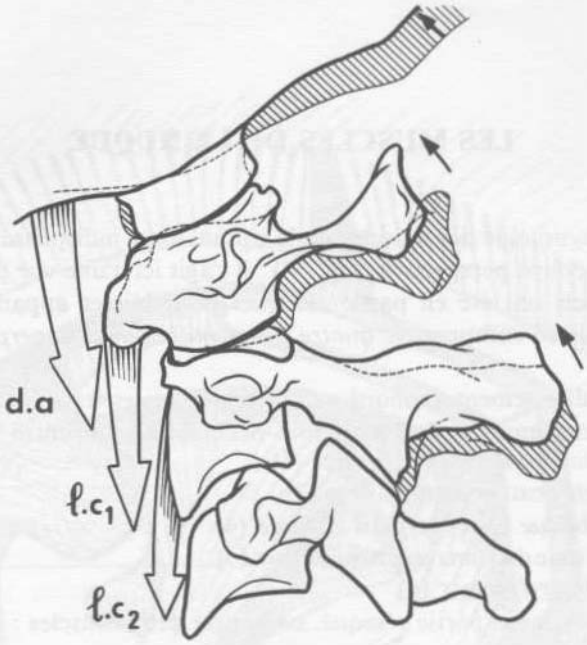

71

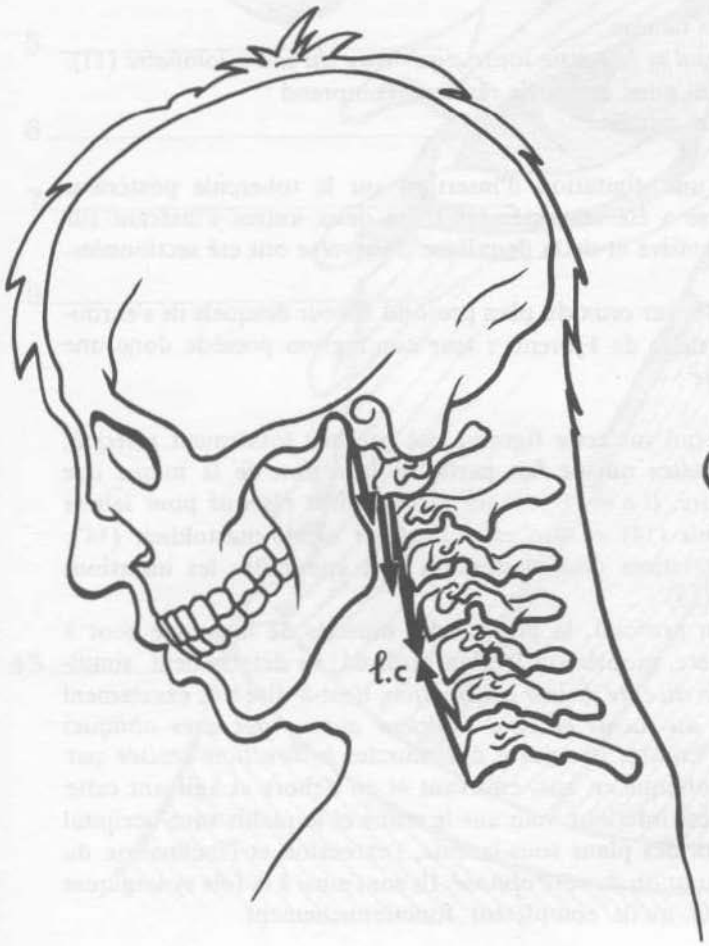

72

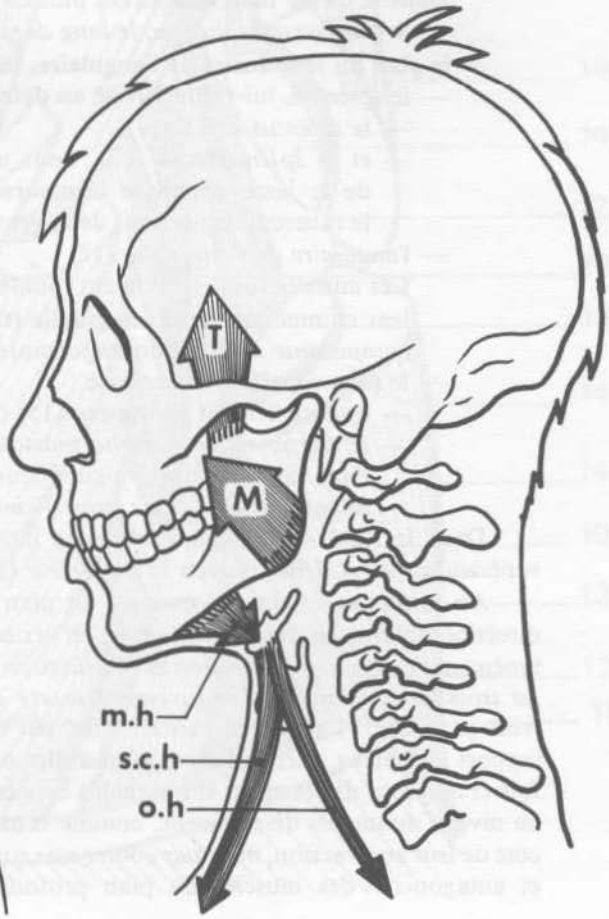

73

LES MUSCLES DE LA NUQUE

Avant d'étudier la physiologie des muscles de la nuque il est indispensable d'en bien comprendre la disposition grâce à une coupe perspective (Fig. 74) : il s'agit ici d'une vue postéro-droite de la nuque dont les muscles superficiels ont été en partie réséqués pour laisser apparaître les différents plans.

La région de la nuque se compose de *quatre plans musculaires superposés*. De la profondeur à la superficie on trouve :

— Le **plan profond,** directement appliqué sur les squelettes et les articulations, comprend :
  — les petits muscles moteurs du rachis sous-occipital, tendus entre l'occipital, l'atlas et l'axis:
    — le *grand droit postérieur* de la tête (1)
    — le *petit droit postérieur* de la tête (2)
    — le *grand oblique* (3) et le *petit oblique* (4)
  — la portion cervicale du *transversaire épineux* (5)
  — les muscles *inter-épineux* (6)

— **le plan des complexus,** en partie réséqué, comporte deux muscles :
  — le *grand complexus* (7)
  — et le *petit complexus* (8)

  Dans le même plan sont situés plus en dehors :
  — le *transversaire du cou, le long dorsal et la partie toute supérieure du sacro-lombaire* (11).

— **le plan du splénius et de l'angulaire,** lui aussi en partie réséqué, comprend :
  — le splénius, lui-même divisé en deux parties :
    — le *splénius capitis* (9)
    — et le *splénus colli* (10), dont une digitation d'insertion sur le tubercule postérieur de la 3ème apophyse transverse a été respectée (10'), les deux autres s'insérant sur le tubercule postérieur de la première et de la deuxième transverse ont été sectionnées.
  — l'*angulaire de l'omoplate* (12)

  Ces muscles sont étroitement moulés sur ceux du plan profond autour desquels ils s'enroulent comme autour d'une poulie (thèse de Florent) : leur contraction possède donc une *composante de rotation* importante :
  — le **plan superficiel** comporte :
    — essentiellement le *trapèze* (15) qui sur cette figure a été presque totalement réséqué;
    — le *sterno-cleido-occipito-mastoïdien* qui ne fait partie de la région de la nuque que dans sa partie postéro-supérieure. Il a été figuré ici partiellement réséqué pour laisser apparaître ses *chefs superficiels* (14) et son *chef profond* cleido-mastoïdien (14').

Dans le fond de la région entre les interstices musculaires, on voit apparaître les insertions supérieures des *scalènes moyen et postérieur* (13).

Au total, mis à part les muscles du plan profond, la plupart des muscles de la nuque sont à direction oblique en bas, en dedans et en arrière, moulés sur le plan profond; ils déterminent simultanément l'*extension, la rotation* et *l'inclinaison du côté de leur contraction,* c'est-à-dire très exactement *les trois composantes du mouvement mixte du rachis cervical inférieur autour des axes obliques* (voir page 202). La couche superficielle, par contre, comporte des muscles à *direction croisée* par rapport aux plans intermédiaires, c'est-à-dire oblique en bas, en avant et en dehors et agissant cette fois-ci non plus directement sur le rachis cervical inférieur mais sur le crâne et le rachis sous-occipital au niveau duquel ils déterminent, comme ceux des plans sous-jacents, l'extension et l'inclinaison du côté de leur contraction, *mais par contre une rotation du côté opposé.* Ils sont ainsi à la fois synergiques et antagonistes des muscles du plan profond qu'ils complètent fonctionnellement.

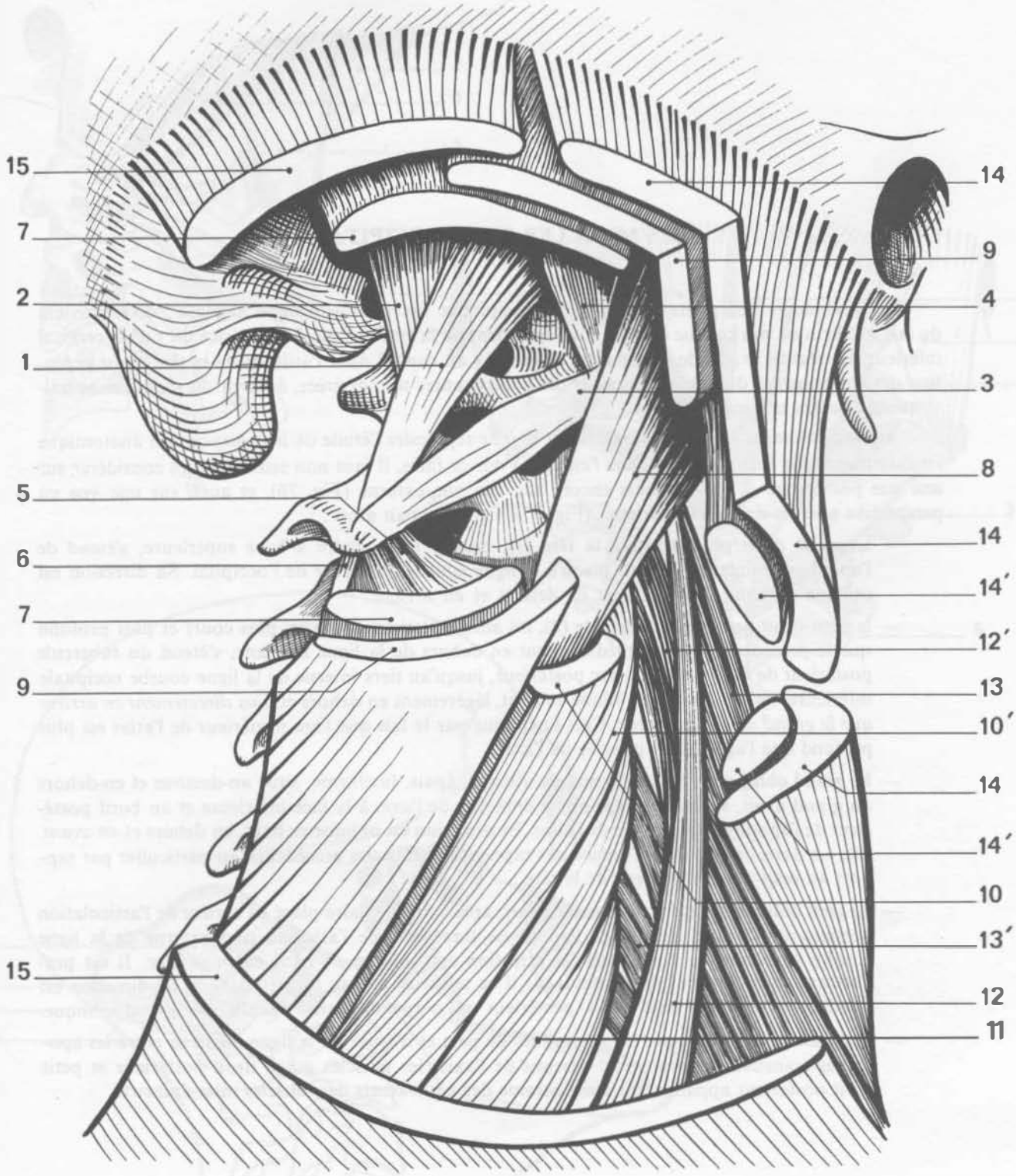

74

LES MUSCLES SOUS-OCCIPITAUX

La physiologie des petits muscles sous-occipitaux est habituellement négligée ; ceci provient du fait qu'elle n'est pas conçue comme le complément de la physiologie des muscles du rachis cervical inférieur. En réalité, le rôle de ces **muscles « vernier »** est capital dans l'attitude de la tête, pour accentuer des composantes désirées ou éliminer des composantes non désirées, à partir du mouvement univoque du rachis cervical inférieur.

Avant d'envisager leur physiologie, il est bon de reprendre l'étude de leur disposition anatomique *en assimilant bien leur direction dans l'espace.* Pour ce faire, il faut non seulement les considérer sur une vue postérieure (Fig. 75), mais encore sur une vue externe (Fig. 76), et aussi sur une vue en perspective postéro-droite et inférieure (Fig. 77). On reconnaît ainsi :

— le **grand droit postérieur de la tête** (1), muscle triangulaire à base supérieure, s'étend de l'apophyse épineuse de l'axis jusqu'à la ligne courbe inférieure de l'occipital. Sa direction est oblique en haut et légèrement en dehors et en arrière.

— **le petit droit postérieur de la tête** (2), lui aussi aplati triangulaire, plus court et plus profond que le précédent, placé immédiatement en dehors de la ligne médiane, s'étend du tubercule postérieur de l'atlas, sur son arc postérieur, jusqu'au tiers interne de la ligne courbe occipitale inférieure. Sa direction est oblique en haut, légèrement en dehors et *plus directement en arrière que le grand droit postérieur.* Ceci s'explique par le fait que l'arc postérieur de l'atlas est plus profond que l'apophyse épineuse de l'axis.

— **Le grand oblique de la tête** (3) muscle allongé, épais, fusiforme, situé au-dessous et en-dehors du grand droit, s'étend de l'apophyse épineuse de l'axis à la face inférieure et au bord postérieur de l'apophyse transverse de l'atlas. Sa direction est oblique en haut, en dehors et *en avant.* Elle est donc croisée dans l'espace par rapport aux muscles précédents, en particulier par rapport au petit droit postérieur de la tête.

— **Le petit oblique de la tête** (4) muscle court, aplati, triangulaire placé en arrière de l'articulation occipito-atloïdienne, s'étend de l'apophyse transverse de l'atlas au tiers externe de la ligne courbe inférieure de l'occipital. Sa direction est oblique en haut et *en arrière.* Il est praquement situé dans un plan sagittal car il ne se dirige pas du tout en dehors. Sa direction est parallèle à celle du petit droit postérieur et perpendiculaire à celle du grand oblique.

— **Les muscles inter-épineux** (5) sont situés de part et d'autre de la ligne médiane entre les apophyses épineuses cervicales, au-dessous de l'axis; les muscles grand droit postérieur et petit droit postérieur apparaissent ainsi comme des équivalents des muscles inter-épineux.

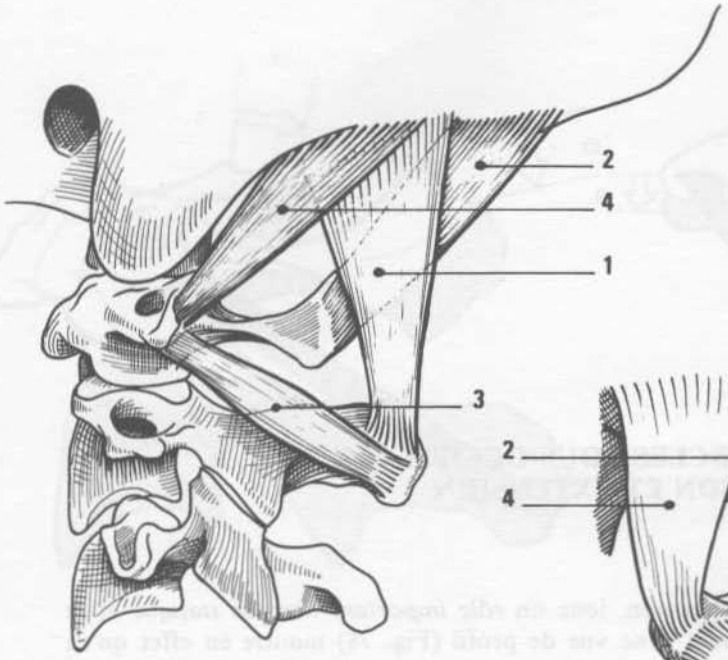

76

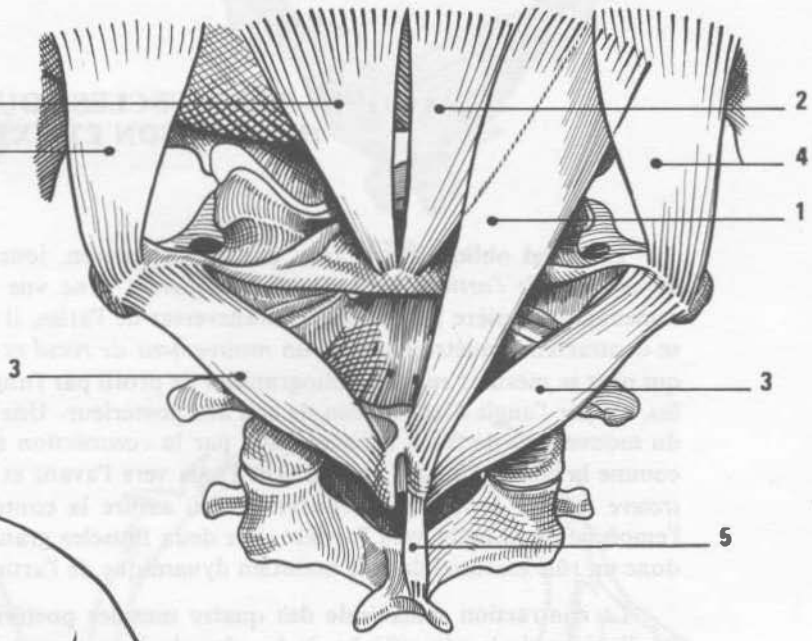

75

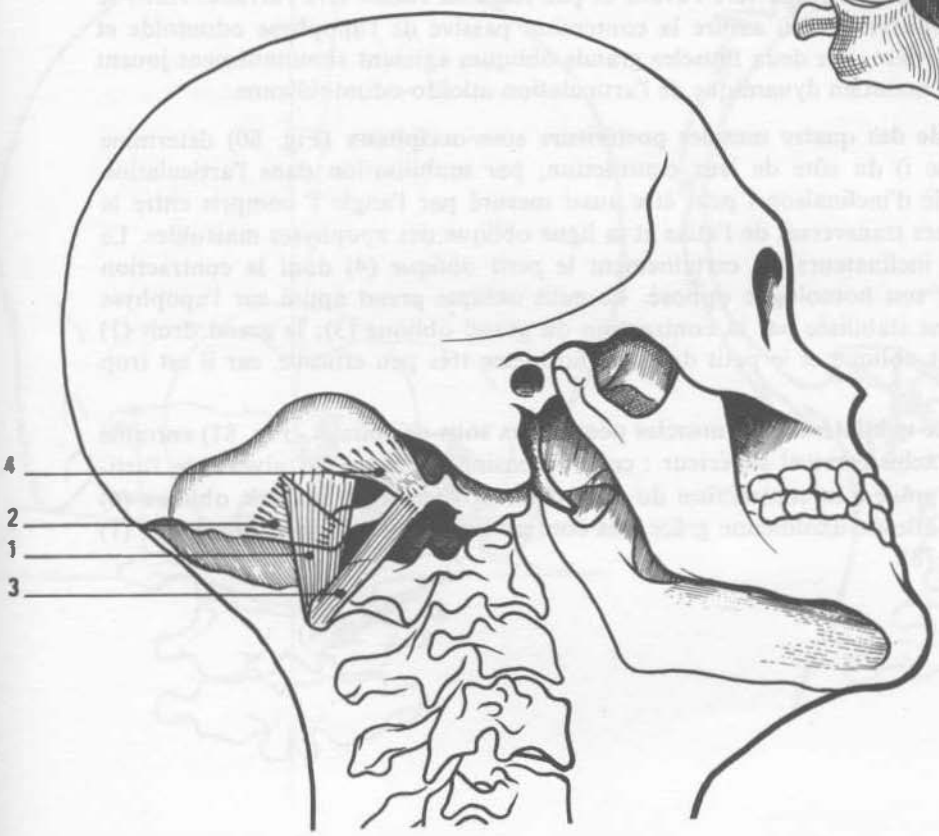

77

ACTIONS DES MUSCLES SOUS-OCCIPITAUX : INCLINAISON ET EXTENSION

Le **grand** oblique de la tête, par sa disposition, joue un *rôle important dans la statique et la dynamique de l'articulation atloïdo-axoïdienne.* Une vue de profil (Fig. 78) montre en effet qu'en ramenant en arrière les apophyses transverses de l'atlas, il entraîne, lorsque les deux grands obliques se contractent symétriquement, un *mouvement de recul et d'extension de l'atlas sur l'axis,* extension qui peut se mesurer sur des radiographies de profil par l'angle â au niveau des masses latérales de l'atlas, ou par l'angle â' au niveau de son arc postérieur. Une vue supérieur (Fig. 79) rend bien compte du mouvement de recul (r) déterminé par la *contraction symétrique* des deux muscles obliques qui, comme la corde d'un arc, propulsent l'axis vers l'avant et par réaction l'atlas vers l'arrière. *Ainsi se trouve soulagé le ligament transverse,* qui assure la contention passive de l'apophyse odontoïde et l'empêche de se luxer vers l'arrière : les deux muscles grands obliques agissant simultanément jouent donc un rôle essentiel dans le maintien dynamique de l'articulation atloïdo-odontoïdienne.

La contraction unilatérale des quatre muscles **postérieurs sous-occipitaux** (Fig. 80) détermine *l'inclinaison* de la tête (flèche i) du côté de leur contraction, par mobilisation dans l'articulation occipito-atloïdienne. Cet angle d'inclinaison 1 peut être aussi mesuré par l'angle 1' compris entre la ligne horizontale des apophyses transverses de l'atlas et la ligne oblique des apophyses mastoïdes. Le plus efficace de ces muscles inclinateurs est certainement le *petit oblique* (4) dont la contraction entraîne l'allongement (e) de son homologue opposé. Le petit oblique prend appui sur l'apophyse transverse de l'atlas, elle-même stabilisée par la contraction du grand oblique (3); le grand droit (1) est moins efficace que le petit oblique et le petit droit est lui-même très peu efficace, car il est trop près de la ligne médiane.

La **contraction simultanée et bilatérale des muscles postérieurs sous-occipitaux** (Fig. 81) entraîne l'*extension* de la tête sur le rachis cervical supérieur : cette extension s'effectue au niveau de l'articulation occipito-atloïdienne grâce à la contraction du petit droit postérieur (2) et petit oblique (4) et au niveau de l'articulation atloïdo-axoïdienne grâce à la contraction du grand droit postérieur (1) et du grand oblique (3) (Fig. 78).

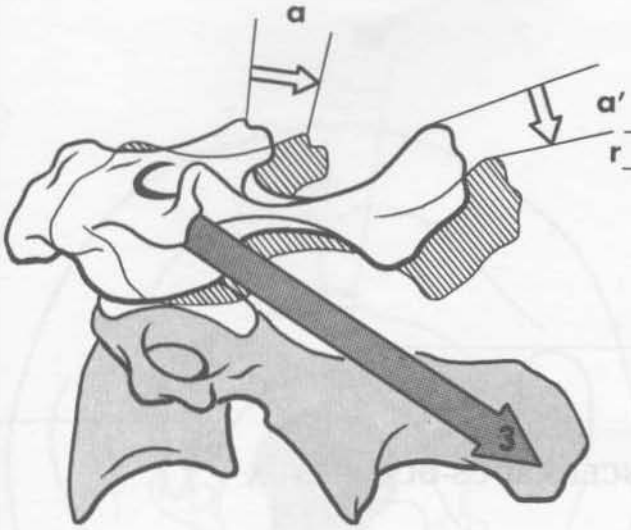

78

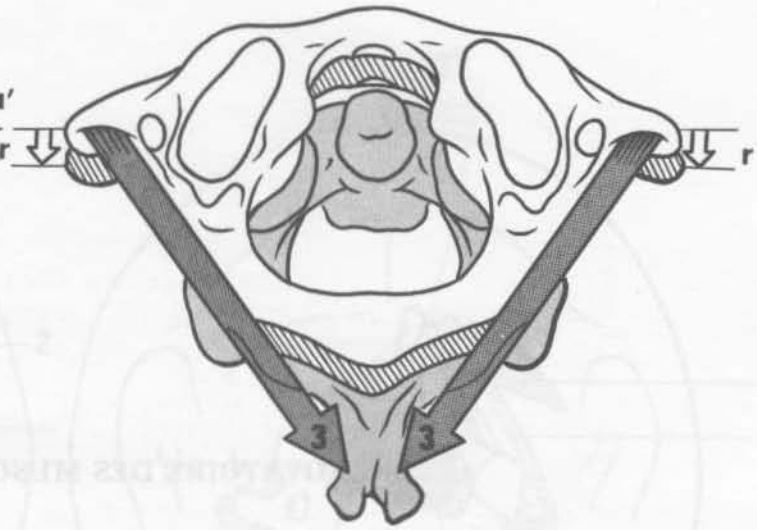

79

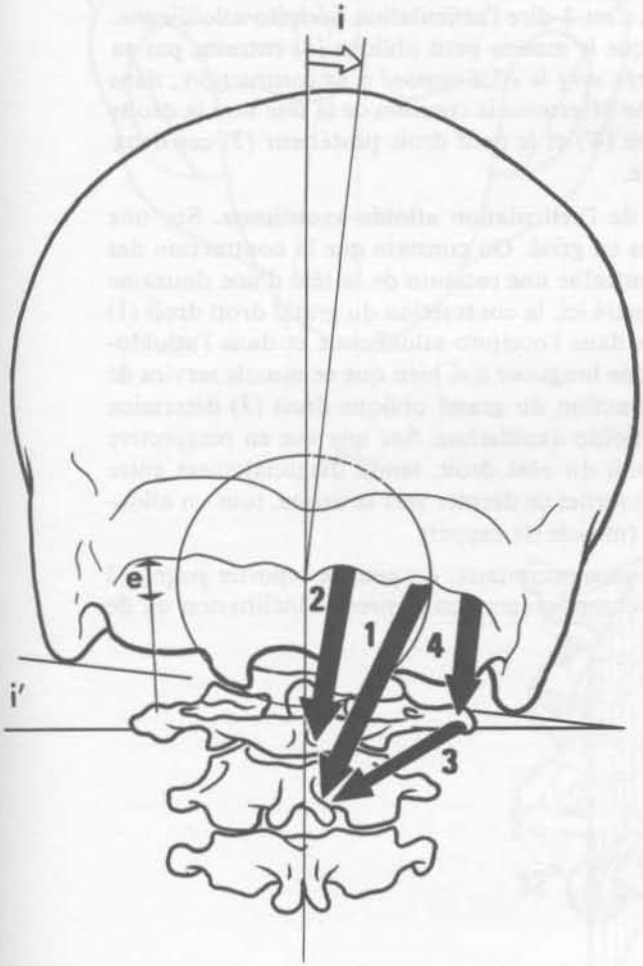

80

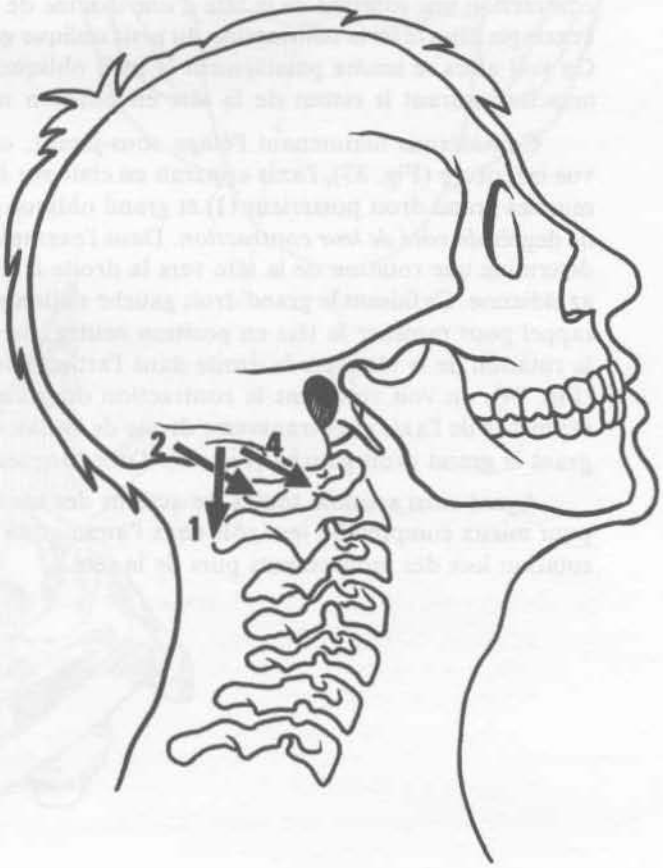

81

ACTION ROTATOIRE DES MUSCLES SOUS-OCCIPITAUX

Outre leurs actions d'extension et d'inclinaison, les muscles sous-occipitaux sont *tous dotés d'une action rotatoire sur la tête.*

Considérons d'abord le premier étage sous-occipital c'est-à-dire l'**articulation occipito-atloïdienne.** Sur une vue inférieure (Fig. 82), il apparaît nettement que le muscle petit oblique (4) entraîne par sa contraction une rotation de la tête d'une dizaine de degrés *vers le côté opposé à sa contraction* ; dans l'exemple illustré ici la contraction du petit oblique gauche détermine la rotation de la tête vers la droite On voit alors se tendre passivement le petit oblique droit (4') et le petit droit postérieur (2) ces deux muscles assurant le retour de la tête en position neutre.

Considérons maintenant l'étage sous-jacent, celui de l'**articulation atloïdo-axoïdienne.** Sur une vue inférieure (Fig. 83), l'axis apparaît en clair sur l'atlas en grisé. On constate que la contraction des muscles grand droit postérieur (1) et grand oblique (3) entraîne une rotation de la tête d'une douzaine de degrés *du côté de leur contraction.* Dans l'exemple illustré ici, la contraction du grand droit droit (1) détermine une rotation de la tête vers la droite à la fois dans l'occipito-atloïdienne et dans l'atloïdo-axoïdienne. Ce faisant le grand droit gauche s'allonge d'une longueur a si bien que ce muscle servira de rappel pour ramener la tête en position neutre ; la contraction du grand oblique droit (3) détermine la rotation de la tête vers la droite dans l'articulation atloïdo-axoïdienne. Sur une vue en perspective (Fig. 84), on voit comment la contraction du grand droit du côté droit, tendu diagonalement entre l'épineuse de l'axis et la transverse droite de l'atlas, fait tourner ce dernier vers la droite, tout en allongeant le grand droit gauche (Fig. 83) d'une longueur b (muscle de rappel).

Ayant ainsi assimilé toutes les actions des muscles sous-occipitaux, on peut se reporter page 212 pour mieux comprendre leur rôle dans l'annulation des composantes non désirées d'inclinaison ou de rotation lors des mouvements purs de la tête.

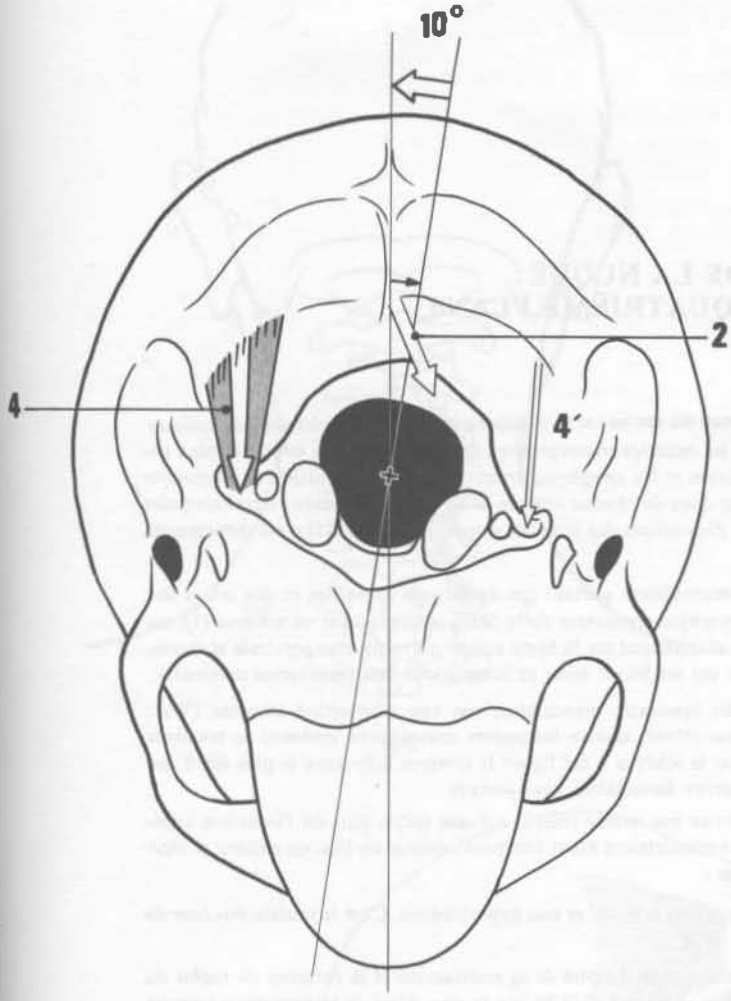

82

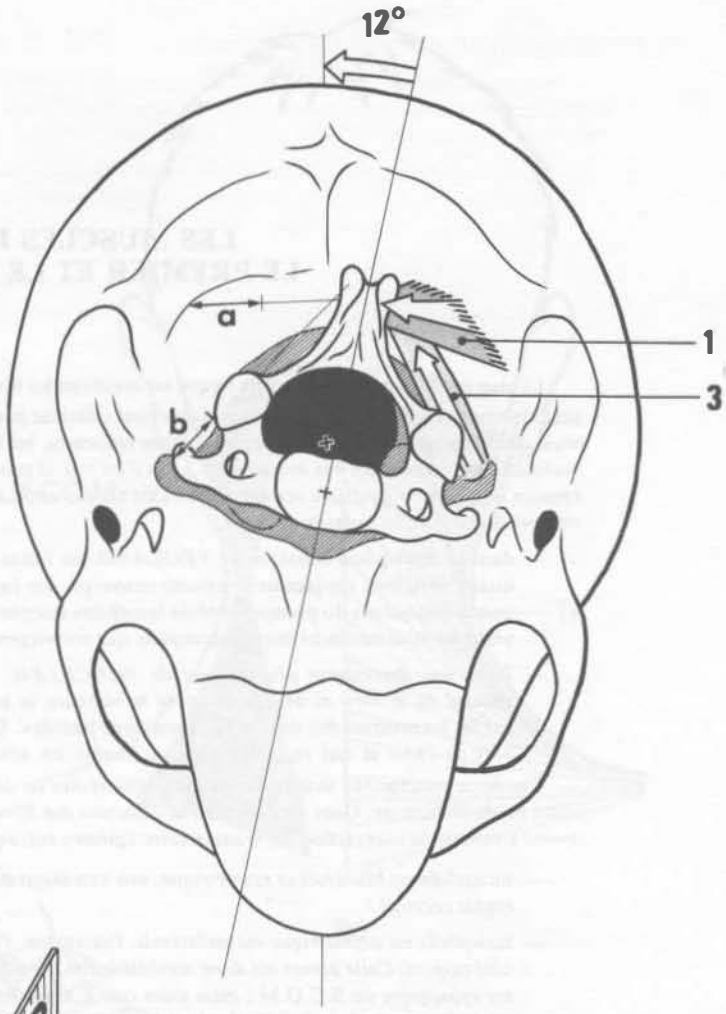

83

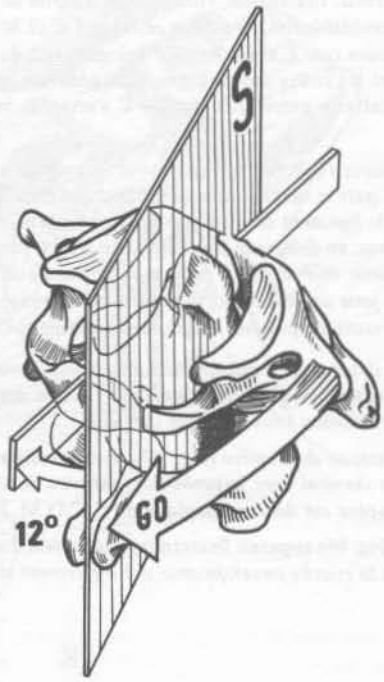

84

LES MUSCLES DE LA NUQUE : LE PREMIER ET LE QUATRIÈME PLANS

Le plan profond des muscles de la nuque est constitué au niveau du rachis cervical supérieur par les *muscles sous-occipitaux* précédemment décrits, au niveau du rachis cervical inférieur par les *muscles transversaires épineux*. Disposés contre le plan osseux, dans la gouttière formée par les apophyses épineuses, les lames et les apophyses transverses, ils sont formés de *languettes musculaires* se recouvrant *à la manière des tuiles d'un toit*. Il existe donc de chaque côté de la ligne des épineuses un transversaire épineux occupant la gouttière vertébrale de l'axis au sacrum. La disposition des lamelles musculaires (Fig. 85) a été diversement interprétée suivant les auteurs :

— dans la *description classique de TROLARD*, les fibres musculaires partant des apophyses épineuses et des lames des quatre vertèbres sus-jacentes viennent converger sur l'apophyse transverse de la 5ème vertèbre : sur ce schéma (I), on voit la disposition du premier système lamellaire complet aboutissant sur la 6ème apophyse transverse cervicale et recouvrant les systèmes lamellaires incomplets qui convergent sur les 5ème, 4ème et 3ème apophyses transverses cervicales.

— Dans une *description plus récente de WINCKLER*, les faisceaux musculaires ont une disposition inverses (W) : partant de la *lame* et de l'épineuse de la vertèbre la plus élévée, quatre languettes musculaires viennent se terminer sur les transverses des quatre vertèbres sous-jacentes. Sur le schéma a été figuré le système lamellaire le plus élévé qui part de l'axis et qui recouvre plus ou moins les systèmes lamellaires sous-jacents.

Ces deux conceptions sont deux manières différentes de décrire une même réalité, suivant qu'on part de l'insertion supérieure ou de l'inférieure. Quoi qu'il en soit, la direction des fibres musculaires étant toujours *oblique en bas, en dehors et légèrement en avant*, la contraction du transversaire épineux entraine :

— lorsqu'elle est *bilatérale et sysmétrique*, une extension du rachis cervical et une hyperlordose. C'est le muscle *érecteur du rachis cervical* :

— lorsqu'elle est *asymétrique ou unilatérale*, l'extension, l'inclinaison du côté de sa contraction et la *rotation du rachis du côté opposé. Cette action est donc semblable sur le rachis à celle du S.C.O.M. sur la tête*. Ainsi, le transversaire épineux est synergique du S.C.O.M., mais alors que le transversaire épineux agit de façon segmentaire sur chacun des étages du rachis cervical, le S.O.C.M., dont les fibres ont une direction générale semblable à celle du transversaire épineux, agit sur la totalité du rachis cervical aux extrémités duquel il s'attache, par l'intermédiaire de deux bras de levier importants.

Le plan superficiel des muscles de la nuque (Fig. 86) est formé par le *trapèze* (Tr) dont les fibres, disposées en éventail, partent d'une ligne continue occupant, d'une part le tiers interne de la ligne courbe supérieure de l'occipital, d'autre part les apophyses épineuses jusqu'à la 10ème dorsale et le ligament cervical postérieur. A partir de cette ligne d'insertion continue, les fibres les plus élévées descendent obliquement en bas, en dehors et en avant et se fixent sur le tiers externe de la clavicule, l'acromion et l'épine de l'omoplate. Le *contour de la partie inférieure du cou* est ainsi constitué par la *courbe enveloppante* des directions successives des fibres du trapèze. Le trapèze joue un rôle important dans la motricité de la ceinture scapulaire (voir fascicule I) mais lorsqu'il prend son appui fixe sur la ceinture scapulaire, il agit puissamment sur le rachis cervical et sur la tête :

— La *contraction bilatérale symétrique des trapèzes* entraine une *extension du rachis cervical et de la tête avec exagération de la lordose cervicale* : lorsque cette extension est contrecarrée par l'action des antagonistes antérieurs du rachis cervical le trapèze joue un rôle de *houban* et stabilise tout le rachis cervical.

— La *contraction unilatérale ou asymétrique du trapèze* (Fig. 87 : vue dorsale et contraction du trapèze gauche) entraine une *extension de la tête et du rachis cervical avec hyperlordose, une inclinaison du côté de la contraction et une rotation de la tête du côté opposé*. Le trapèze est donc synergique du S.C.O.M. homolatéral.

A la partie supéro-externe de la nuque (Fig. 86) apparait l'extrémité supérieure du S.C.O.M. Le *contour externe de la partie supérieure de la nuque* est ainsi constitué par la *courbe enveloppante des différentes directions successives des fibres musculaires du S.C.O.M. tordu sur son axe*.

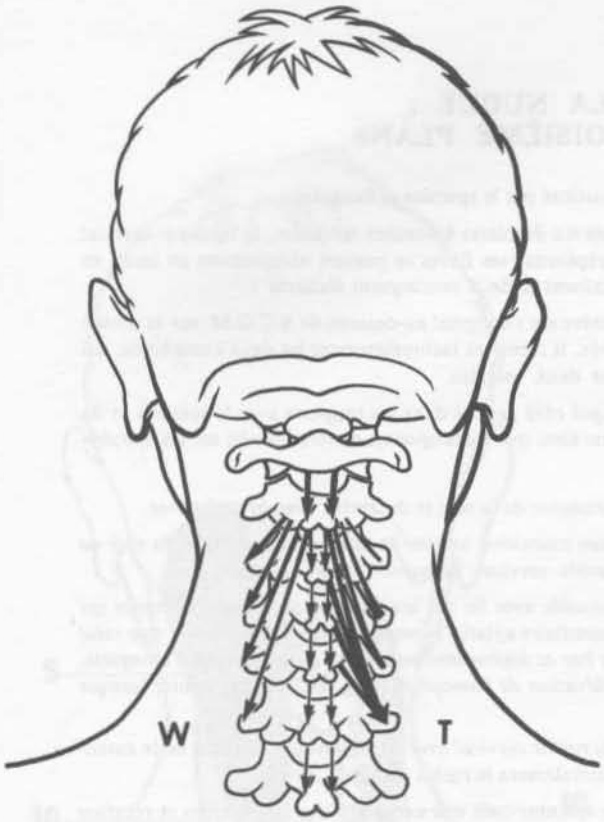

85

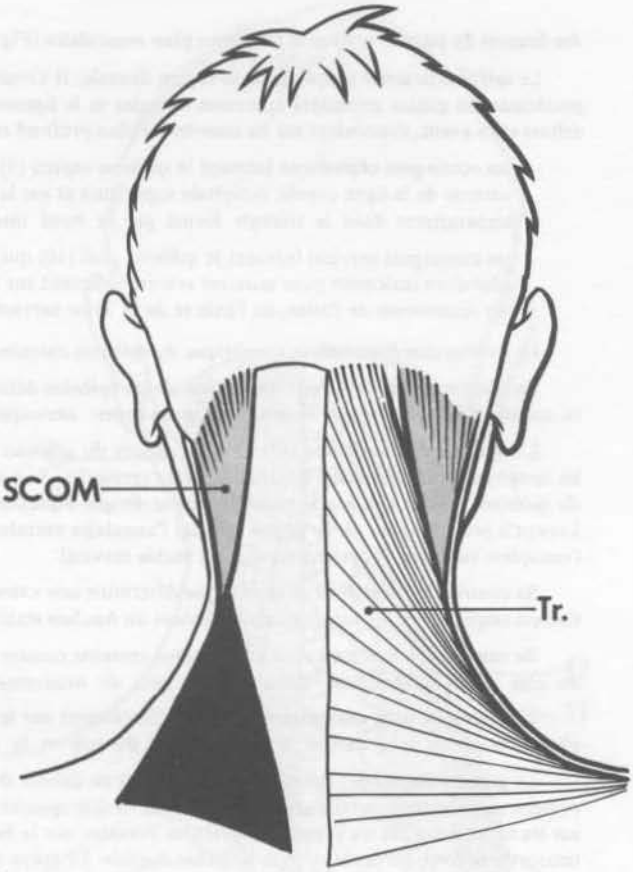

86

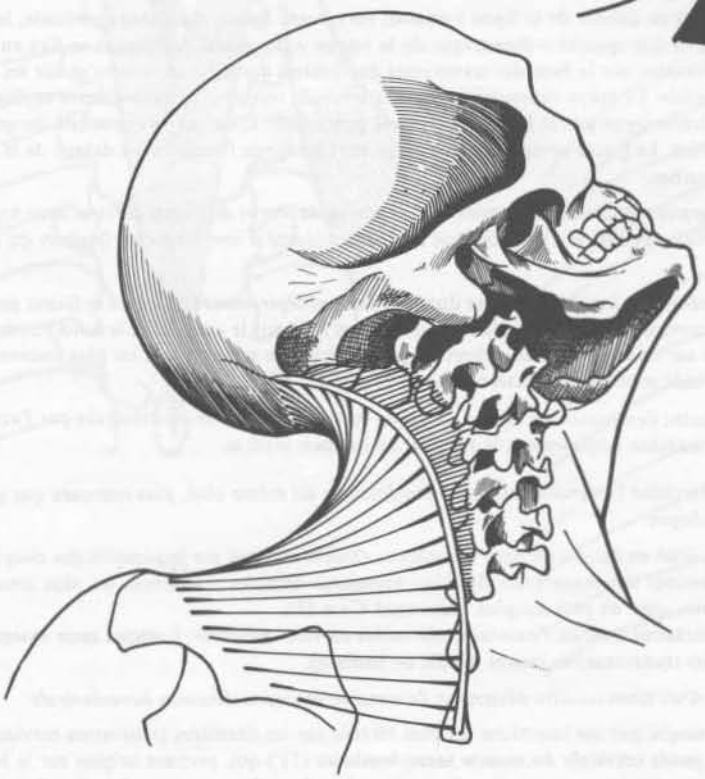

87

LES MUSCLES DE LA NUQUE : LES DEUXIÈME ET TROISIÈME PLANS

Au-dessous du trapèze se situe le **troisième plan musculaire** (Fig. 88) constitué par le splenius et l'angulaire.

Le **splénius** descend jusque dans la région dorsale. Il s'insère sur les six dernières épineuses cervicales, le ligament cervical postérieur, les quatre premières épineuses dorsales et le ligament interépineux; ses fibres se portent obliquement en haut, en dehors et en avant, s'enroulant sur les muscles du plan profond et se termment en deux contingent distincts :

— un contingent céphalique formant le *splénius capitis* (9) qui s'insère sur l'occipital au-dessous de S.C.O.M. sur la moitié externe de la ligne courbe occipitale supérieure et sur la mastoïde. Il recouvre incomplétement les deux complexus, qui apparaissent dans le triangle formé par le bord interne des deux splénius.

— un contingent cervical formant le *splénius colli* (10) qui a été figué côté gauche dans ses rapports avec le splénius et du côté droit isolément pour montrer son enroulement sur lui-même ainsi que les languettes de terminaison sur les apophyses transverses de l'atlas, de l'axis et de la 3ème cervicale.

La *contraction bilatérale et symétrique* du splénius entraîne une *extension* de la tête et du rachis avec *hyperlordose*.

La *contraction asymétrique ou unilatérale du* splénius détermine une *extension*, une *inclinaison* et une *rotation* du côté de sa contraction, donc *dans le sens du mouvement univoque* du rachis cervical inférieur.

L'angulaire de l'omoplate (12) situé *en dehors du splénius colli*, possède avec lui des insertions supérieures communes sur les apophyses transverses des quatre premières cervicales. Son corps musculaire aplati s'*enroule du même mouvement que celui du splénius*, mais il s'en écarte bientôt pour se diriger obliquement *en bas et légèrement en dehors* et se fixer sur l'omoplate. Lorsqu'il prend appuis sur le rachis cervical l'angulaire entraîne une *élévation de l'omoplate* (voir fasc. I). Par contre lorsque l'omoplate est fixée, il devient moteur du rachis cervical.

Sa *contraction bilatérale et symétrique* détermine une *extension du rachis cervical avec hyperlordose*. Lorsque cette extention est empêché par les antagonistes, il devient un *hauban* stabilisant latéralement le rachis cervical.

Sa *contraction unilatérale ou asymétrique* entraîne comme pour le splénius colli une extension avec inclinaison et rotation du côté de sa contraction, donc *dans le sens du mouvement univoque* du rachis cervical inférieur.

Le deuxième plan musculaire, appliqué directement sur le plan le plus profond (Fig. 89), est constitué par les deux complexus, et par le long dorsal, le transversaire du cou et la supérieure de la masse sacro-lombaire.

Le **grand complexus** (7), situé immédiatement en dehors de la ligne médiane, forme une bande musculaire verticale, interrompue par une intersection aponévrotique qui l'a fait appeler « digastrique de la nuque ». Le grand complexus se fixe en bas sur les transverses des six premières vertèbres dorsales, sur la base des transverses des quatres dernières cervicales et sur les épineuses de la 7ème cervicale et de la première dorsale. Le corps musculaire, *épais et arrondi*, recouvre le transversaire et *finit de combler la gouttière vertébrale*, séparé de son homologue par le ligament cervical postérieur. C'est sur la convexité du grand complexus que viennent se mouler les deux splénius. Le grand complexus se termine sur l'écaille de l'occipital en dehors de la crête occipitale externe et entre les deux lignes courbes.

La *contraction symétrique et bilatérale* du grand complexus détermine l'*extension de la tête et du rachis cervical avec hyperlordose*; sa *contraction asymétrique ou unilatérale* détermine une *extension de la tête associé à une légère inclinaison* du côté de sa contraction.

Le petit complexus (8) situé en dehors du précédent, long et mince, se dirige *en haut et légèrement en dehors* se fixant en bas sur la base des transverses des quatre dernières cervicales et de la première dorsale et en haut sur le sommet et le bord postérieur de la mastoïde. Son corps musculaire est *tordu sur lui-même* car ses fibres les plus inférieures se terminent les plus internes en haut, tandis que les plus élevées à l'origine cervicale sont les plus externes sur la mastoïde.

Sa *contraction bilatérale et symétrique* entraîne l'*extension de la tête* lorsque cette extension est contrecarrée par l'action des antagonistes antérieurs, le petit complexus stabilise latéralement la tête, tel un hauban inversé.

Sa *contraction unilatéral ou asymétrique* détermine l'*extension associé à l'inclinaison* du même côté, plus marquée que pour le complexus, avec en outre une rotation homologue.

Le transversaire du cou (11) long et mince, situé en dehors du petit complexus s'insère en haut sur le sommet des cinq dernières transverses cervicales et en bas sur le sommet des transverses des cinq premières dorsales. Les fibres les plus internes sont les plus courtes entre C_7 et D_1. Les externes sont les plus longues réunissant C_3 à D_5.

La *contraction symétrique* des deux transversaires produit l'*extension du rachis cervical inférieur*. Lorsque cette extension est contrecarrée par l'action des antagonistes, les transversaires jouent le rôle de haubans.

La *contraction unilatérale ou asymétrique* d'un transversaire détermine l'*extension et une inclinaison homolatérale*.

Le **long dorsal** participe aux muscles de la nuque par ses insertions les plus élevées sur les dernières transverses cervicales. Il est d'ailleurs plus ou moins confondu avec la **partie cervicale du muscle sacro-lombaire** (11') qui, prenant origine sur le bord supérieur des six premières côtes, vient se terminer avec le transversaire du cou sur le tubercule postérieur des cinq dernières transverses. Ses actions sont tout à fait semblables à celles du transversaire; en outre la partie cervicale du sacro-lombaire joue le rôle de hauban musculaire du rachis cervical inférieur et d'élévateur des six premières côtes (voir page 148).

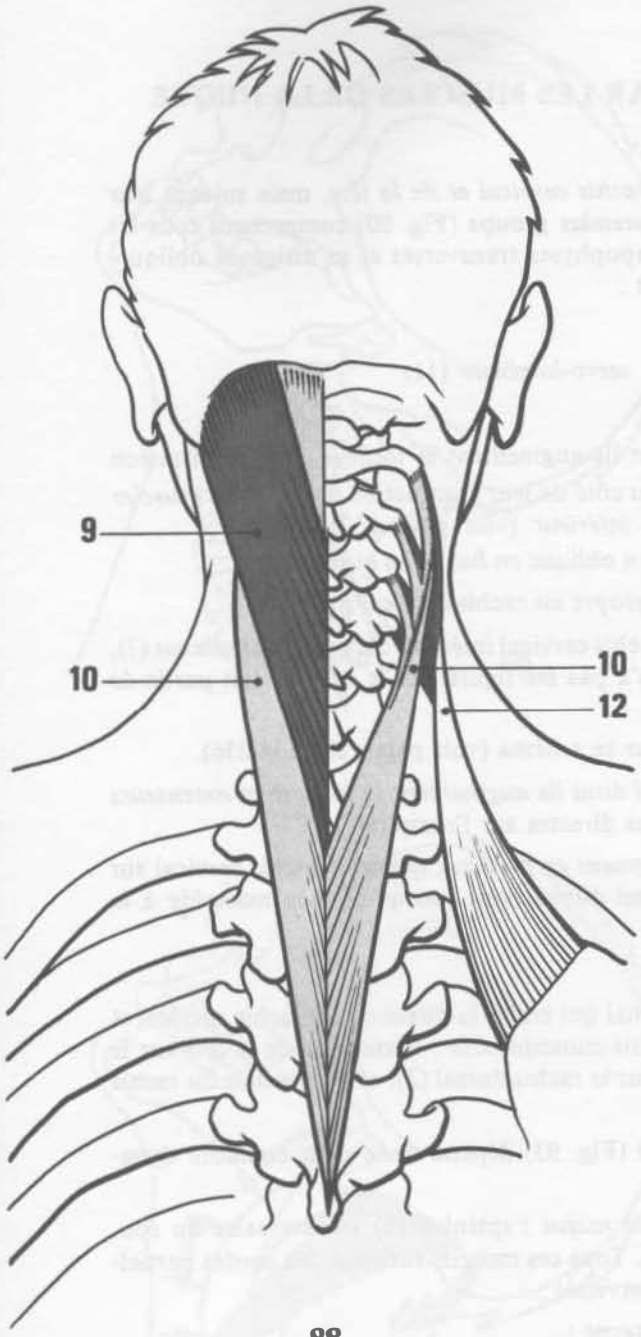

88

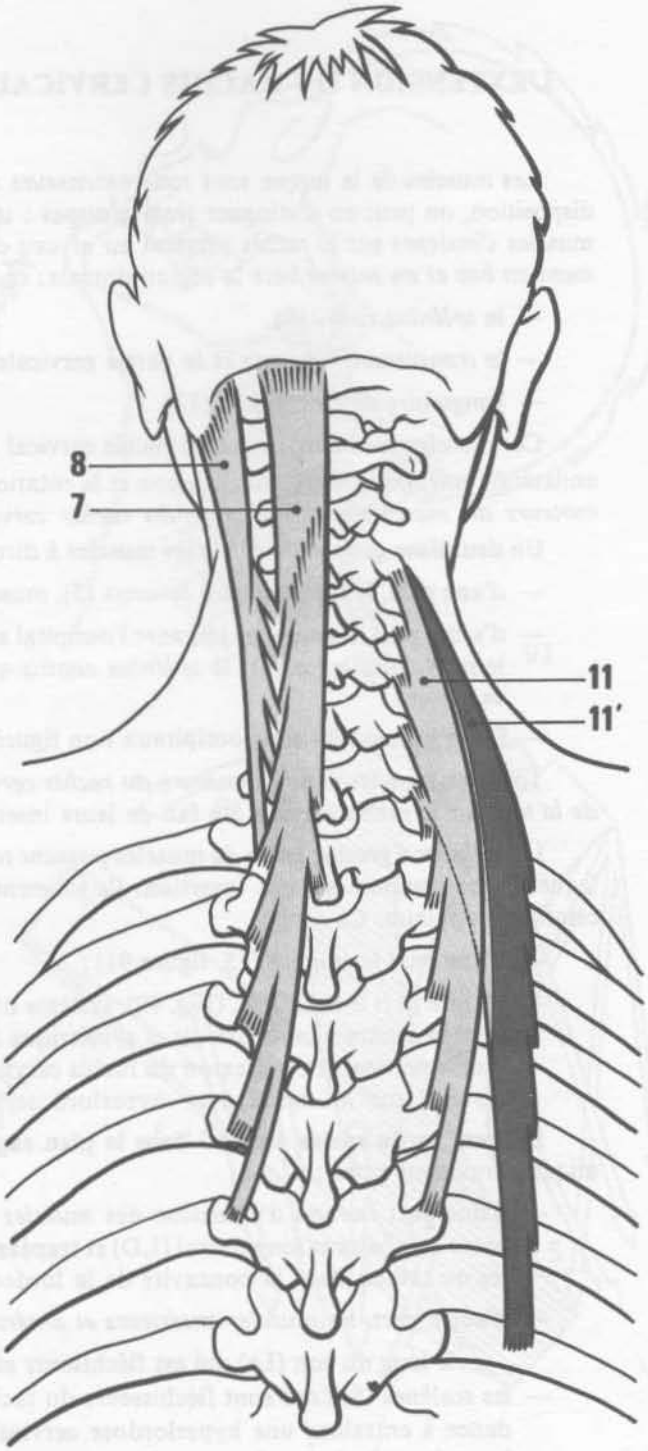

89

L'EXTENSION DU RACHIS CERVICAL PAR LES MUSCLES DE LA NUQUE

Les muscles de la nuque sont *tous extenseurs du rachis cervical et de la tête*, mais suivant leur disposition, on peut en distinguer trois groupes : une **premier groupe** (Fig. 90) comprenant tous les muscles s'insérant sur le rachis cervical au niveau des apophyses transverses et se dirigeant obliquement *en bas et en arrière* vers la région dorsale; ce sont :

— le *splénius colli* (10)

— le *transversaire du cou* et la partie cervicale du *sacro-lombaire* (11)

— l'*angulaire de l'omoplate* (12).

Ces muscles sont extenseurs du rachis cervical dont ils augmentent la lordose ; leur contraction unilatérale entraîne en outre l'inclinaison et la rotation du côté de leur contraction ; ce sont les *muscles moteurs du mouvement univoque du rachis cervical inférieur* (voir page 212).

Un **deuxième groupe** (Fig. 91) les muscles à direction oblique *en bas et en avant :*

— d'une part, le *transversaire épineux* (5), muscle propre au rachis cervical inférieur;

— d'autre part, les muscles joignant l'occipital au rachis cervical inférieur : le *grand complexus* (7), le *petit complexus* (8); le *splénius capitis* qui n'a pas été figuré sur ce schéma fait partie de ce groupe.

— Enfin les muscles sous-occipitaux non figurés sur ce schéma (voir pages 232-234-236).

Tous ces muscles sont *extenseurs du rachis cervical* dont ils *augmentent la lordose* et *extenseurs de la tête* sur le rachis cervical du fait de leurs insertions directes sur l'occipital.

Un **troisième groupe** enfin de muscles *passant totalement en pont* par dessus le rachis cervical sur lequel ils ne prennent aucune insertion. Ils joignent ainsi directement l'occipital et la mastoïde à la ceinture scapulaire. Ce sont :

— d'une part le *trapèze* (15, figure 91) ;

— d'autre part le S.C.O.M. (Fig. 92), système diagonal qui croise la direction du rachis cervical et dont la contraction bilatérale et symétrique a trois conséquences : l'extension de la tête sur le rachis cervical (1), la flexion du rachis cervical sur le rachis dorsal (2), et l'extension du rachis cervical sur lui-même avec hyperlordose (3).

La statique du rachis cervical dans le plan sagittal (Fig. 93) dépend donc d'un équilibre dynamique permanent entre :

— d'une part l'action d'extension des *muscles de la nuque :* splénius (S) transversaire du cou, sacro-lombaire et long dorsal (LD) et trapèze (T). Tous ces muscles formant des cordes partielles ou totales dans la concavité de la lordose cervicale ;

— d'autre part, les *muscles antérieurs et antéro-externe :*

— le long du cou (Lc) qui est fléchisseur et redresseur de la lordose cervicale ;

— les scalènes (Sc) qui sont fléchisseurs du rachis cervical sur le rachis dorsal mais qui ont tendance à entraîner une hyperlordose cervicale si leur action n'est pas contrebalancée par le long du cou et par les muscles sus et sous-hyoïdiens (voir Fig. 73).

La contraction simultanée de tous ces groupes musculaires entraîne une rigidification du rachis cervical dans sa position moyenne. Ces muscles se comportent ainsi comme des haubans situés dans le plan sagittal et dans des plans obliques; ils jouent un rôle essentiel dans l'*équilibre de la tête* et le *port de charges* sur la tête.

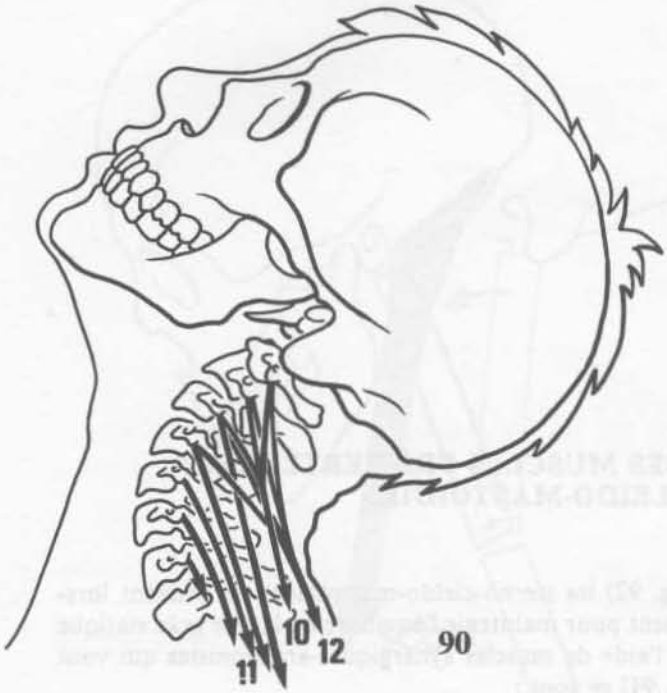

90

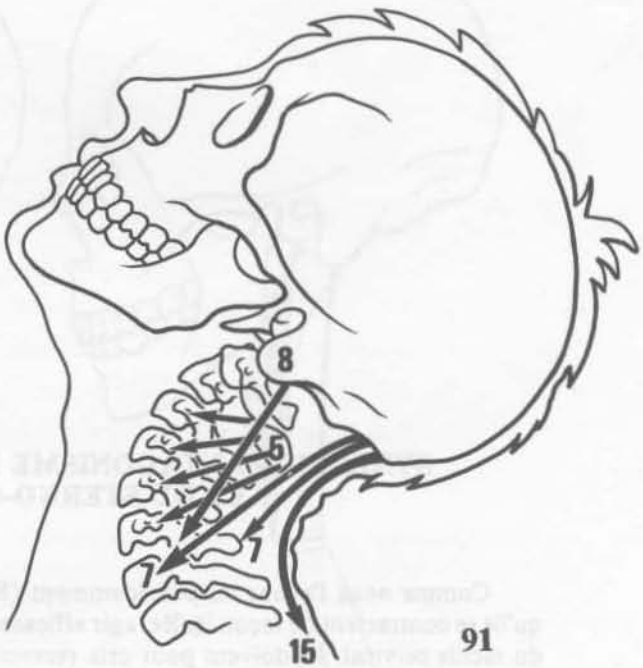

91

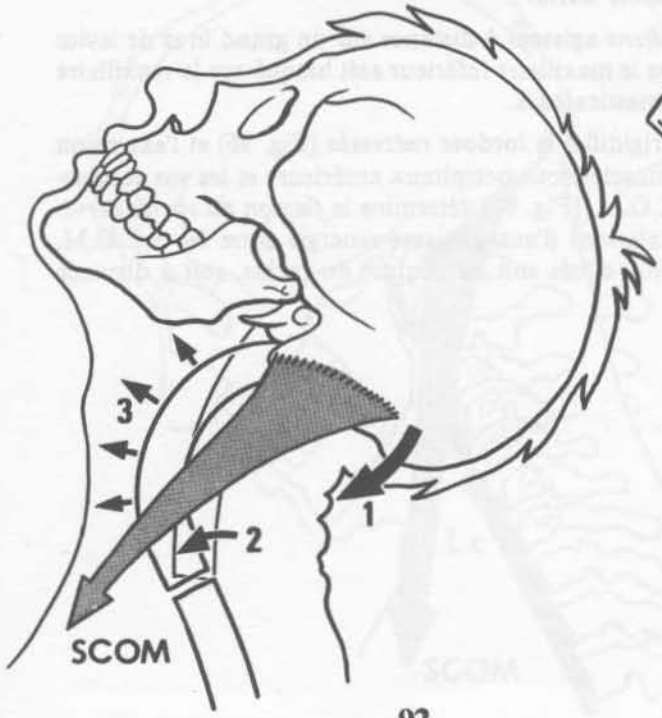

92

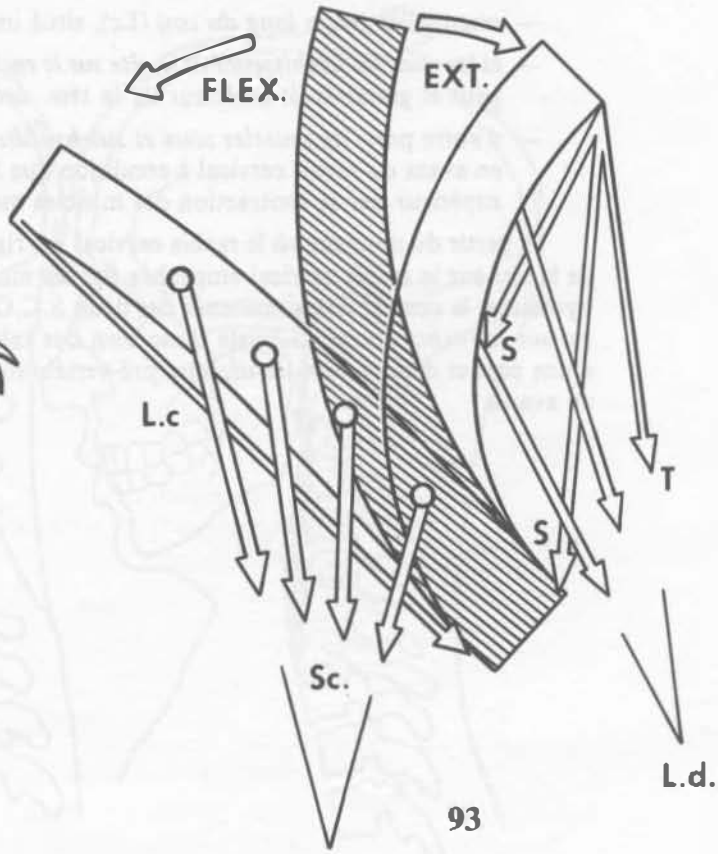

93

SYNERGIE - ANTAGONISME DES MUSCLES PRÉ-VERTÉBRAUX ET DU STERNO-CLEIDO-MASTOIDIEN

Comme nous l'avons vu précédemment (Fig. 92) les sterno-cleïdo-mastoïdiens ne peuvent lorsqu'ils se contractent de façon isolée, agir efficacement pour maintenir l'équilibre de la tête et la statique du rachis cervical. Ils doivent pour cela recevoir l'aide de muscles synergiques-antagonistes qui vont préalablement redresser la lordose cervicale (Fig. 94) ce sont :

— essentiellement le *long du cou* (Lc), situé immédiatement en avant des corps vertébraux,

— et les *muscles fléchisseurs de la tête sur le rachis cervical* (Fig. 95) situés à l'étage sous-occipital : petit et grand droit antérieur de la tête, droit latéral ;

— d'autre part, les *muscles sous et sus-hyoïdiens* agissent à distance sur un grand bras de levier en avant du rachis cervical à condition que le maxillaire inférieur soit bloqué sur le maxillaire supérieur par la contraction des muscles masticateurs.

A partir du moment où le rachis cervical est rigidifié, la lordose redressée (Fig. 96) et l'extension de la tête sur le rachis cervical empêchée par les muscles sous-occipitaux antérieurs et les sus et sous-hyoïdiens, la contraction simultanée des deux S.C.O.M. (Fig. 97) détermine la *flexion du rachis cervical sur le rachis dorsal.* Il existe donc bien des relations d'antagonisme-synergie entre les S.C.O.M. d'une part et d'autre part les muscles pré-vertébraux situés soit au contact du rachis, soit à distance en avant.

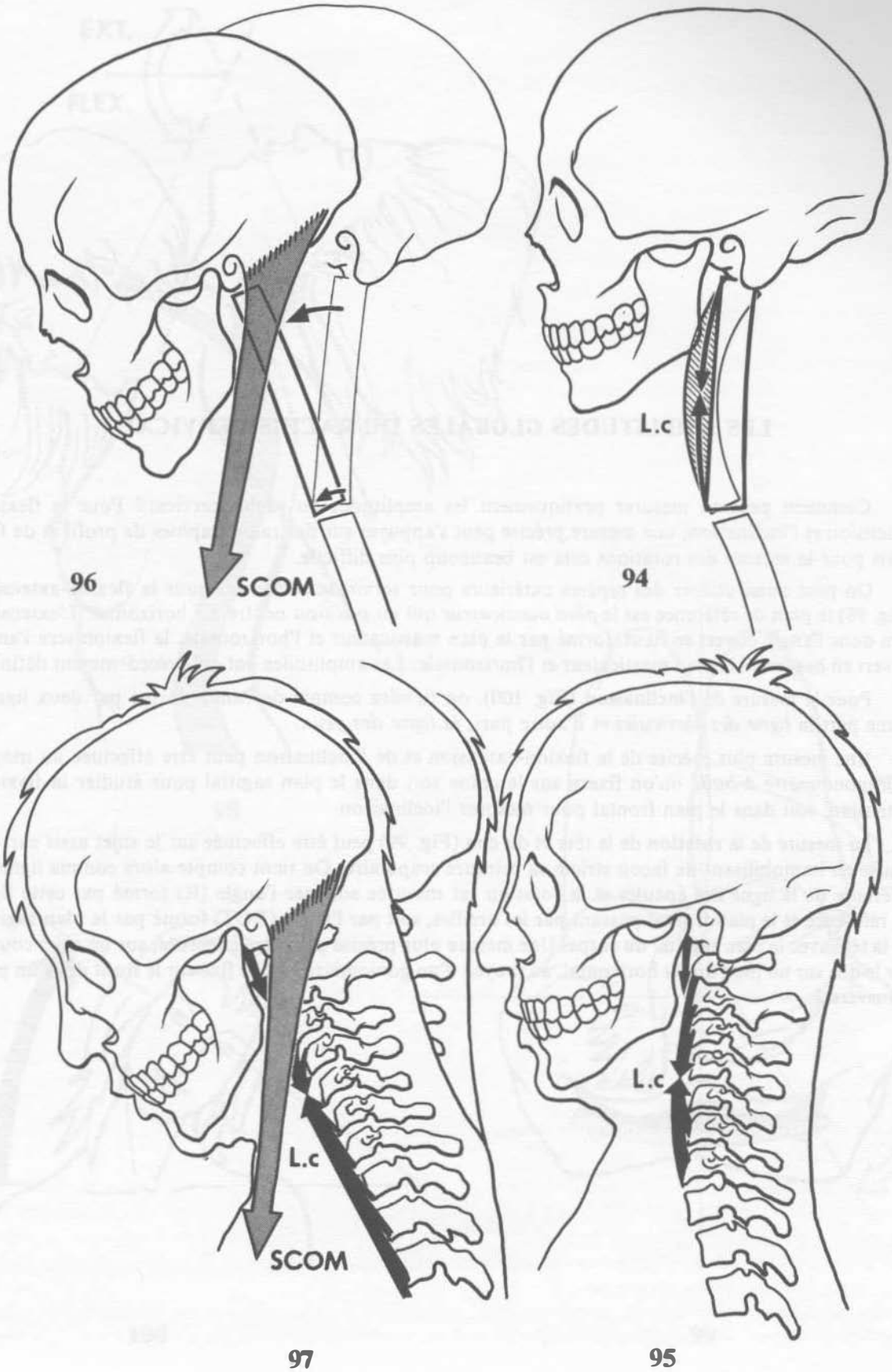
L.c
96
SCOM
94
L.c
L.c
SCOM
97
95

LES AMPLITUDES GLOBALES DU RACHIS CERVICAL

Comment peut-on mesurer pratiquement les amplitudes du rachis cervical ? Pour la flexion-extension et l'inclinaison, une mesure précise peut s'appuyer sur des radiographies de profil et de face mais pour la mesure des rotations cela est beaucoup plus difficile.

On peut aussi utiliser des repères extérieurs pour servir de référence, pour la **flexion-extension** (Fig. 98) le plan de référence est le *plan masticateur* qui en position neutre est horizontal. L'extension sera donc l'angle ouvert en haut, formé par le plan masticateur et l'horizontale, la flexion sera l'angle ouvert en bas, entre le plan masticateur et l'horizontale. Les amplitudes ont été précédemment définies.

Pour la mesure de l'**inclinaison** (Fig. 100), on tiendra compte de l'angle formé par deux lignes, d'une part la *ligne des clavicules* et d'autre part, *la ligne des yeux*.

Une mesure plus précise de la flexion-extension et de l'inclinaison peut être effectuée au moyen d'un *goniomètre à bulle* qu'on fixera sur le crâne soit dans le plan sagittal pour étudier la flexion-extension, soit dans le plan frontal pour mesurer l'inclinaison.

La mesure de la **rotation** de la tête et du cou (Fig. 99) peut être effectuée sur le sujet assis sur une chaise en immobilisant de façon stricte sa ceinture scapulaire. On tient compte alors comme ligne de référence de la ligne des épaules et la rotation est mesurée soit par l'angle (R) formé par cette ligne de référence et le plan frontal passant par les oreilles, soit par l'angle (ROT) formé par le plan sagittal de la tête avec le plan sagittal du corps. Une mesure plus précise peut être effectuée, sur un sujet couché sur le dos sur un plan dur et horizontal, au moyen d'un goniomètre à bulle fixé sur le front dans un plan transversal.

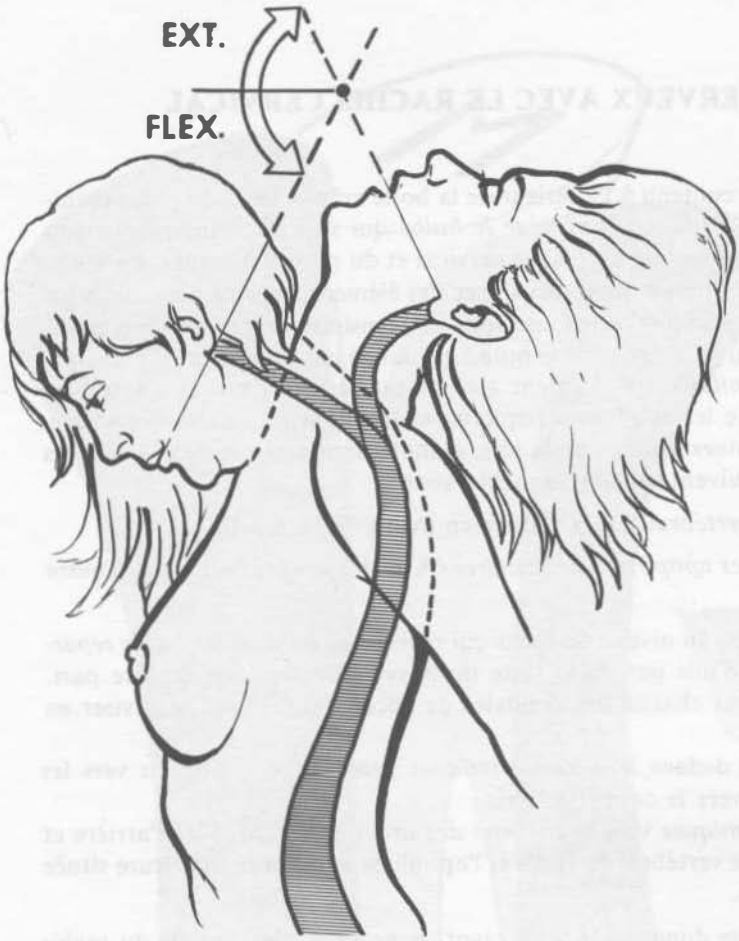

98

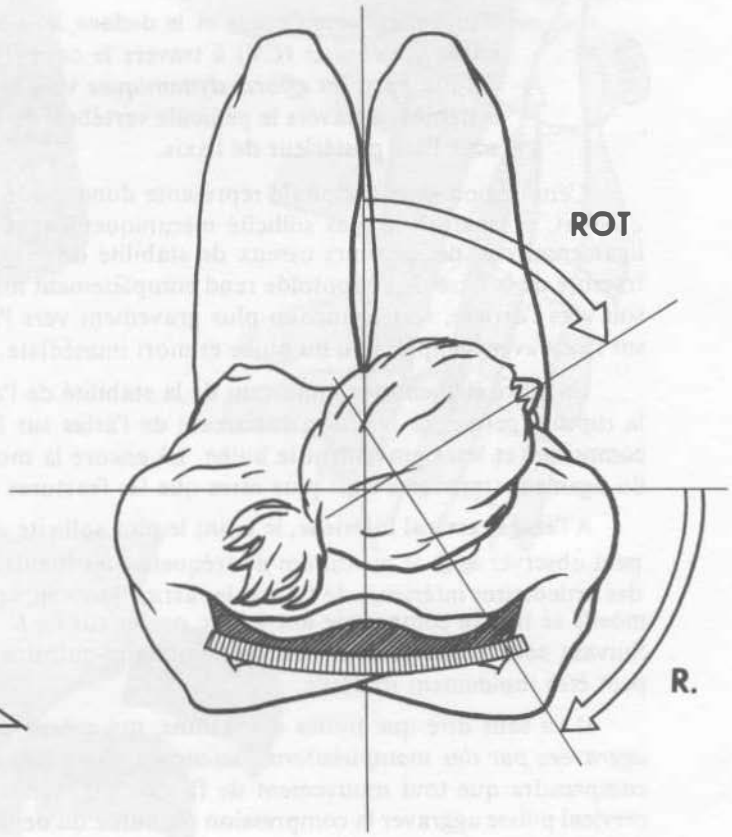

100

99

RAPPORTS DE L'AXE NERVEUX AVEC LE RACHIS CERVICAL

Le système nerveux cérébro-spinal est contenu à l'intérieur de la boîte crânienne et du canal rachidien. Au niveau du rachis cervical, le *canal rachidien protège le bulbe* qui sort du crâne par le trou occipital, *et la moelle cervicale*, qui émet les racines du plexus cervical et du plexus brachial. Le bulbe et la moelle cervicale contractent donc des rapports très étroits avec des éléments très mobiles du rachis cervical, surtout au niveau du rachis sous-occipital dans une **zone de transition mécanique** très particulière (Fig. 101). En effet, dès sa sortie du trou occipital le bulbe, prolongé par la moelle (M), se situe *en arrière et entre les deux condyles occipitaux*, qui forment à ce niveau les deux points d'appui du crâne sur la colonne cervicale. Mais, entre les condyles occipitaux et la troisième vertèbre cervicale, l'atlas et l'axis vont répartir *sur trois colonnes* le poids de la tête, d'abord supporté par deux colonnes (C et C'). Ces trois colonnes, qui se poursuivent sur tout le rachis, sont :

— la *colonne principale des corps vertébraux* (CV) située en avant de la moelle,

— et les *deux colonnettes latérales des apophyses articulaires* (A et A') situées de part et d'autre de la moelle.

La division des lignes de force s'effectue au niveau de l'*axis qui représente ainsi un véritable répartiteur des efforts* entre le crâne et l'atlas d'une part et le reste de la colonne cervicale d'autre part. En effet (Fig. 102), les efforts supportés par chacun des condyles de l'occipital (c) vont se diviser en deux :

— d'une part, vers l'avant et le dedans, les *efforts statiques principaux* se portent vers les *corps vertébraux* (CV) à travers le corps de l'axis ;

— d'autre part, *les efforts dynamiques* vers la *colonne des articulaires* (A), vers l'arrière et le dehors, à travers le pédicule vertébral de l'axis et l'apophyse articulaire inférieure située sous l'arc postérieur de l'axis.

Cette région sous-occipitale représente donc à la fois le pivot, le point le plus mobile du rachis cervical, et l'endroit le plus sollicité mécaniquement. C'est dire l'importance des éléments de liaison ligamentaire et des facteurs osseux de stabilité dont le plus essentiel est l'*apophyse odontoïde;* une fracture de la base de l'odontoïde rend complètement instable l'atlas sur l'axis, qui peut ainsi basculer soit vers l'arrière, soit beaucoup plus gravement vers l'avant, véritable luxation antérieure de l'atlas sur l'axis avec compression du bulbe et mort immédiate.

Un autre élément très important de la stabilité de l'atlas sur l'axis est le *ligament transverse* dont la rupture permet la luxation antérieure de l'atlas sur l'axis, l'odontoïde restant en place et venant comprimer et léser gravement le bulbe. Là encore la mort subite est de règle. Cependant les ruptures du ligament transverse sont plus rares que les fractures de l'odontoïde.

A l'**étage cervical inférieur**, le point le plus sollicité se situe entre C_5 et C_6. C'est à ce niveau qu'on peut observer avec le maximum de fréquence les luxations antérieures de C_5 et C_6, avec accrochage des articulaires inférieurs de C_5 sur les articulaires supérieurs de C_6 (Fig. 103). Dans cette position la moelle se trouve comprimée entre l'arc postérieur de C_5 et l'angle postéro-supérieur du corps de C_6. Suivant son niveau la compression médullaire entraîne soit une paraplégie, soit une tétraplégie qui peut être rapidement mortelle.

Il va sans dire que toutes ces lésions, qui créent une grande instabilité du rachis, peuvent être *aggravées par des manipulations malencontreuses lors du relèvement des blessés*, en particulier, on comprendra que tout mouvement de flexion du rachis cervical et de flexion de la tête sur le rachis cervical puisse aggraver la compression du bulbe ou de la moelle. Donc, lors du relèvement d'un blessé de la route, par exemple, l'un des sauveteurs doit avoir pour tâche unique et primordiale de *tirer la tête dans l'axe du rachis* et de la porter en légère extension, ceci pour éviter les déplacements d'une éventuelle fracture, soit à l'étage sous-occipital, soit au-dessous.

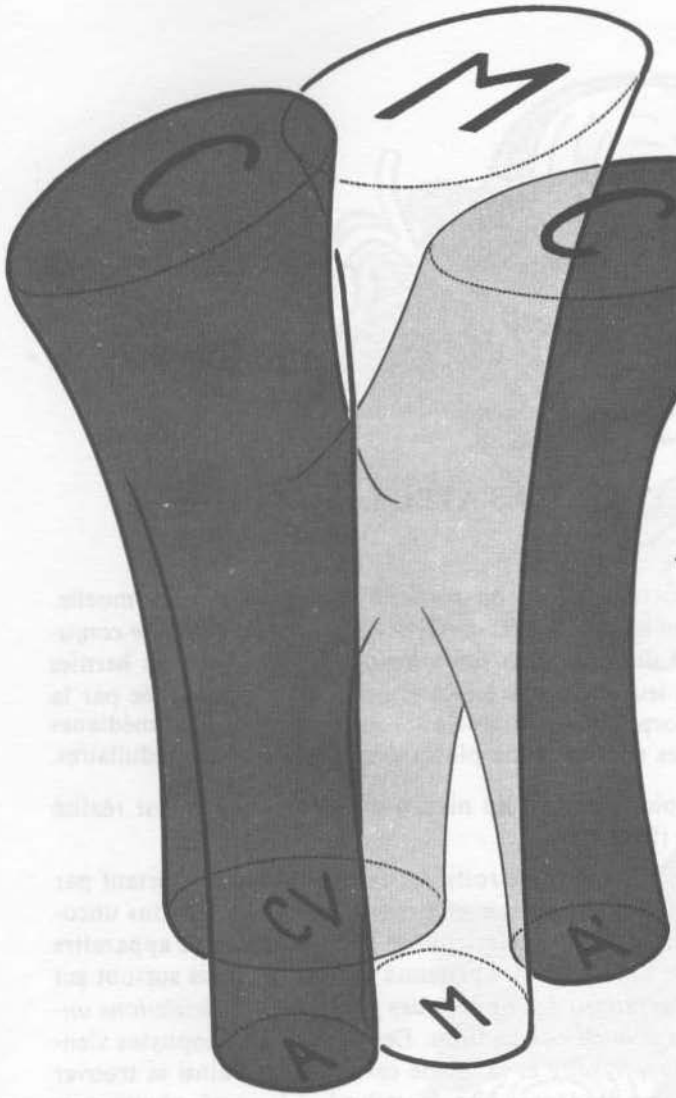

101

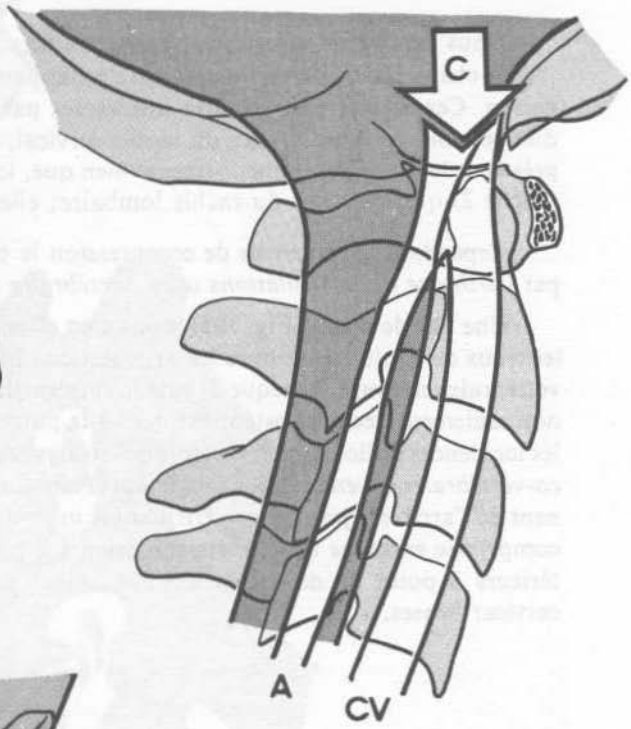

102

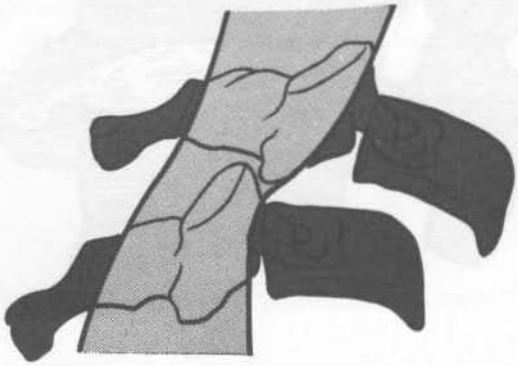

103

RAPPORT DES RACINES CERVICALES AVEC LE RACHIS

Nous venons de voir les rapports très importants du rachis cervical avec le bulbe et la moelle.

A chaque étage du rachis cervical s'échappent les *racines des nerfs cervicaux par les trous de conjugaison.* Ces racines peuvent être intéressées par des *processus pathologiques* (Fig. 104) : les hernies discales sont *rares* au niveau du rachis cervical, leur issue postéro-latérale (flèche 1) est gênée par la présence des apophyses unciformes si bien que, lorsqu'elles existent, elles sont beaucoup plus médianes (flèche 2) qu'au niveau du rachis lombaire; elles causent donc plutôt des compressions médullaires.

Cependant le processus de compression le plus fréquent au niveau du rachis cervical est réalisé par l'*arthrose des articulations unco-vertébrales* (flèche 3).

Une vue de profil (Fig. 105) montre en effet les rapports étroits des racines cervicales sortant par les trous de conjugaison avec les articulations inter-apophysaires en arrière, et les articulations unco-vertébrales en avant. Lorsque débute la cervicarthrose (partie inférieure de la figure), on voit apparaître non seulement des becs ostéophytiques à la partie antérieure des plateaux vertébraux mais surtout sur les incidences radiologiques de trois quarts des *végétations ostéophytiques partant des articulations unco-vertébrales et venant faire saillie dans l'aire du trou de conjugaison.* De même, les ostéophytes viennent de l'arrière à *partir de l'articulation inter-apophysaire* et la racine cervicale peut ainsi se trouver comprimée entre les ostéophytes antérieurs à point de départ unco-vertébral et les ostéophytes postérieurs à point de départ articulaire. Ainsi peut s'expliquer la symptomatologie radiculaire des cervicarthroses.

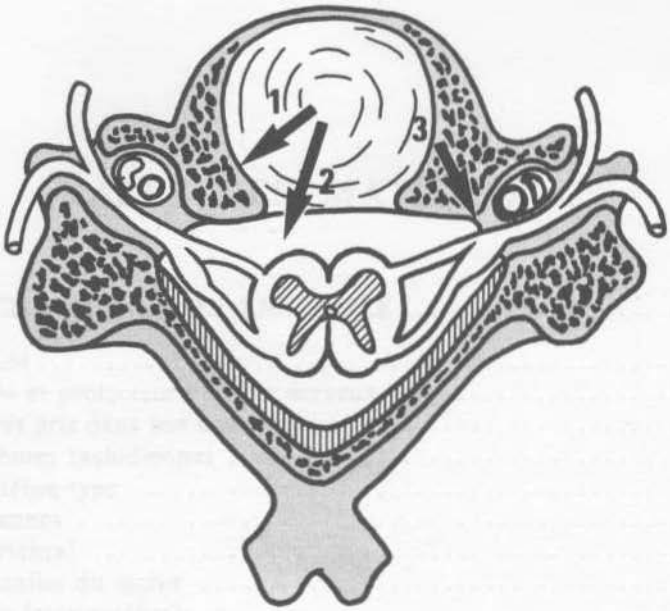

104

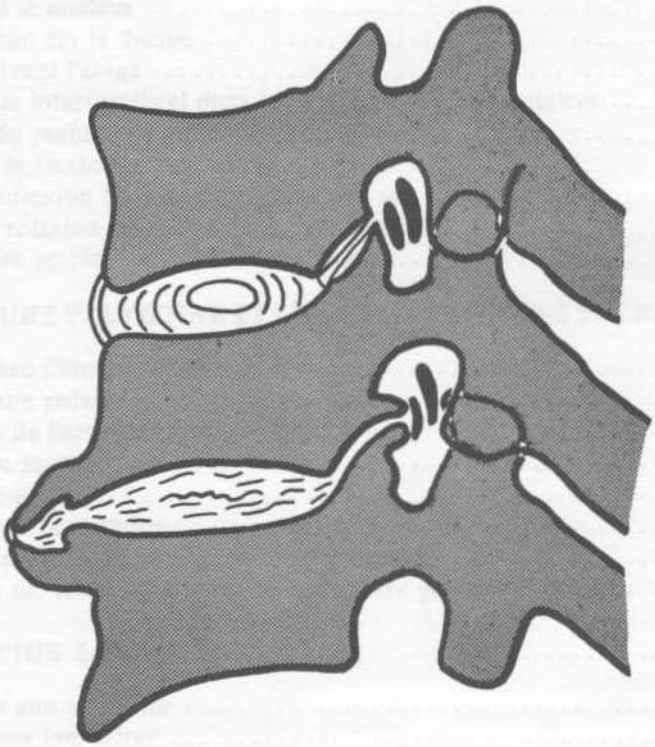

105